


Azienda Ospedaliera Universitaria di Ferrara
Arcispedale "S. Anna"
Dipartimento Chirurgico
U.O. di Urologia
Direttore: dott. Gian Rosario Russo



Il trattamento delle complicanze della chirurgia dell'incontinenza

DOTT GAETANO CAPPARELLI



Alterazioni funzionali del complesso vescico-sfinteriale
Arcispedale "S. Anna" di Ferrara– 18/VI/11

Chirurgia di posizionamento di sling uretrali



**LE COMPLICANZE SONO
SOSTANZIALMENTE COMUNI A TUTTE
LE TECNICHE DI POSIZIONAMENTO DI
SLING URETRALI PER VIA VAGINALE**

Chirurgia di posizionamento di sling uretrali



**LA TECNICA CHE PUÒ VANTARE IL
MAGGIOR NUMERO DI
PUBBLICAZIONI E LA PIÙ LUNGA
“ANZIANITÀ” È LA TVT**

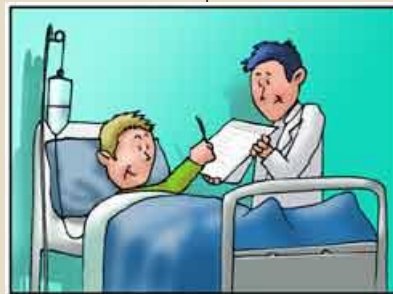Il trattamento delle complicanze della chirurgia di posizionamento di sling

– Intraoperatorie

- Perforazione vescicale
- Perforazione uretrale
- Lacerazione vescicale
- Lacerazione uretrale
- Sanguinamento
- Lesione di grossi vasi
- Lesioni del tubo digerente

– Postoperatorie

- Erosione vaginale
- Erosione uretrale
- Erosione vescicale
- Dispareunia
- Ritenzione acuta di urine
- Urgenza minzionale
- Infezione della sling



Complicanze intraoperatorie



Complicanze intraoperatorie della chirurgia di posizionamento di sling

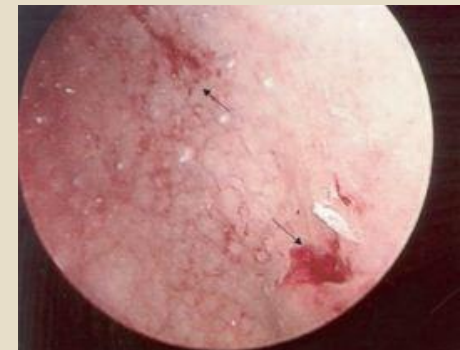
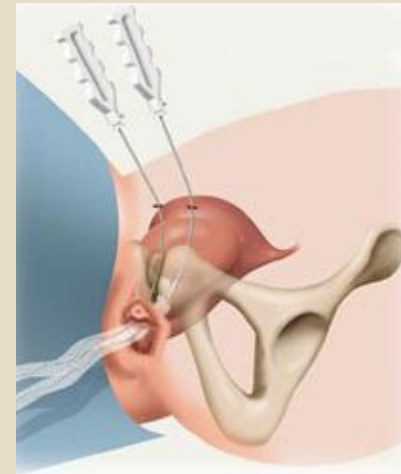– Perforazione vescicale

i 5 – 15%

i Più frequente:

- ÷ Lato mancino dell'operatore
- ÷ Presenza di cistocele
- ÷ Reintervento
- ÷ Pregressa chirurgia vescicale
- ÷ Pregressa chirurgia vaginale

i Eseguire nuovamente il passaggio dell'ago e mantenere il catetere 24-72h



Incidenza con tecniche transotturatorie 1%

Complicanze intraoperatorie della chirurgia di posizionamento di sling



– Perforazione uretrale

- i <1%
- i Controindicato procedere con il posizionamento della sling
- i Rinviare la procedura almeno di 6 settimane

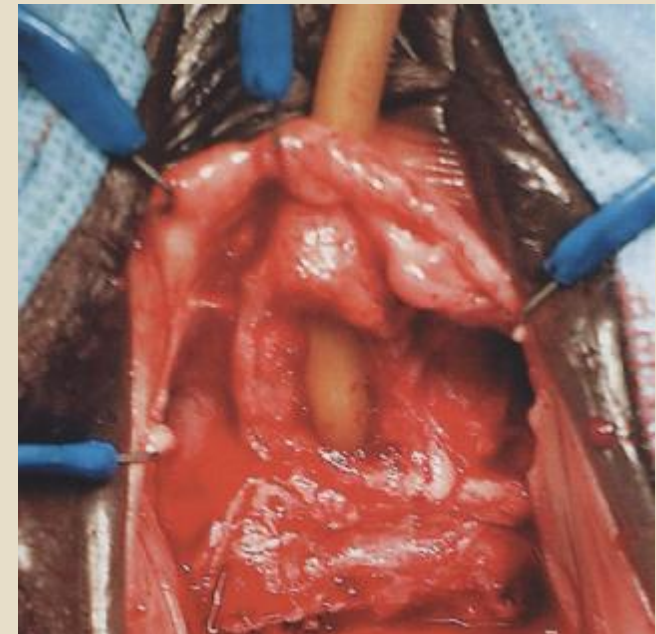


Complicanze intraoperatorie della chirurgia di posizionamento di sling



– Lacerazione uretrale o vescicale in corso di dissezione vaginale

- i <1%
- i Pregressa chirurgia vaginale
- i Riparazione del danno per via vaginale
- i Rinviare la procedura
- i Catetere vescicale per 7gg



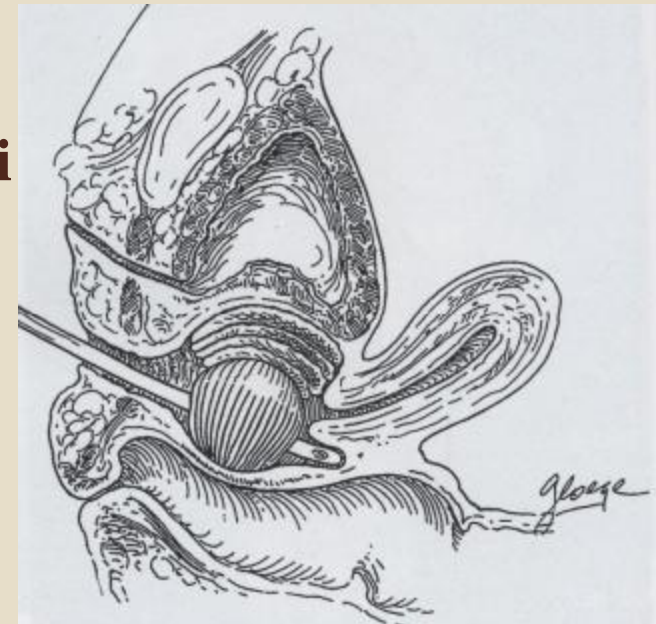
Complicanze intraoperatorie della chirurgia di posizionamento di sling



– Sanguinamento

- i Vaginale da dissezione
- i Retropubico durante il passaggio degli aghi
- i Sanguinamento maggiore: 1 – 5%

- i Emostasi per compressione
- i Rara la necessità di drenaggio chirurgico



Complicanze intraoperatorie della chirurgia di posizionamento di sling



– Lesione dei grossi vasi

- i Rara
- i Non corretto posizionamento della paziente o degli aghi
- i Epigastrici, iliache, femorali
- i Esplorazione chirurgica immediata

– Lesioni del tubo digerente

- i Eccezionale
- i Pregressa chirurgia addominale
- i Obesità
- i Esplorazione chirurgica immediata

Complicanze postoperatorie



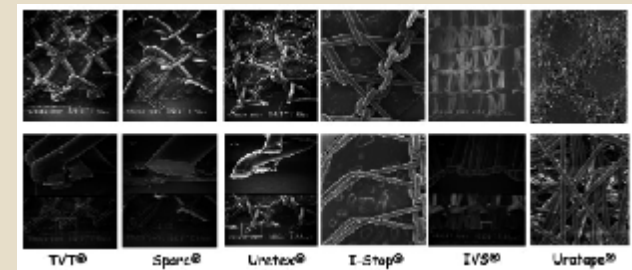
Complicanze postoperatorie della chirurgia di posizionamento di sling



– Erosione uretrale

- i Sling posizionata in profondità nella fascia periuretrale
- i Eccessiva tensione
- i Polipropilene 1%
- i PTFE, Poliestere, Silicone,... 4 - 30%

- i Dolore
- i Sanguinamento uretrale
- i Secrezione uretrale
- i Astenia del mitto
- i Infezioni
- i Urgenza minzionale

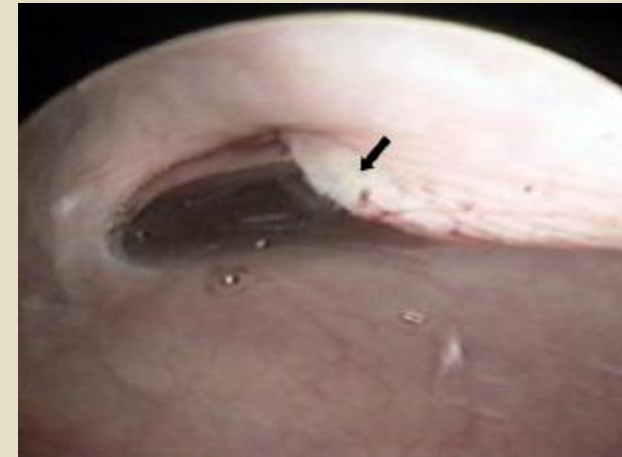


Complicanze postoperatorie della chirurgia di posizionamento di sling



— Erosione uretrale

- i Rimozione della sling e di tutti i punti non riassorbibili
- i Riparazione della lesione
- i Catetere vescicale per 2 sett
- i Incidenza di incontinenza 44 – 83%



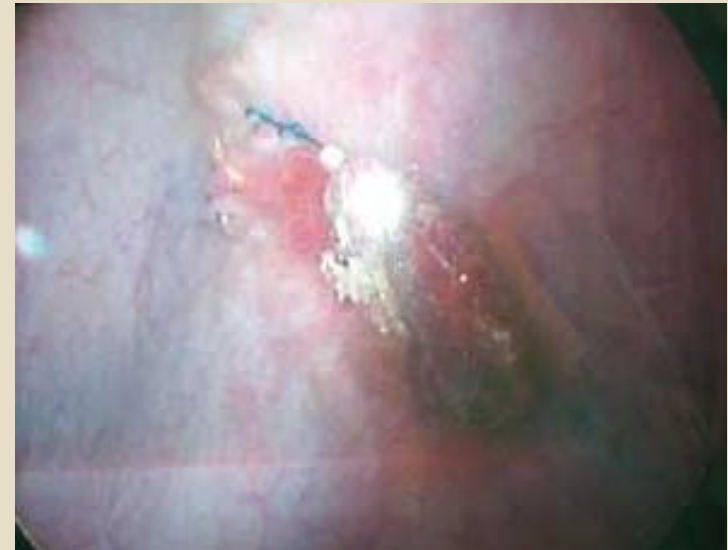Complicanze postoperatorie della chirurgia di posizionamento di sling



— Erosione Vescicale

- i Rara
- i Ricontrata in corso di cistoscopia per disuria persistente
- i Errato posizionamento non riconosciuto nell'intraoperatorio
- i Erosione della parete vescicale
- i Possibili calcificazioni

- i Ematuria
- i Dolore
- i IVU ricorrenti

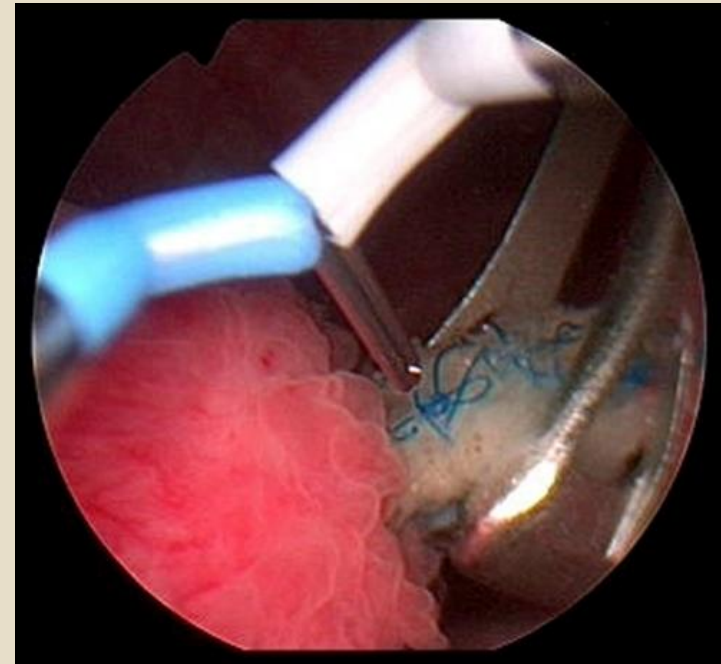
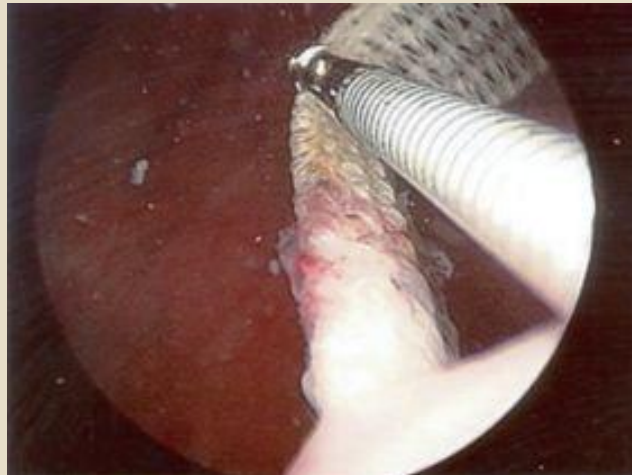

Complicanze postoperatorie della chirurgia di posizionamento di sling



– Erosione Vescicale

- ; Rimozione o incisione endoscopica
- ; Rimozione della sling e riparazione della vescica con tecnica open
- ; Cistectomia parziale



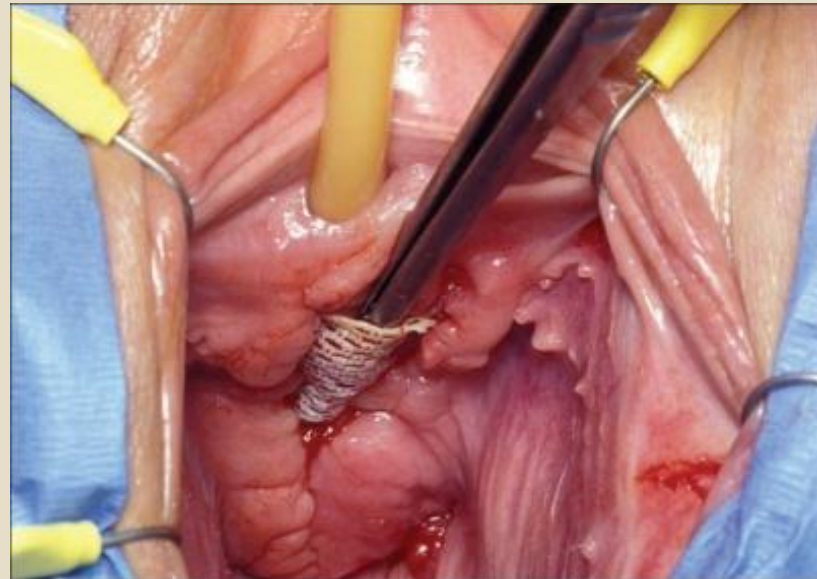
Complicanze postoperatorie della chirurgia di posizionamento di sling



– Erosione Vaginale

- i Non corretta cicatrizzazione vaginale
- i Utilizzo di fili con riassorbimento eccessivamente rapido
- i Infezione della sling

- i Dolore
- i Dispareunia
- i Disuria
- i Secrezione vaginale
- i Sanguinamento vaginale
- i IVU ricorrenti

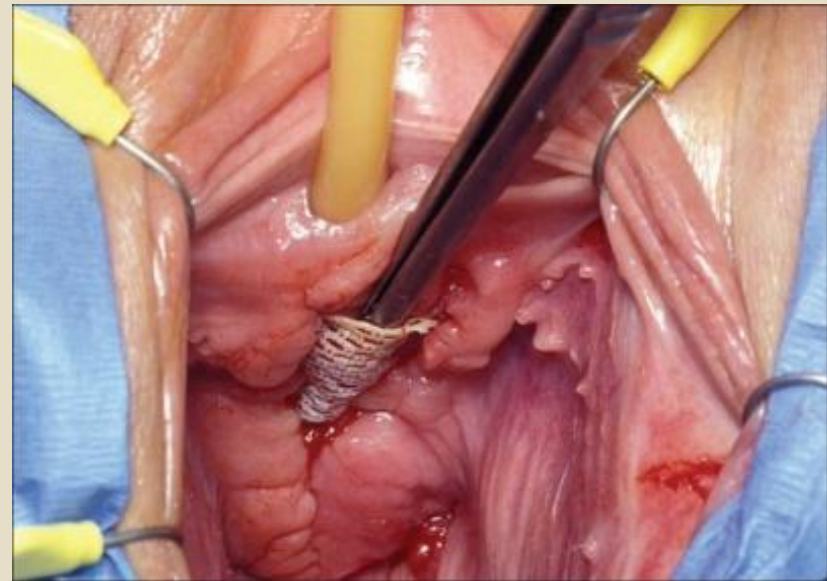


Complicanze postoperatorie della chirurgia di posizionamento di sling



– Erosione Vaginale

- Risintesi della colpotomia
- Rimozione sling
- Terapia dell'eventuale causa infettiva

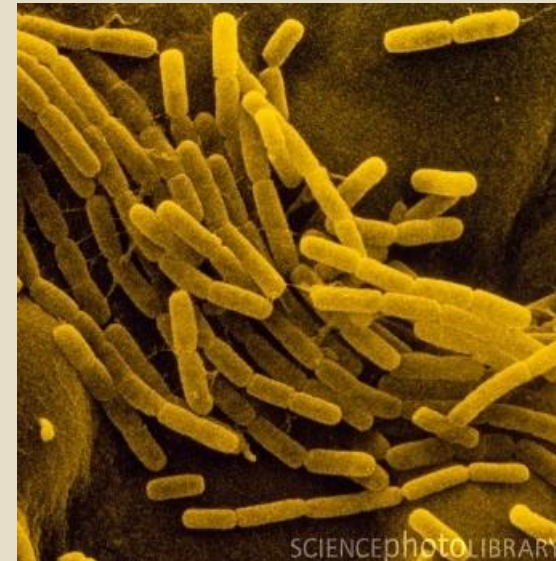

Complicanze postoperatorie della chirurgia di posizionamento di sling



— Infezione della sling

- i Rarissima
- i Difetto della cicatrizzazione vaginale
 - ÷ Filo di sutura vaginale a riassorbimento troppo rapido
 - ÷ Precoce ripresa dell'attività sessuale
- i Sospettare in caso di IVU ricorrenti




Complicanze postoperatorie della chirurgia di posizionamento di sling

– Ostruzione

- i Ritenzione acuta di urine
- i Ritenzione cronica di urine
- i Urgenza minzionale
- i Astenia del mitto
- i Nicturia IVU ricorrenti

- i 6 – 16% regredisce in 1 sett
- i Cateterismo oltre la prima settimana necessario solo nel 4 - 8%
- i Ipotonia vescicale (no esame UD preoperatorio)
- i Sling troppo tesa

- i 1.7 – 7.8% uretrolisi e incisione della sling



Complicanze postoperatorie della chirurgia di posizionamento di sling



- **Urgenza minzionale “de novo”**
 - Urgenza minzionale e urge incontinenza 3 – 30%
 - Preesistente iperattività sfuggita allo studio preoperatorio
 - Eccessiva dissezione chirurgica
 - Eccessivo sollevamento del collo vescicale
 - Sling troppo prossimale che determina instabilità detrusoriale 7%

- Terapia comportamentale
- Terapia medica



Disturbi minzionali



Anamnesi
Storia medica
Esame fisico
Esame urodinamico

Complicanze postoperatorie della chirurgia di posizionamento di sling

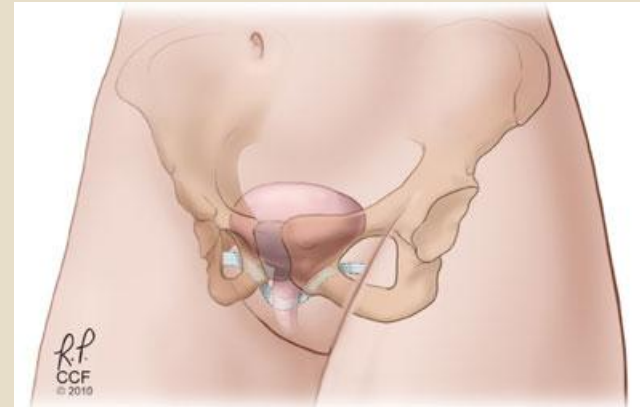
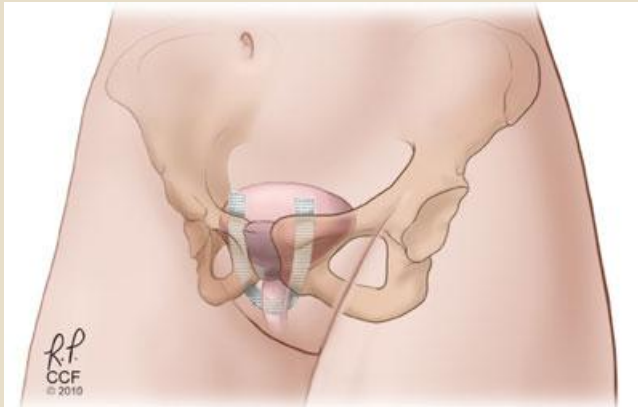
– Dispareunia

- i 3%
- i Regredisce spontaneamente in 3 mesi



Se persiste può essere spia di infezione della sling o di erosione vaginale

TVT vs TOT



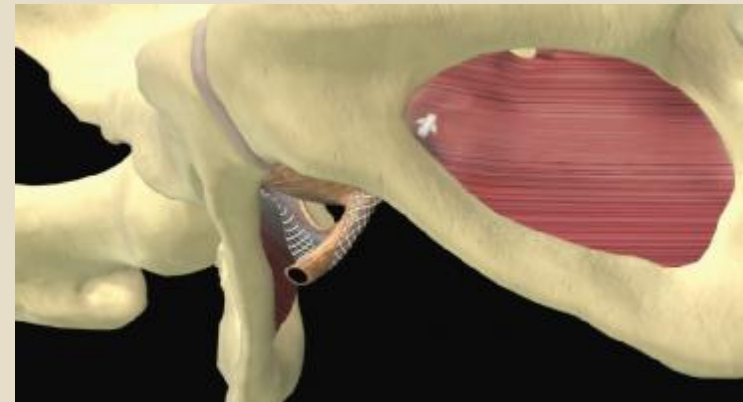
- RR complicanze perioperatorie TOT/TVT 0,40
- Lesioni vescicali meno frequenti nella TOT (1%)
- Dolore e lesioni vaginali più frequenti TOT
- RR urgenza dopo 1 anno TOT/TVT 0.65
- Disuria meno frequente nella TOT
- Sanguinamento maggiore TVT 4% - TOT 2%

Minisling (MiniArc®)

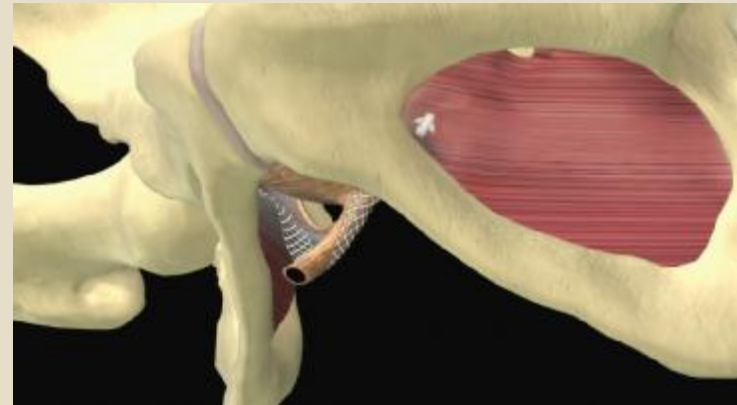


– 30 pazienti con Follow-up 12 mesi

- i 1 caso con ritenzione transitoria di urine
- i 1 caso con infezione basse vie urinarie
- i 3 casi con urgenza minzionale moderata
- i 1 caso con dolore prolungato



TVT vs Minisling



- **Ritenzione acuta di urine MS 4% - TVT 5%**
- **IVU MS 5% - TVT 4%**
- **Sanguinamento MS 0% - TVT 2%**
- **Erosione MS 0% - TVT 2%**
- **Urgenza minzionale MS 9% - TVT 20%**

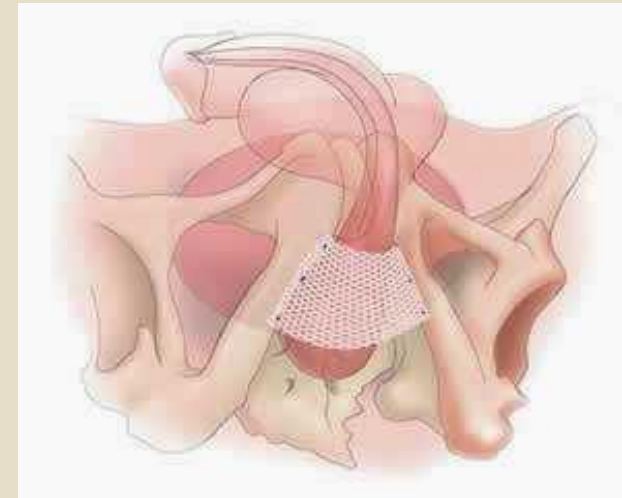
Sling maschile (InVance®)



– Studio su 140 pazienti

- i Stress incontinence recidiva 25,2%
- i Urge incontinence “de novo” 17,6%
- i Infezione della ferita 16%
- i Frequenza di reintervento 26,9%

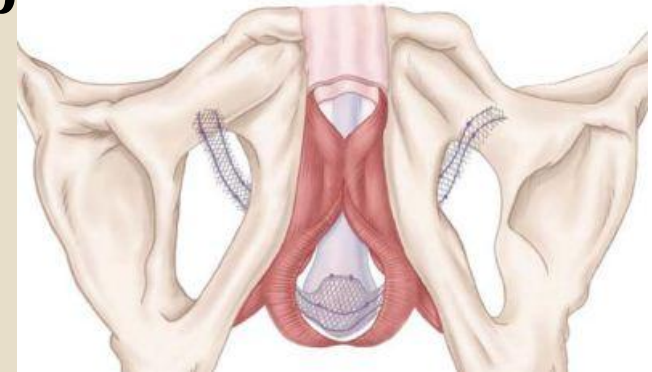
- i **Conclusioni:** The incidence of complications after male BAS placement might be greater than previously reported.

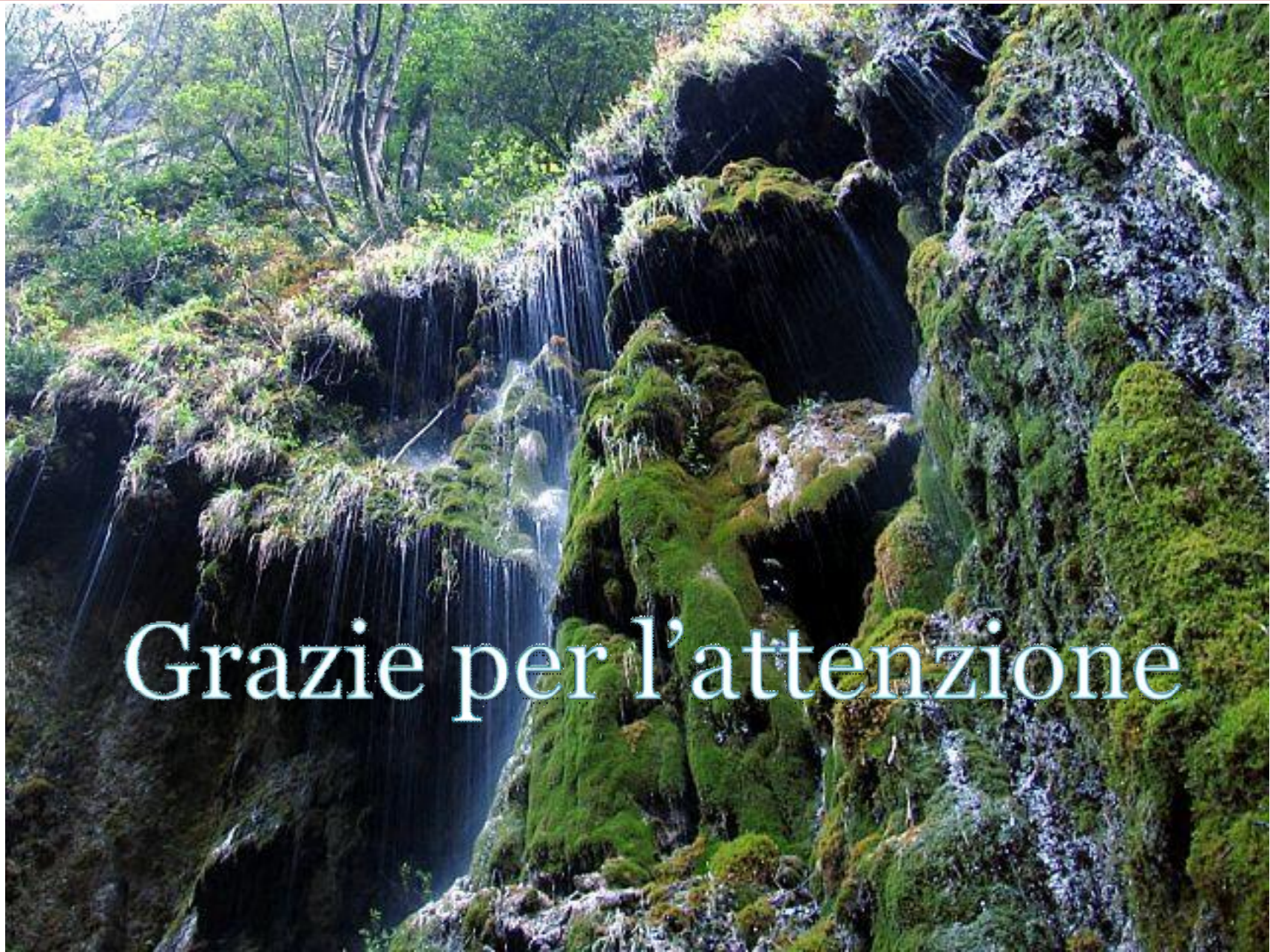

Sling maschile (AdVance[®])



- Studio su 230 pazienti con FU medio di 17 mesi¹
 - i 21 RAU transitorie
 - i Infezioni e dolore persistente <1%
 - i 3 espianti di sling
- Studio su 102 pazienti con Follow-up minimo di 6 mesi²
 - i 2 casi di ritenzione in prima giornata (pregressa terapia con ossibutinina)
 - i 2 casi di infezioni superficiali
 - i 4 casi di dolore perineale risoltisi entro 1 mese
 - i 2 casi di parestesia perineale risoltisi entro 1 mese
 - i NO infezioni, erosioni, reinterventi





Grazie per l'attenzione