

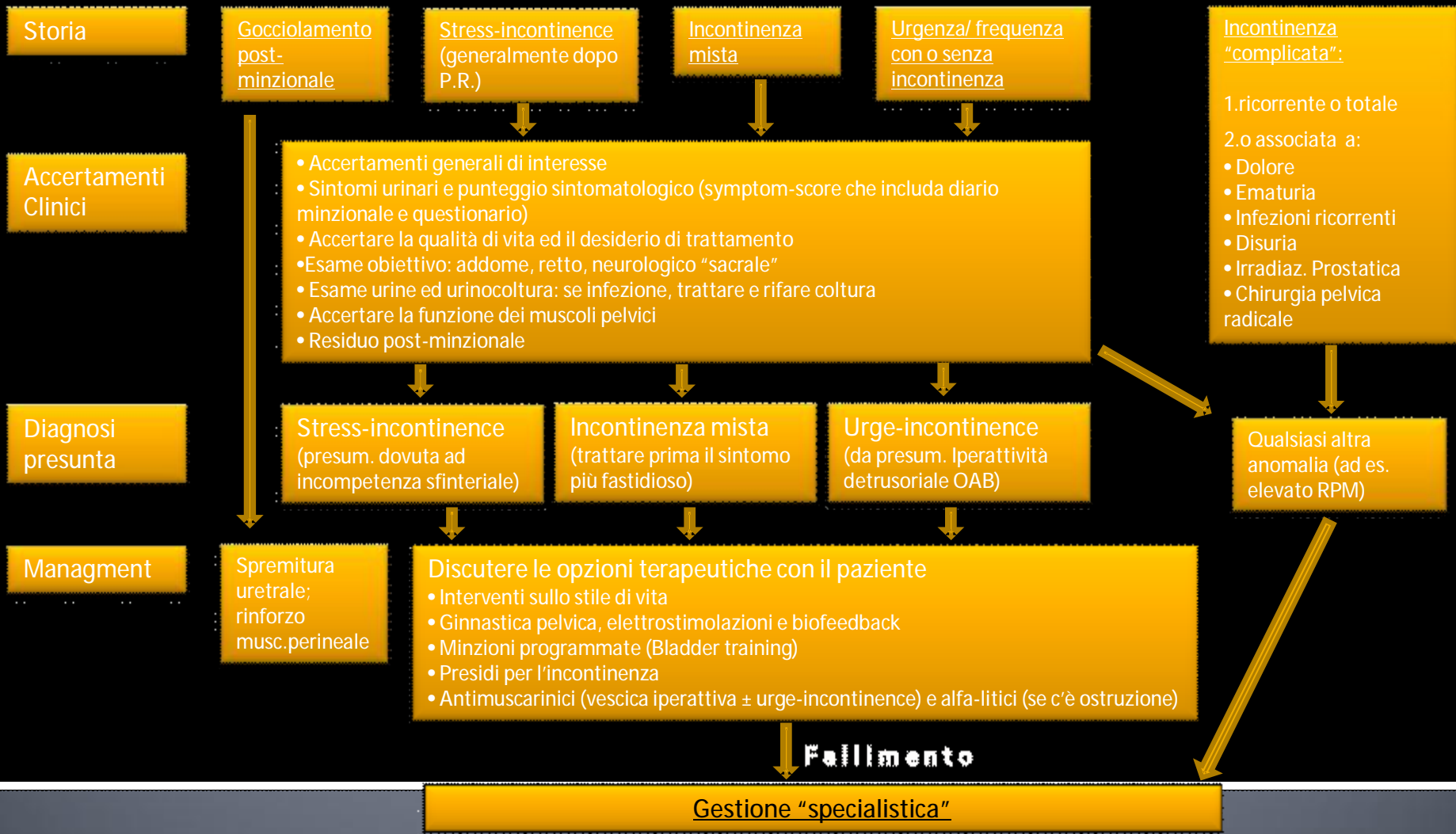Linee Guida Europee sulla Incontinenza Urinaria (EAU 2010)



Dott. Emmanuele Vece
AUSL Ferrara
Ospedale SS. Annunziata – Cento (FE)
U.O. di Urologia
Responsabile dott.ssa Lucia Lorusso



Gestione iniziale delle Incontinenze Maschili



Dott. Emmanuele Vece
AUSL Ferrara
Ospedale SS. Annunziata – Cento (FE)
U.O. di Urologia
Responsabile dott.ssa Lucia Lorusso



Classificazione eziologica delle incontinenze maschili candidabili alla correzione chirurgica

Sfintero-correlate post-operatorie

- Post-oper x patol. benigna
- Post-oper x cancro prostata
- Post radioterapia, brachit., HIFU, ecc.
- Post-cistectomia per K vescicale

Sfintero-correlate post-traumatiche

- Traumi uretro-membranosì e ricostruzioni uretrali
- Traumi pelvici

Vescico-correlate

- Vescica iperattiva
- Ridotta compliance vescicale

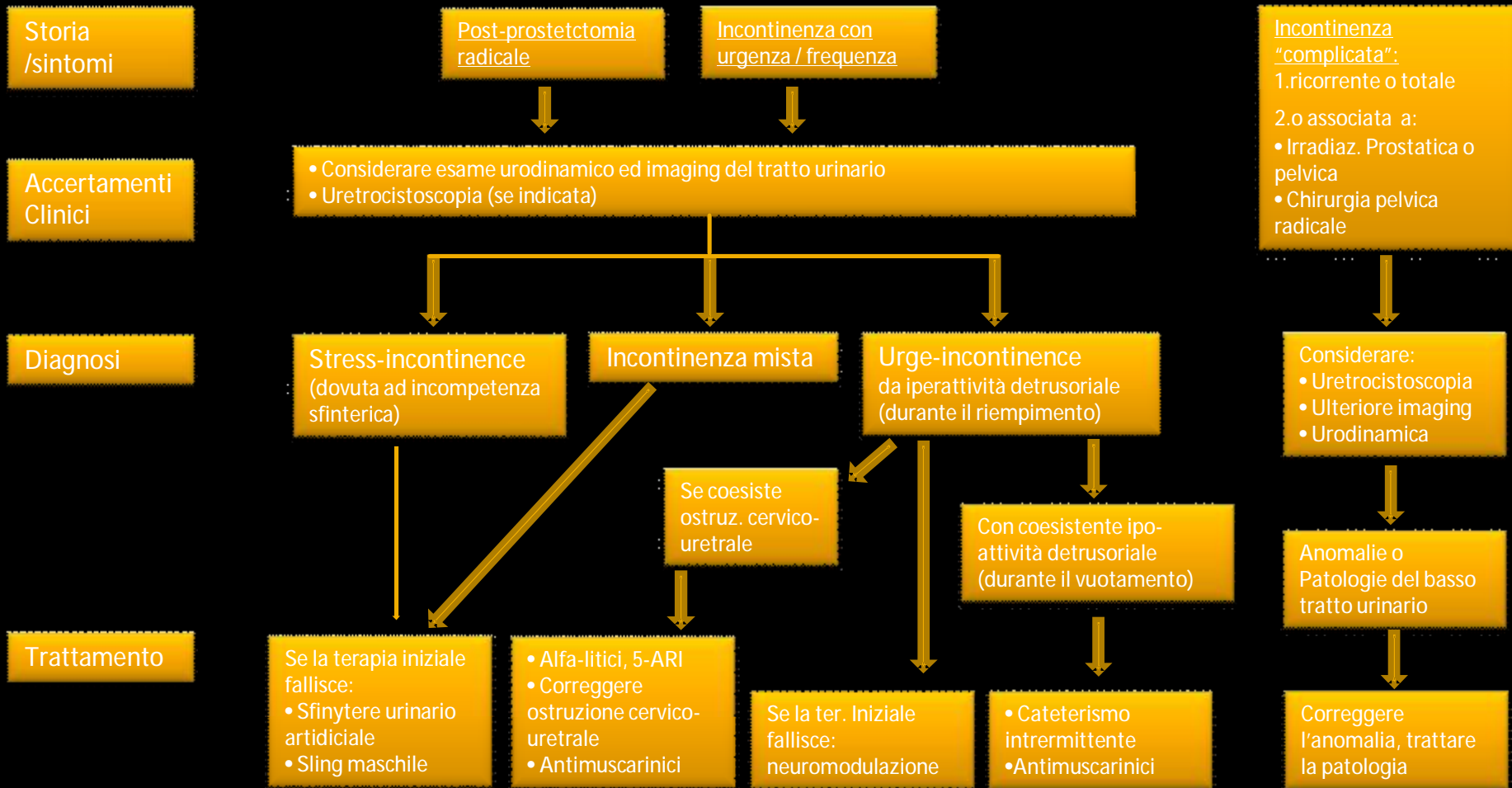
Difetti anatomici di varia eziologia

- Estrofia ed ipospadia incontinente
- Fistole

Dott. Emmanuele Vece
AUSL Ferrara
Ospedale SS. Annunziata – Cento (FE)
U.O. di Urologia
Responsabile dott.ssa Lucia Lorusso



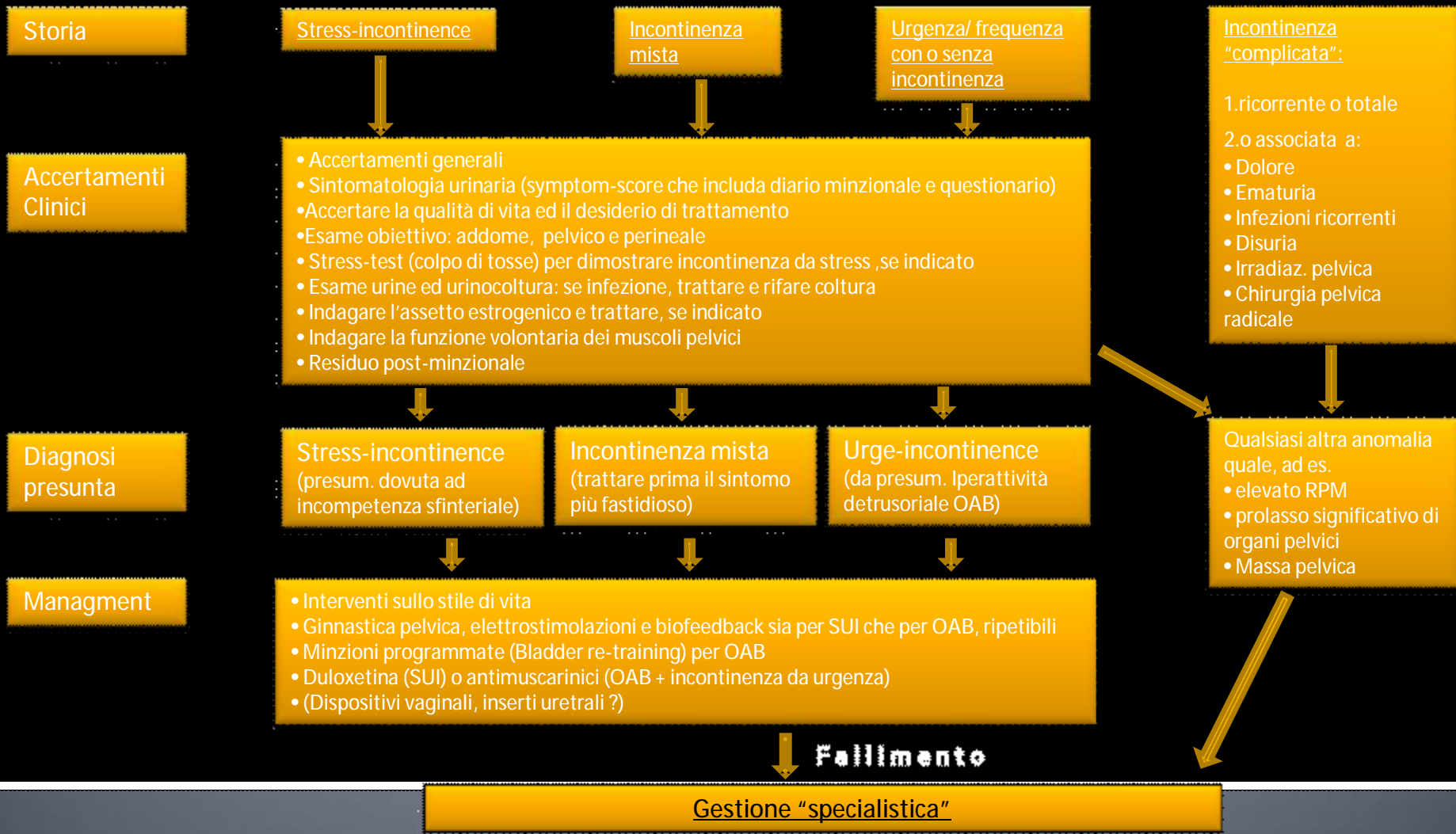
Gestione specialistica delle Incontinenze Maschili



Dott. Emmanuele Vece
 AUSL Ferrara
 Ospedale SS. Annunziata – Cento (FE)
 U.O. di Urologia
 Responsabile dott.ssa Lucia Lorusso



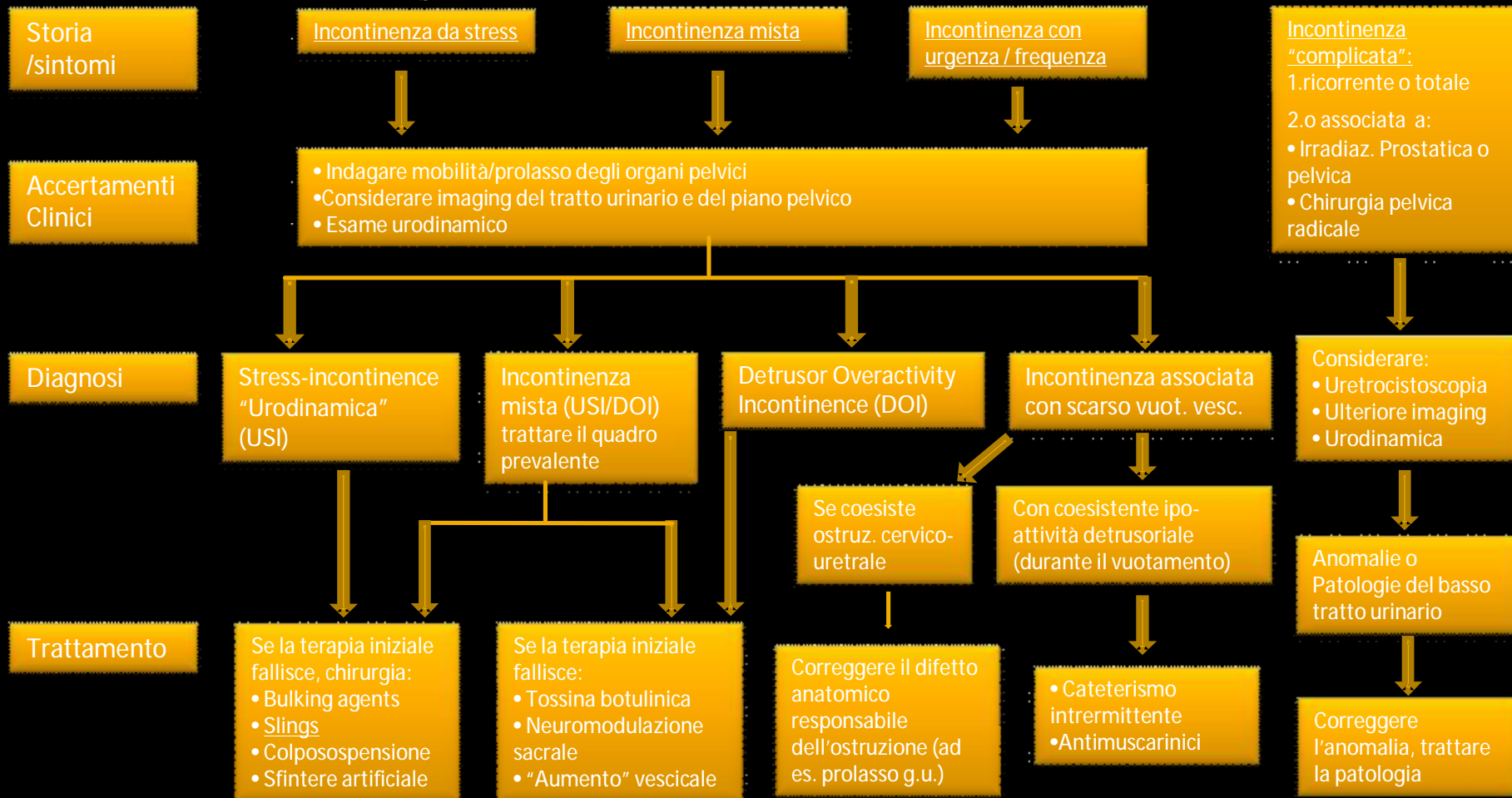Gestione iniziale delle Incontinenze Femminili



Dott. Emmanuele Vece
AUSL Ferrara
Ospedale SS. Annunziata – Cento (FE)
U.O. di Urologia
Responsabile dott.ssa Lucia Lorusso



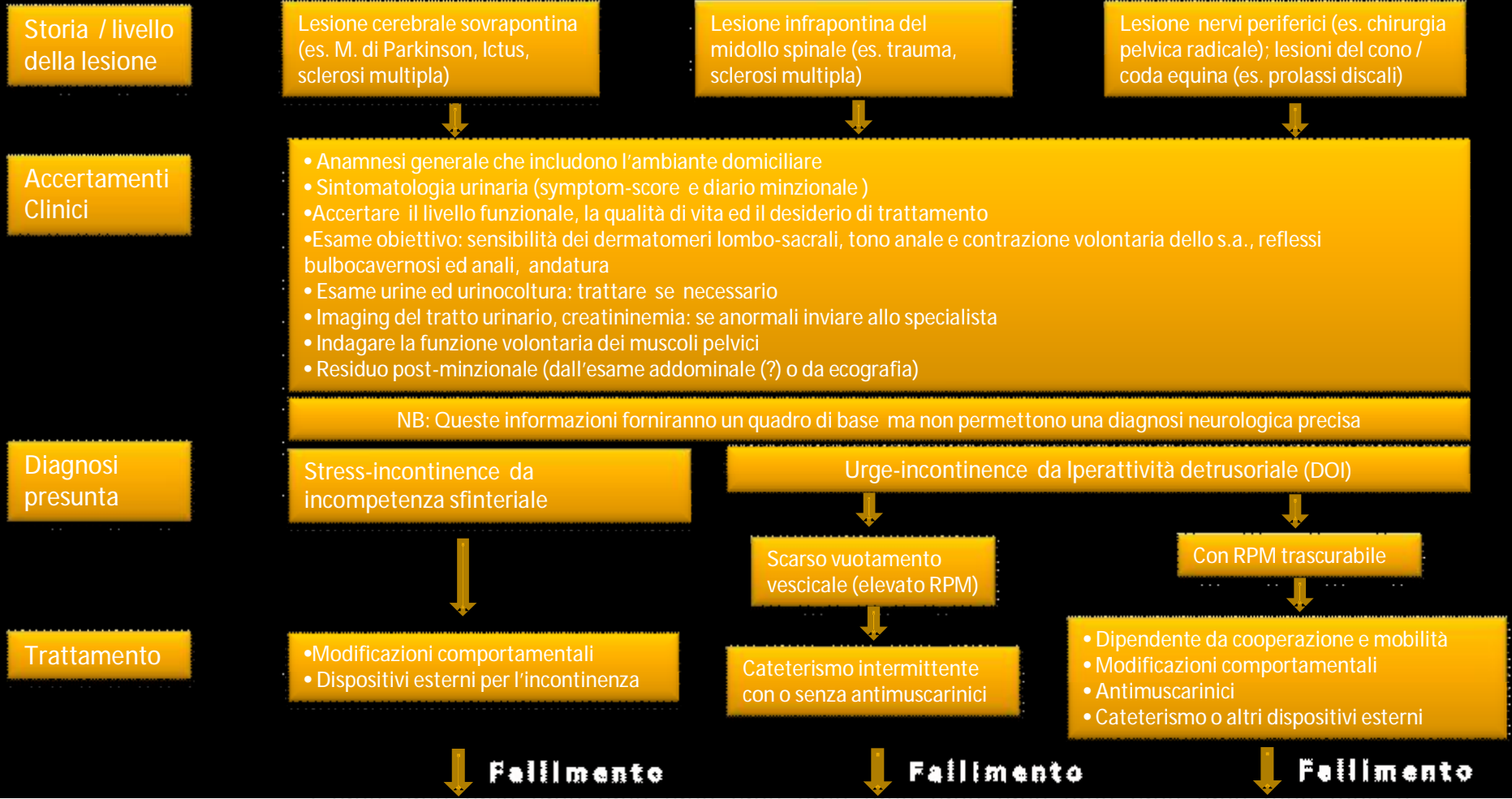
Gestione specialistica delle Incontinenze Femminili



Dott. Emmanuele Vece
 AUSL Ferrara
 Ospedale SS. Annunziata – Cento (FE)
 U.O. di Urologia
 Responsabile dott.ssa Lucia Lorusso



Gestione iniziale delle Incontinenze urinarie Neurogene

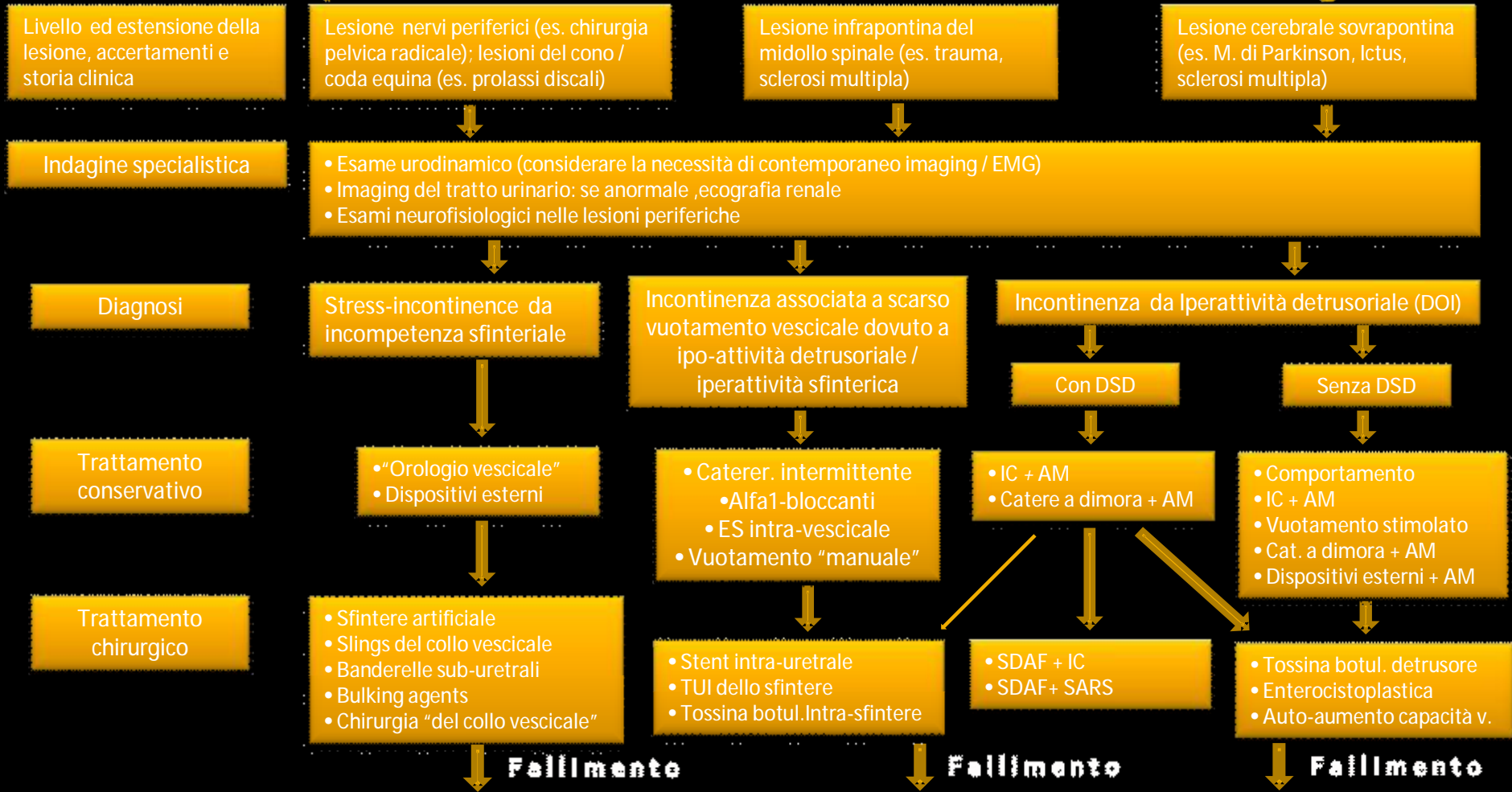


Gestione "specialistica"

Dott. Emmanuele Vece
 AUSL Ferrara
 Ospedale SS. Annunziata – Cento (FE)
 U.O. di Urologia
 Responsabile dott.ssa Lucia Lorusso



Gestione specialistica delle Incontinenze urinarie Neurogene



La diversione urinaria può essere una opzione in casi selezionati

Legenda:

DSD= Dissinergia sfintere/detrusore

AM= antimuscarinici

SDAF= sacral deafferentation

SARF= stimolazione delle vie sacrali anteriori

IC= cateterismo intermittente

RPM=residuo post-minzionale

TUI= incisione trans-uretrale

Dott. Emmanuele Vece
 AUSL Ferrara
 Ospedale SS. Annunziata – Cento (FE)
 U.O. di Urologia
 Responsabile dott.ssa Lucia Lorusso

