

Ferrara 22/09/2012

# Innovazione e trattamenti mininvasivi in proctologia

FISTOLE PERIANALI

Dott. M. Baccarini

Istituto chirurgia generale e toracica  
Arcispedale S. Anna Ferrara

# FISTOLA PERIANALE

La fistola perianale è un anormale tratto o cavità comunicante col retto o con il canale anale attraverso un foro interno identificabile

# Classificazione sec.Parks

- **Tipo A (superficiali)** sotto sia allo sfintere anale interno sia al complesso sfinterico esterno
- **Tipo B (intersfinteriche)** fra lo sfintere interno e il complesso sfinterico esterno, all'interno dello spazio intersfinterico
- **Tipo C (transfinteriche)** dallo spazio intersfinterico attraverso il complesso sfinterico esterno
- **Tipo D (soprasfinteriche)** escono dallo spazio intersfinterico al di sopra del muscolo puborettale e penetrano nel muscolo elevatore prima di dirigersi verso la pelle
- **Tipo E (extrasfinteriche)** passano al di fuori dello sfintere esterno e penetrano nel retto attraverso il muscolo elevatore

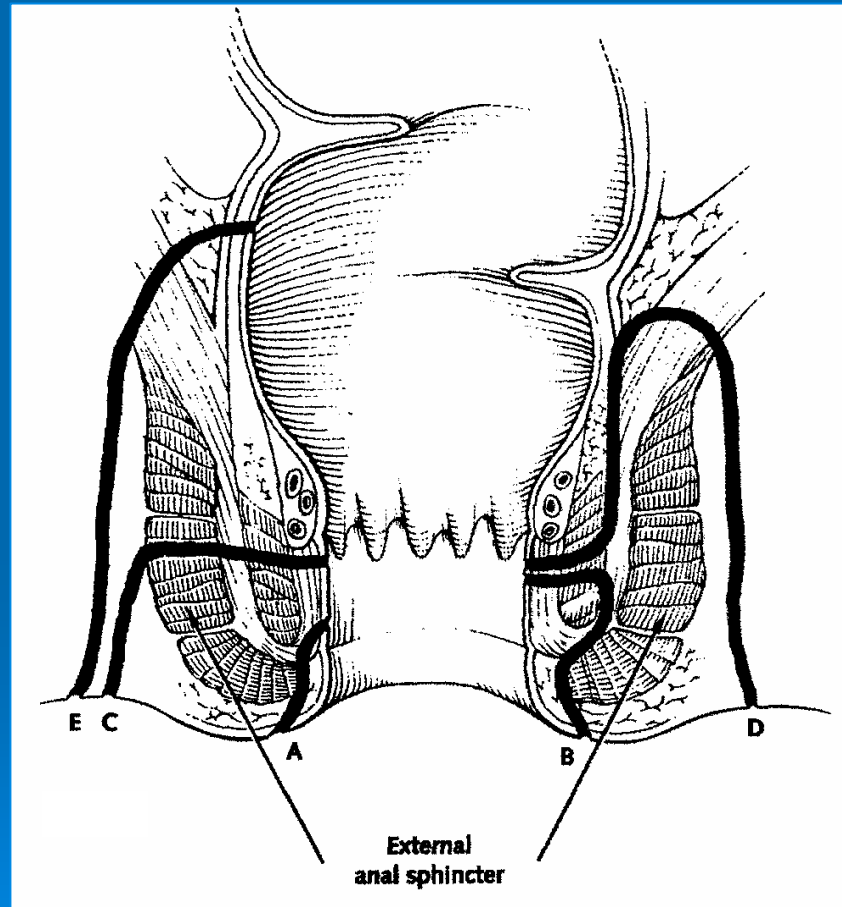
# Classificazione sec.Parks

- Il 70% delle fistole sono intersfinteriche e sono il risultato di un ascesso perianale
- Il 23% delle fistole sono transfinteriche e sono il risultato di un ascesso ischio-anale
- Il 5% delle fistole sono soprasfinteriche e sono il risultato di un ascesso al di sopra dei muscoli elevatori dell'ano
- Il 2% delle fistole sono extrasfinteriche

# Segni obbiettivi

- Solitamente visibile il foro esterno o secondario, dal quale solitamente fuoriesce materiale purulento
- Il foro interno o principale non è visibile nella maggior parte dei casi
- Il numero dei fori esterni e la loro localizzazione può essere utile per identificare il foro principale od interno (regola di Goodsall)

# Tipi di fistola



# Regola di Goodsall

- **VISITA PROCTOLOGICA:** con l'ispezione si valuta l'orifizio esterno dal quale può fuoriuscire materiale purulento, per valutarne il tragitto si può utilizzare uno specillo o coloranti.
- **REGOLA DI GOODSALL:** fistole con orifizio esterno a livello della metà anteriore dell'ano tendono a essere dirette; fistole con l'apertura posteriore tendono ad avere tragitti curvilinei o a ferro di cavallo.

# Esami diagnostici strumentali

- **Anoscopia:** nel tentativo di visualizzare il foro interno o primitivo
- **Fistolografia:** da effettuarsi con iniezione di m.d.c. idrosolubile attraverso il foro esterno
- **Tc:** può essere utile per distinguere presenza di raccolte ascessuali residue
- **.Ecografia endoanale:** fondamentale per stabilire la relazione del tragitto fistoloso con gli sfinteri anali e determinare la semplicità o la complessità del tragitto stesso e la sede del foro principale. L'iniezione di H<sub>2</sub>O<sub>2</sub> attraverso il foro esterno contribuisce a migliorare la sensibilità della metodica.
- **RMN:** consente il completamento dello studio della eventuale complessità dei tragitti fistolosi e della esatta localizzazione del foro interno

# Terapia chirurgica

- La chirurgia della fistola perianale deve tendere ad eliminare la fistola, prevenire la recidiva e preservare la funzione sfinteriale:
  - 1) Chirurgia demolitiva
  - 2) Chirurgia miniinvasiva

# CHIRURGIA DEMOLITIVA O INVASIVA

- Fistulotomia (*lay-open technique*)
- Fistulectomia
- Setone (*cutting seton or drain seton*)
- Anorectal advancement flap



Incontinenza che può superare il 50%  
Buona percentuale di guarigione definitiva

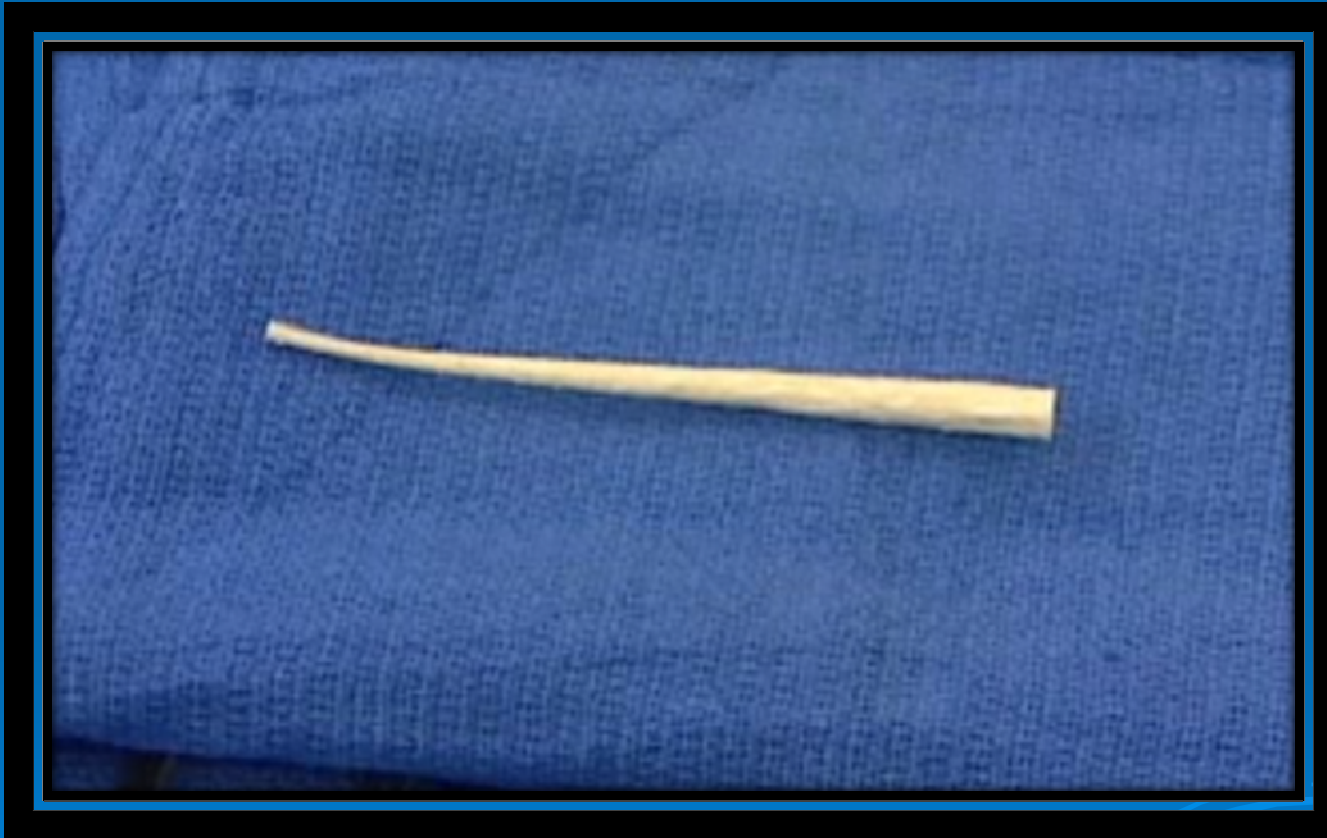# CHIRURGIA MINI INVASIVA

- Colla di fibrina
- Bioprosthetic fistula plug
- VATTS



- Guarigione che varia dal 15% della colla di fibrina al 50% del fistula plug
- Incontinenza 0%!!!!

# *ANAL FISTULA PLUG*



# *ANAL FISTULA PLUG*

