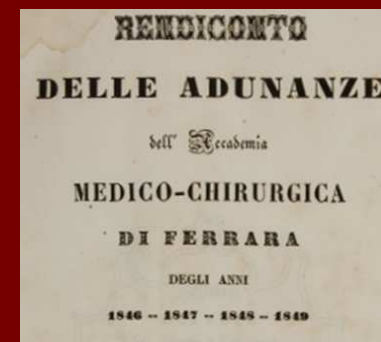



L'integrazione Ospedale-Territorio nella gestione della Tubercolosi

CASI CLINICI

M. Lodi, R. Mantovani, U. Viviani, M. Libanore

Sabato 5 Maggio 2012
Aula Magna delle Nuove Cliniche
Arcispedale S. Anna, Ferrara

TBC: trattamento ambulatoriale

- Sino al giugno 1998 i pazienti dimessi da Reparti ospedalieri (Malattie Infettive, Pneumologia) con diagnosi di TBC e non più contagiosi erano indirizzati per il prosieguo della terapia al Presidio Pneumologico Multizonale (PPM) di Via Mortara;
- Dal luglio 1998, con il "superamento" del PPM ed il trasferimento delle sue competenze a Copparo (delibera n. 321 - 26/2/1998 del Direttore Generale dell'Ausl di Ferrara), all'UO di Pneumologia è affidata la gestione ambulatoriale complessiva della TBC.

Dispensario *strutturale* e Dispensario *funzionale*

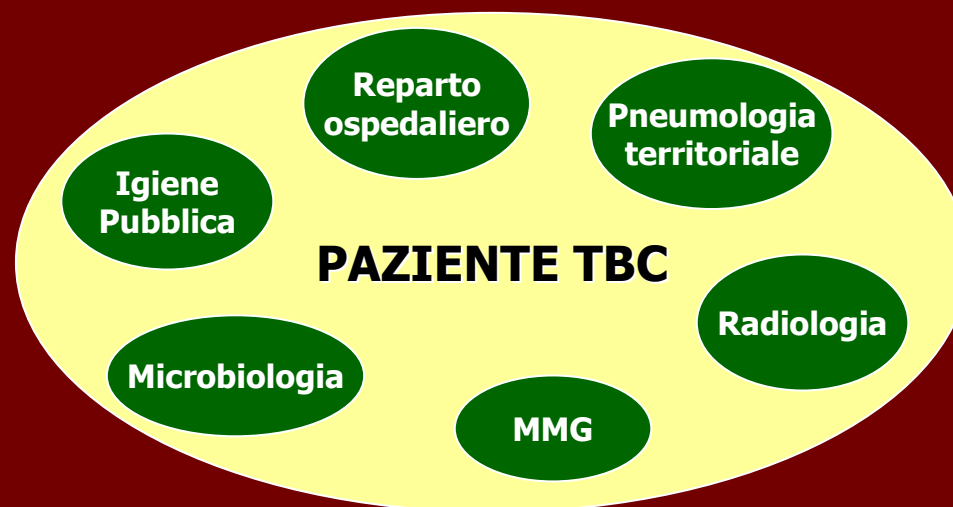- dal Dispensario
"strutturale" ...



- al Dispensario
"funzionale" ...

(Circolare 43 del 7.11.1994,
Nota 18470/IGI del 2.5.1995)

INTEGRAZIONE



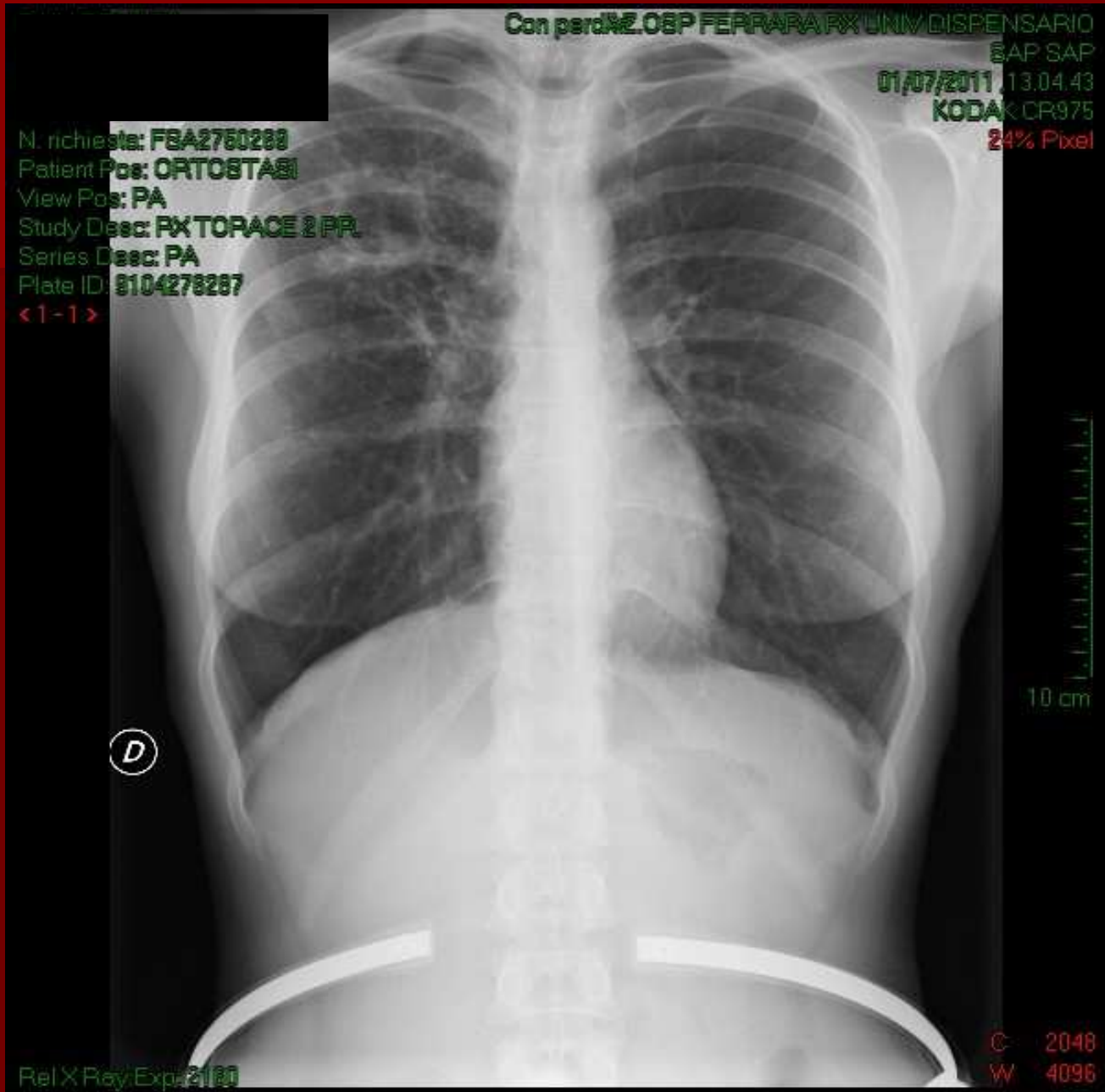
Esiti trattamento anti - TBC

Anno	2004	2005	2006	2007	2008	Totale
Esito						
Guarito / trattamento completato	19 (59,4%)	23 (71,9%)	26 (83,4%)	34 (80,9%)	33 (86,8%)	135 (77,1%)
Fallimento / deceduto	1	3	1	1	0	6/175(3,4%)
Trattamento interrotto / perso	9	6	2	0	2	19/175(10,9%)
Deceduto x altre cause	3	0	2	7	3	15/175(8,6%)
Totale	32	32	31	42	38	175

Da Libanore M. et. al. "Esiti del trattamento antitubercolare in una coorte di tubercolosi afferente ad un distretto del Nord - Italia". X° Convegno Nazionale I.B.A.T. Napoli 26 - 28 gennaio 2011

CASO 1:

- PR di anni 30, nazionalità Rumena, in Italia da 5 anni, anamnesi negativa per pregresse malattie polmonari e contatti con malati di TBC.
- Fuma 15 sigarette al giorno e lavora come cameriera presso un bar.
- Da qualche mese (!) tosse, astenia, calo ponderale.
- Vista dal MMG esegue RX torace ...



Con per... OSP FERRARA RX UNIV DISPENSARIO

SAP SAP

01/07/2011 13.04.43

KODAK CR975

24% Pixel

N. richiesta: FBA2760288

Patient Pos: ORTOSTATI

View Pos: PA

Study Desc: RX TORACE 2 PR

Series Desc: PA

Plate ID: 8104278287

<1-1>



10 cm

D

C 2048

W 4096

Rel X Ray: Exp: 2/00

- Ricoverata presso l'UO Malattie Infettive dell'Azienda Osp. di Ferrara per 10 giorni.
- ... ricerca di BAAR su espettorato positivo con sensibilità alla rifampicina; colturale dell'espettorato positivo per MT resistente ad isoniazide, streptomina ed etambutolo ...

Diagnosi di dimissione:

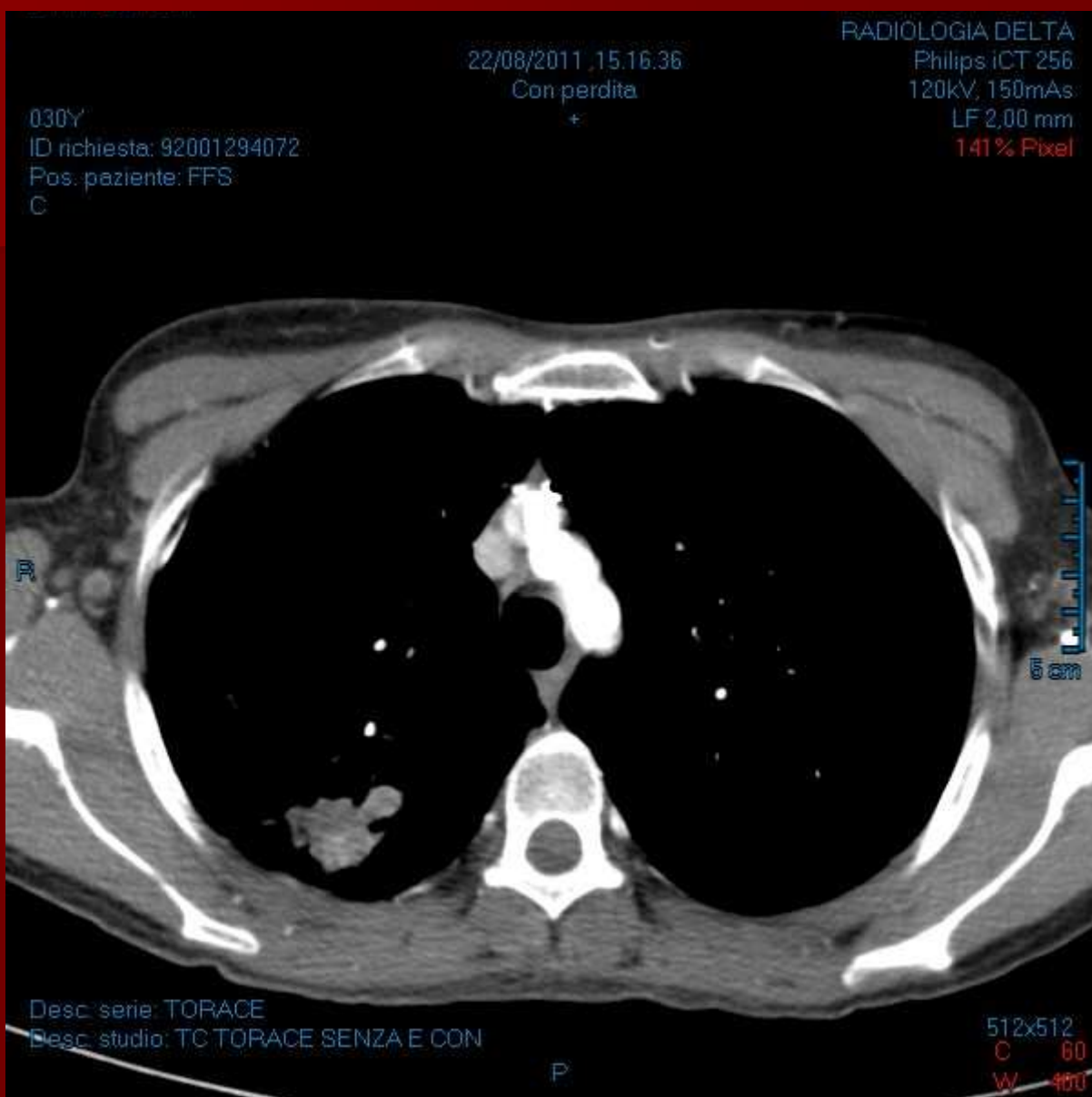
- TUBERCOLOSI POLMONARE CAVITARIA LOBARE SUPERIORE DESTRA BACILLIFERA DA MYCOBACTERIUM TUBERCULOSIS CON RESISTENZA MULTIPLA (NON MDR).

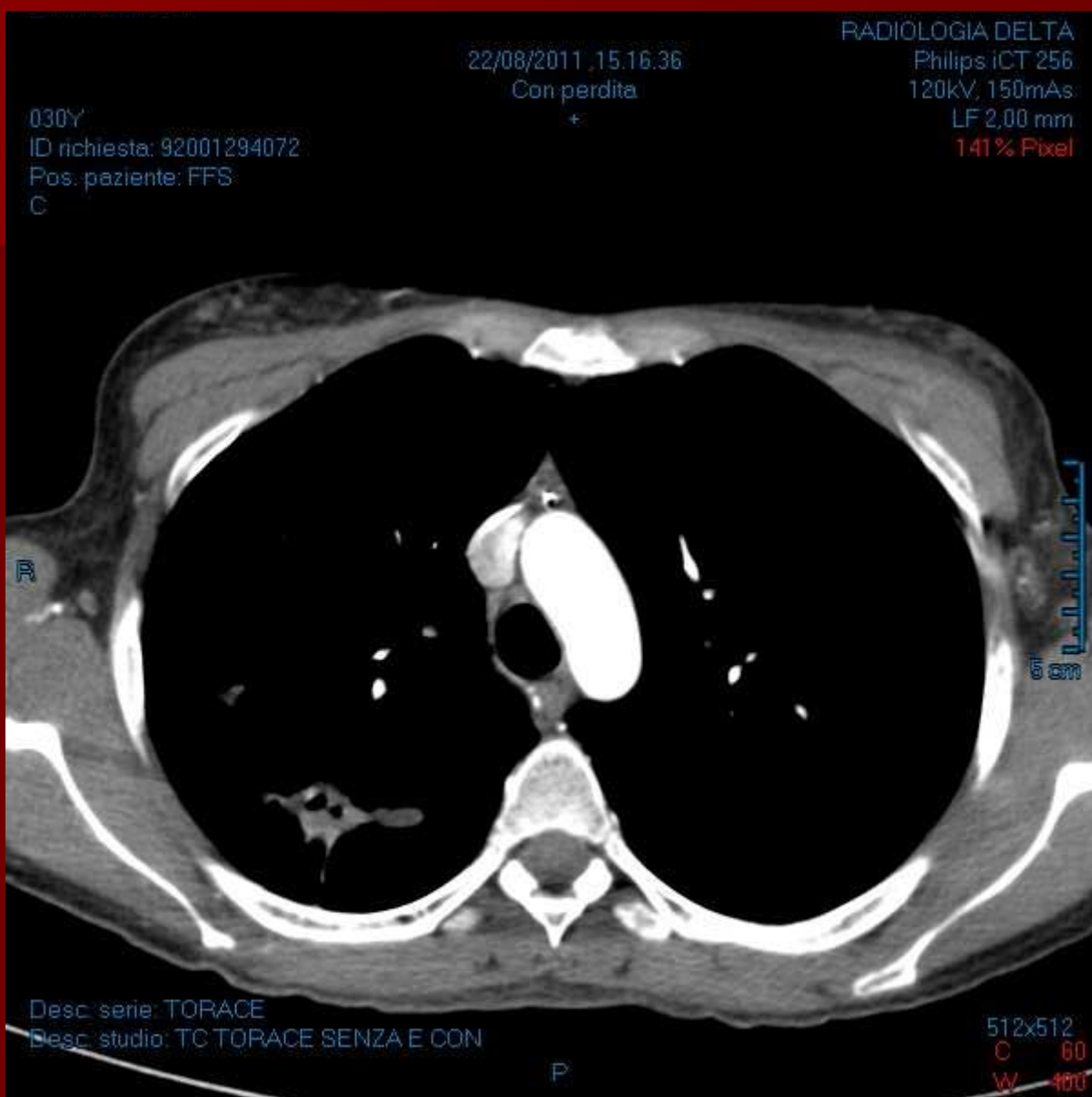
Terapia alla dimissione:

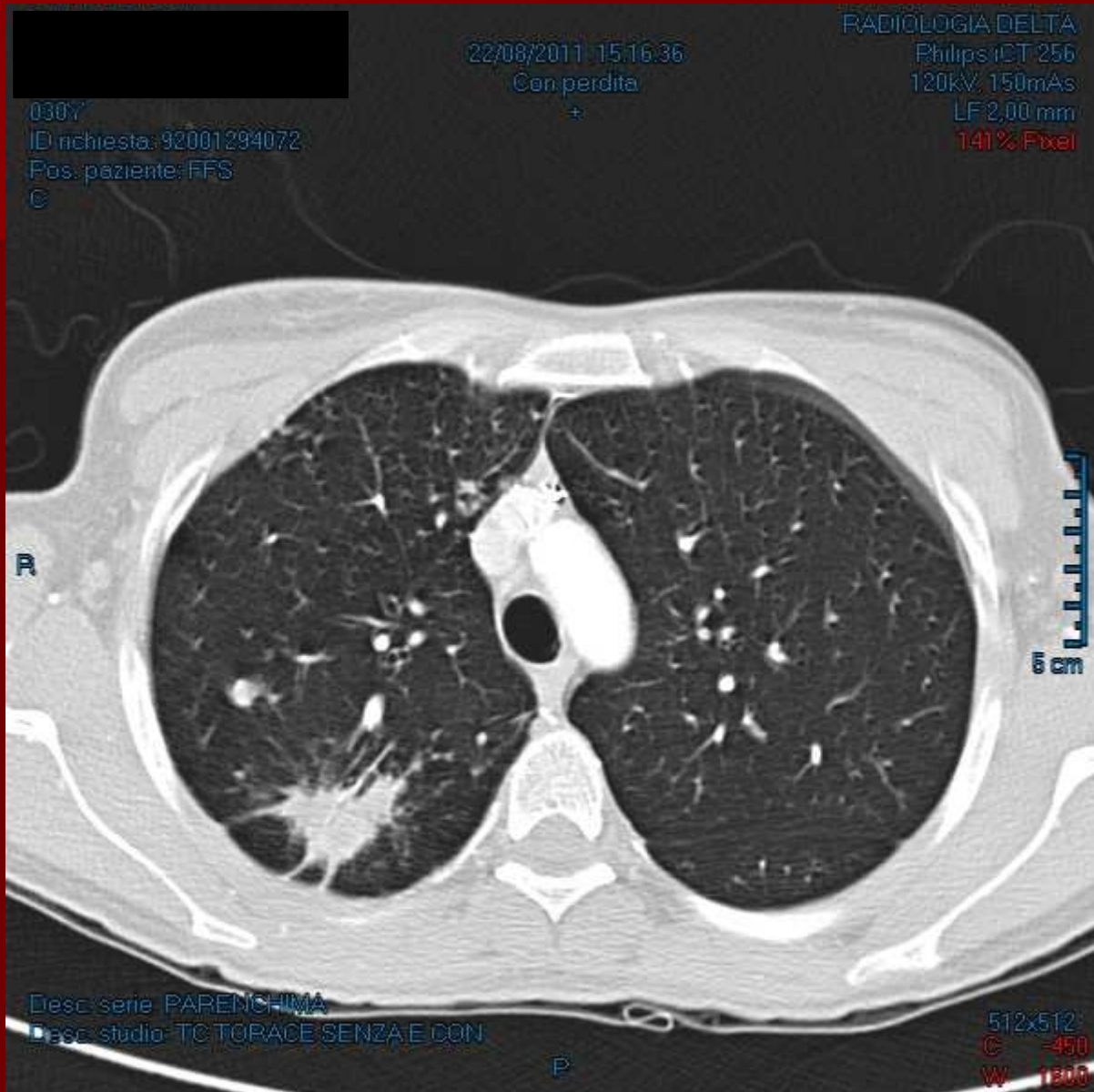
- Peteha 250 mg 1 c x 3
- Avalox 400 mg 1 c
- Piraldina 500 mg 1 c x 3
- Rifadin 600 mg 1 c

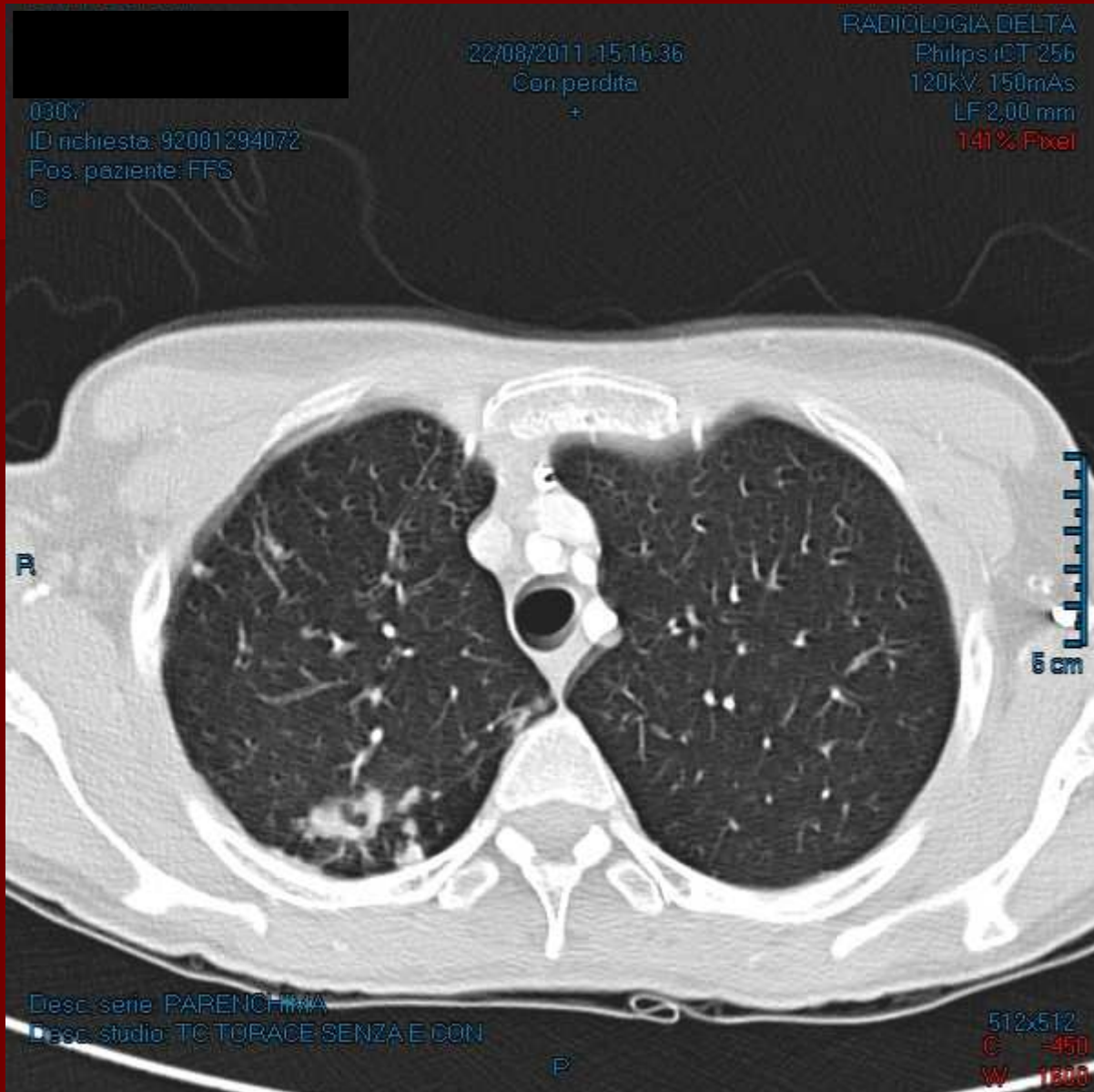
Inizia il percorso extraospedaliero:

- 3 giorni dopo la dimissione dall'UO di Malattie Infettive, esegue la prima visita Tisiologica presso l'UO di Malattie Apparato Respiratorio dell'Ausl di Ferrara, Ospedale di Copparo, e viene presa in carico dal Servizio.
- Verranno programmati i necessari accertamenti: RX torace, TC, esami ematochimici ...
- Verrà direttamente dispensata la terapia.









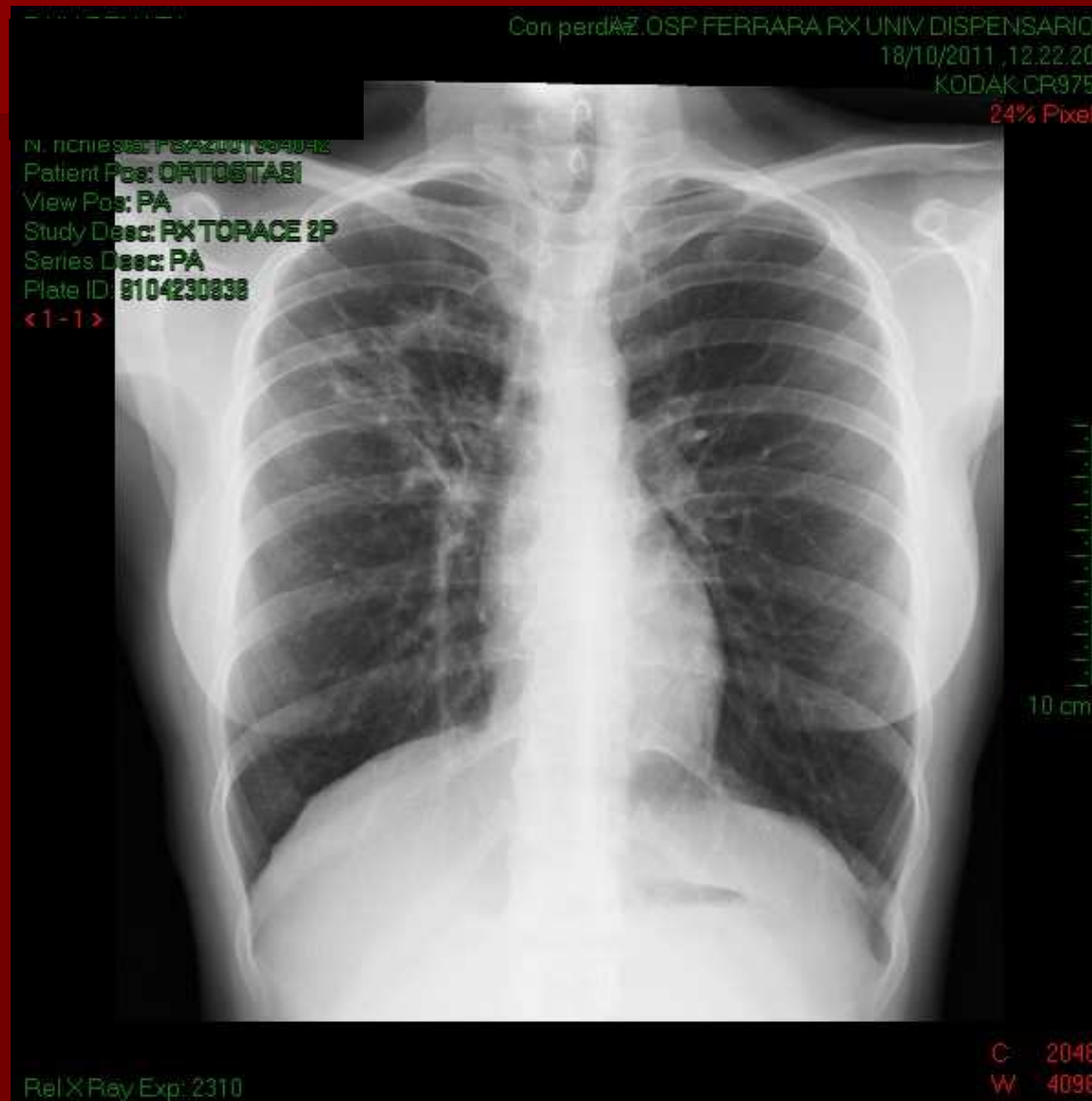
Variazione della terapia:

- Durante l'iter abbiamo ricevuto antibiogrammi che hanno rilevato sensibilità ad etambutolo.
- Pertanto è stata modificata la terapia.

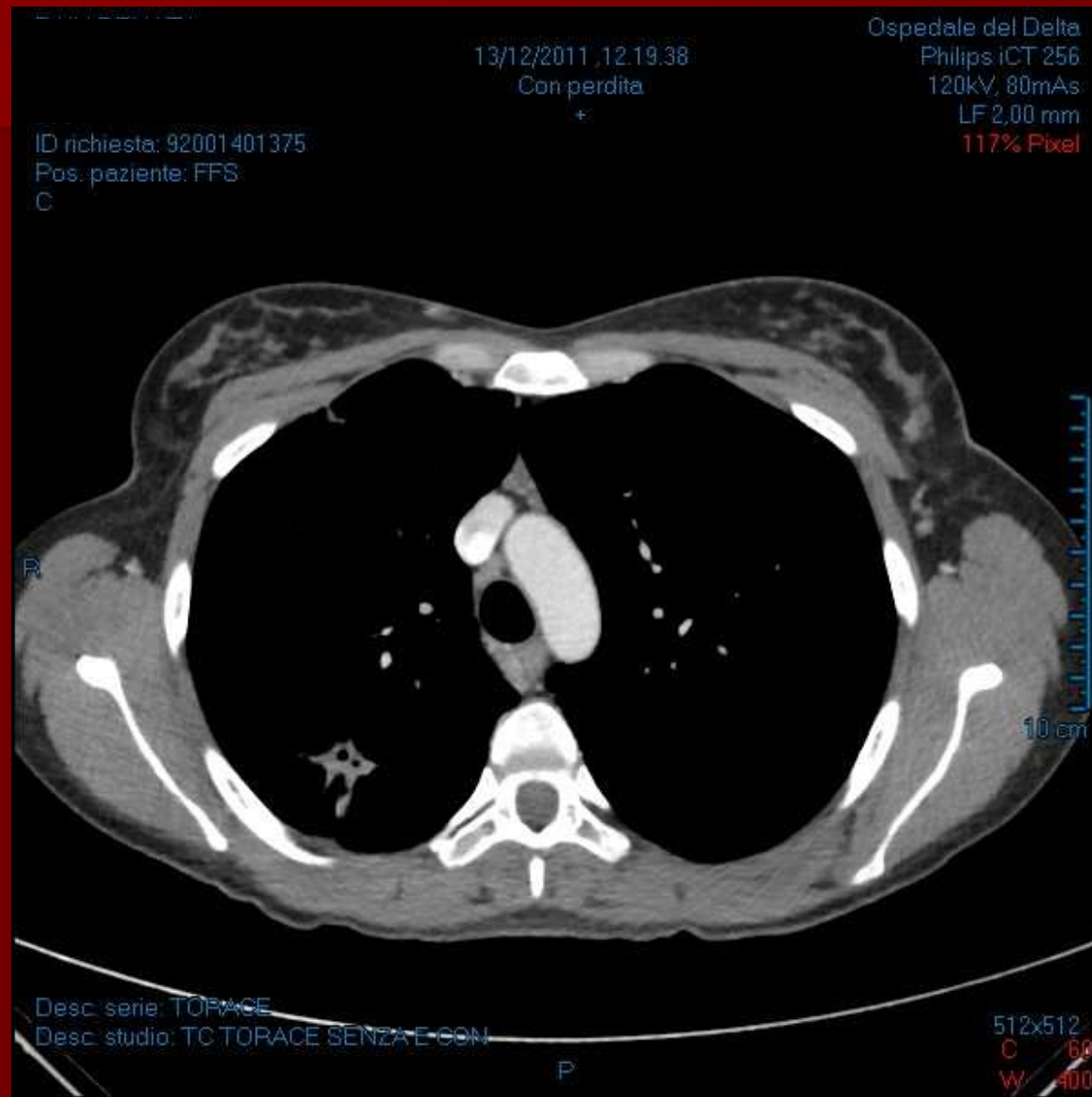
Variazione della terapia:

- Etapiam 500 mg 1 c x 3
- Avalox 400 mg 1 c
- Piraldina 500 mg 1 c x 3
- Rifadin 600 mg 1 c
- Benadon
- Allopurinolo

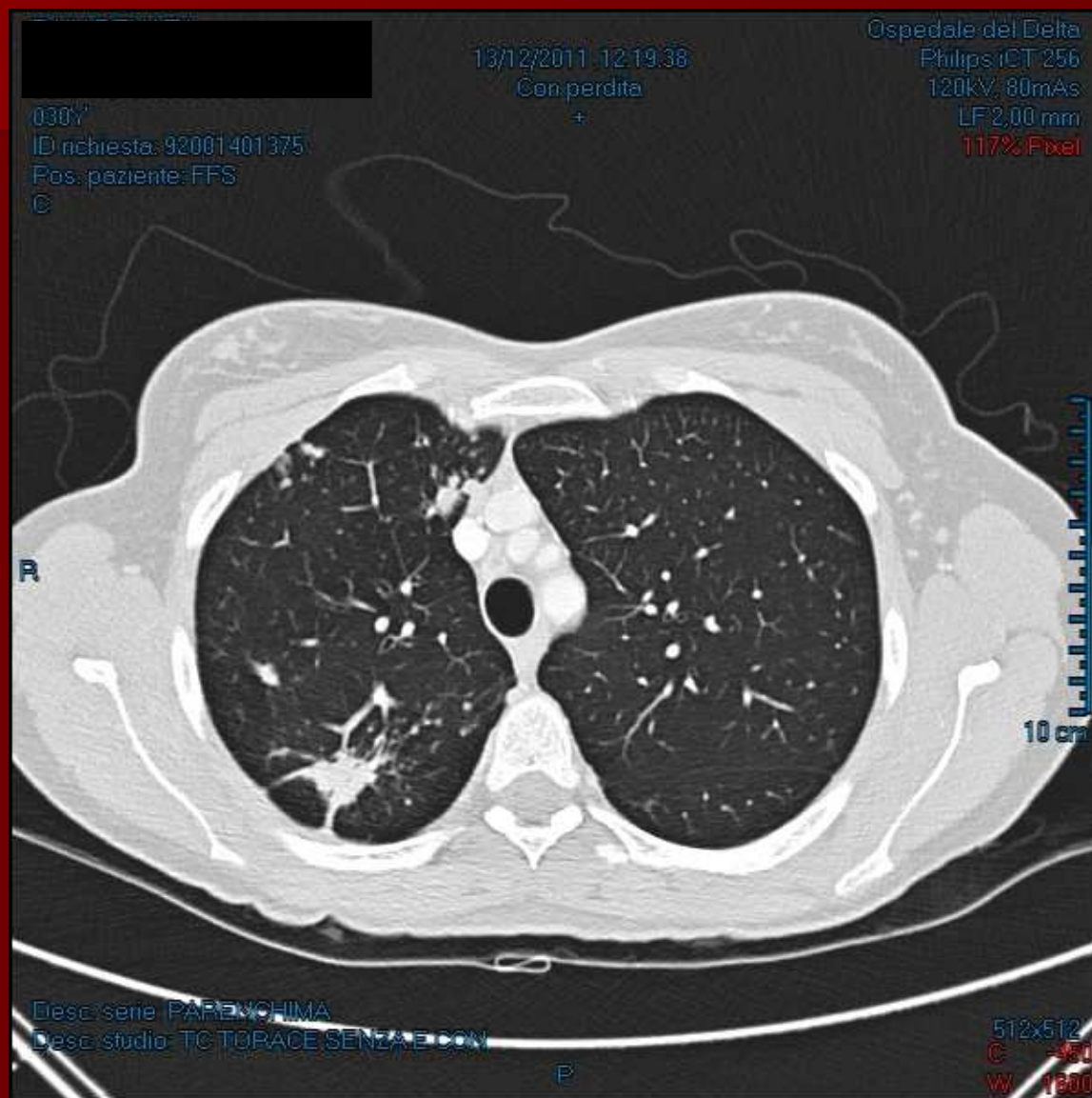
RX torace di controllo



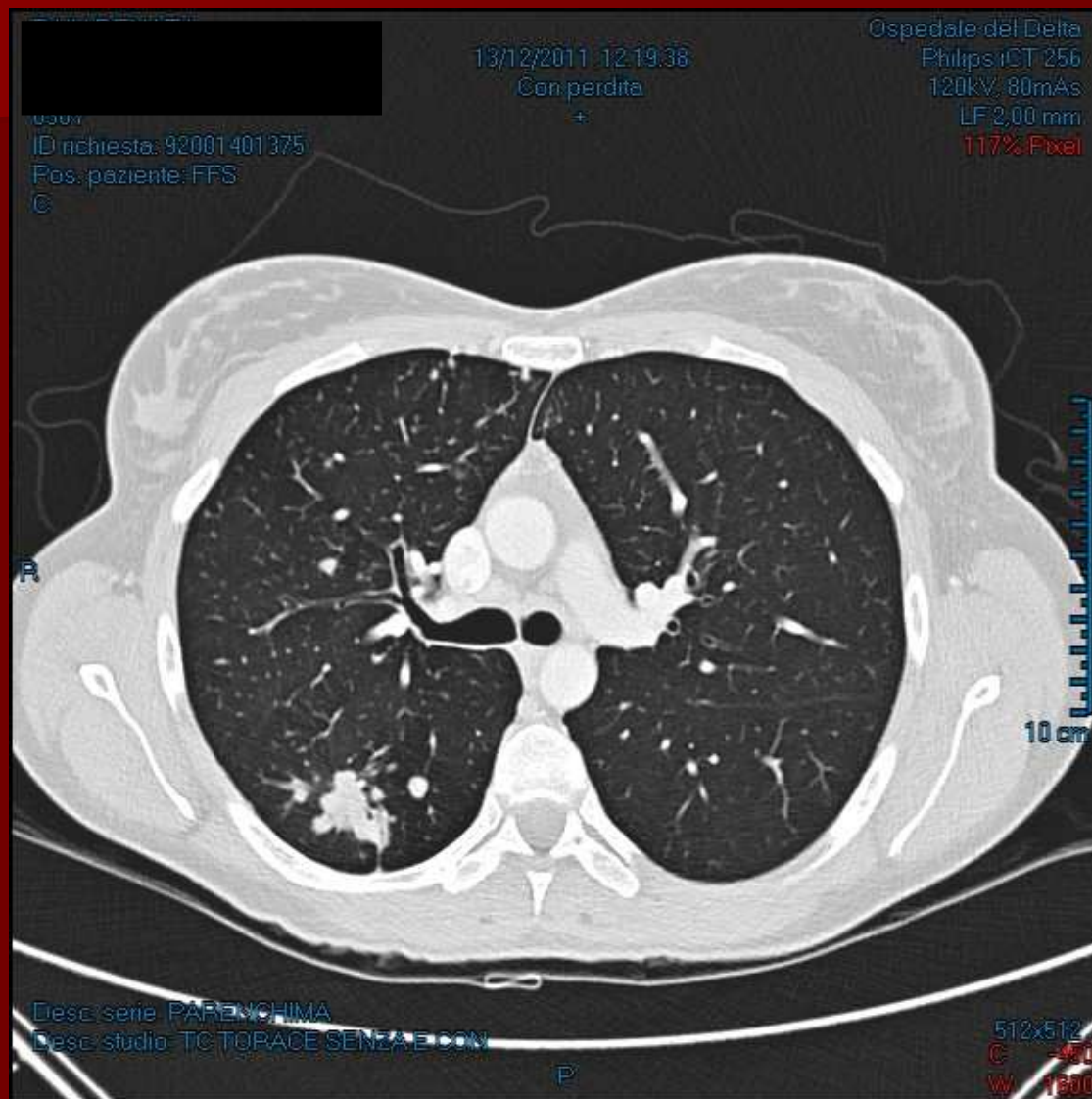
TC di controllo



TC di controllo



TC di controllo



Scelta terapeutica:

- Visto e discusso il quadro TC con Collega radiologo, si decide di proseguire con la terapia in atto, anche considerando che la prima impostazione terapeutica è stata dettata da un antibiogramma successivamente modificato

Esami ematochimici di controllo:

- AST **619** (13-34)
- ALT **1037** (7-30)
- GGT **103** (5-36)
- ... che sta succedendo?
- Viene eseguita ecografia epatica urgente:
NEGATIVA.

INTEGRAZIONE TERRITORIO- -OSPEDALE: LA TELEFONATA ...

- Previo contatto telefonico la paziente viene presa in carico dal DH delle Malattie Infettive.
- Viene instaurato iter diagnostico nel sospetto di epatite iatrogena.
- Il sospetto si conferma, verosimile causa è ritenuta la *moxifloxacin* ...

INTEGRAZIONE OSPEDALE- -TERRITORIO: LA RITELEFONATA ...

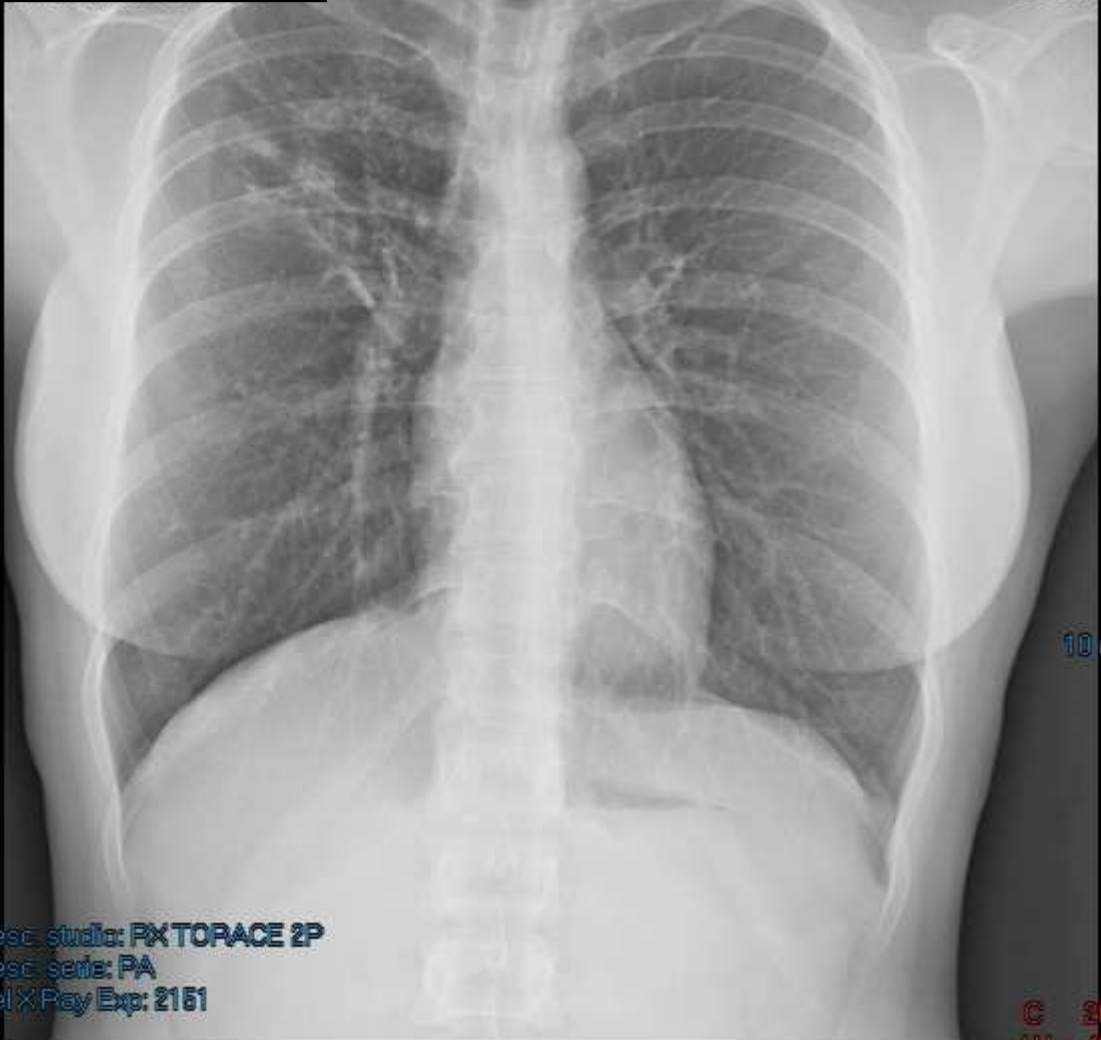
- Dopo contatto telefonico PR ritorna in carico al nostro servizio territoriale
- Viene modificata la terapia.
- Vengono monitorate le transaminasi.
- Viene richiesto BK diretto e colturale su escreato
- Viene richiesto RX torace.

Risultati degli ultimi accertamenti:

- Ricerca BK diretto e colturale : NEGATIVO
- AST 49
- ALT 39
- GGT 60
- Buone condizioni cliniche, obiettività polmonare negativa.
- Può riprendere il lavoro.

A.U.S.L. FERRARA OSP DI COPPARO
CARESTREAM HEALTH DRX-1
CCTECHUSER
22% Pixel

Con perdita
27/03/2012 10.38.05



Desc: studio: RX TORACE 2P
Desc: serie: PA
Rel X Ray Exp: 2151

C 2048
W 4096

Il caso continua ...

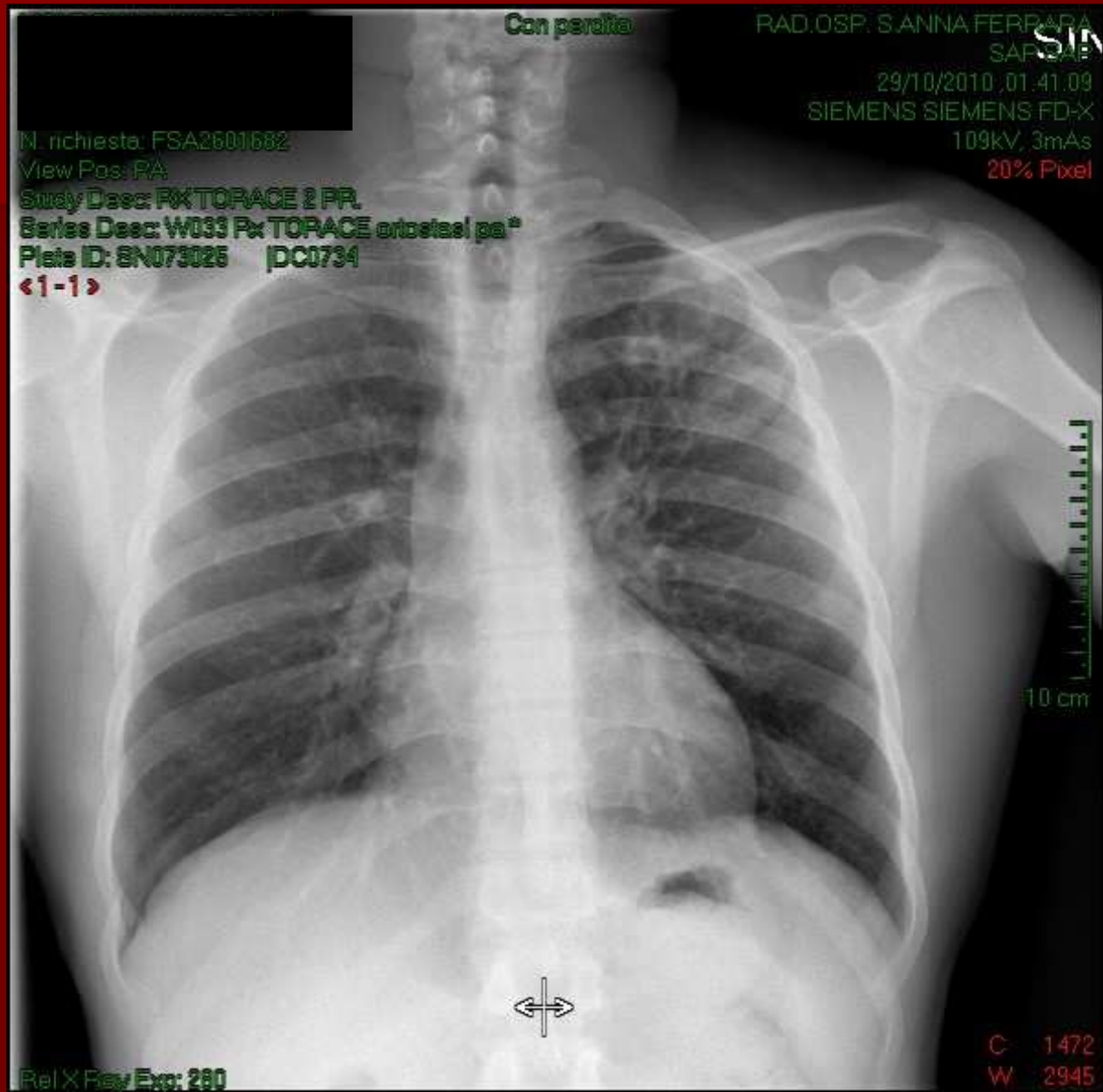
- PR riprenderà il lavoro a giorni; durante tutto questo periodo è stata nostra cura redigere ed inviare il certificato di malattia in via telematica.
- Al momento prosegue la terapia a tre farmaci ma dal prossimo controllo verrà ridotta.
- Programmeremo la TC di controllo tra circa 2 mesi.

... fino a ...

- L'osservazione clinica e radiologica si protrarrà per 2 anni dalla chiusura della pratica di malattia.
- Nel frattempo sono stati inviati tutti i moduli all'INPS ed altri seguiranno....

CASO 2

- Maschio, 33 anni, nazionalità rumena. In Italia da 3 anni, fuma 20 sigarette al giorno, abita in una casa fatiscente del Comune con la moglie, lavora saltuariamente, nega pregresse malattie polmonari e contatti con malati di TBC. In Settembre 2010 si reca in PS al S. Anna di Ferrara per dolore toracico ed emoftoe.



Con perdita: AZ. OSP. UNIV. RAD. OSPED. S. ANNA FE

SAP SAP

02/11/2010, 17.17.45

ctf

SI:23

GE MEDICAL SYSTEMS LightSpeed VCT

SI:23

120kV, 21mAs

N. richiesta: FSA2603530

SC:500,00 mm

Patient Pos: FFS

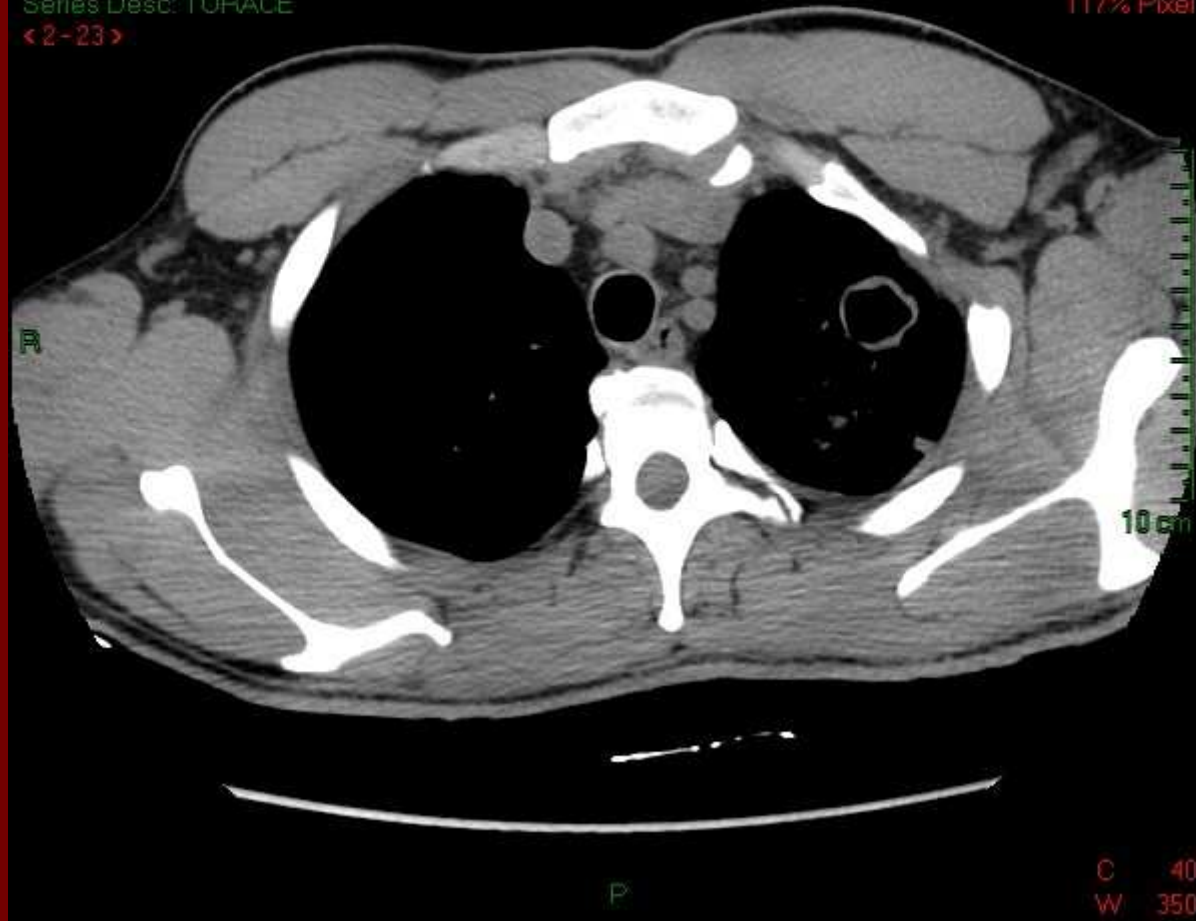
LF 2,50 mm

Study Desc: TC DEL TORACE SENZA E CON

117% Pixel

Series Desc: TORACE

< 2-23 >



Con perdita AZ.OSP.UNIV.RAD.OSPED. S.ANNA.FE

SAP SAP

02/11/2010, 17.17.47

ctf

GE MEDICAL SYSTEMS LightSpeed VCT

120kV, 20mAs

SC:500,00 mm

LF 2,50 mm

117% Pixel

SI:28

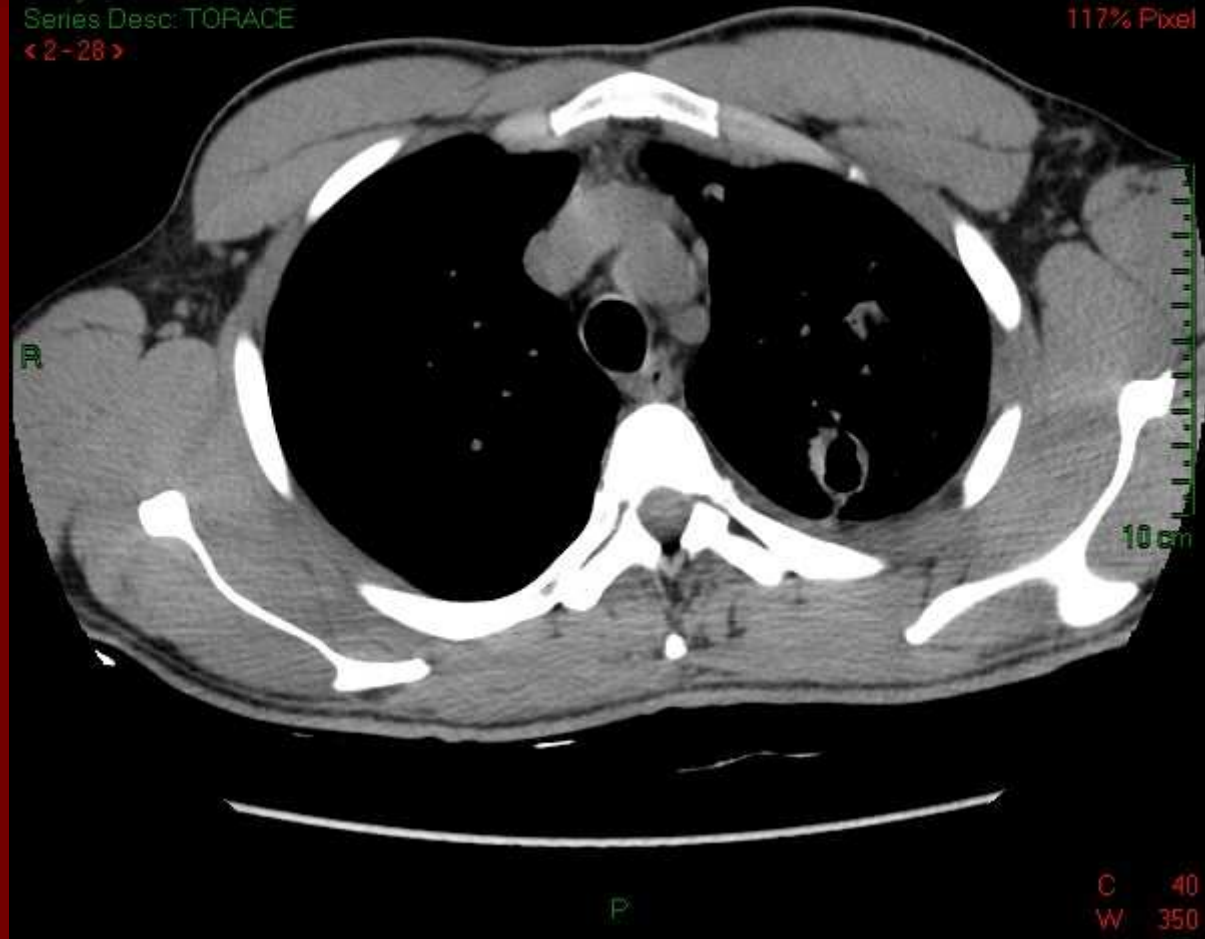N. richiesta: FSA2603530

Patient Pos: FFS

Study Desc: TC DEL TORACE SENZA E CON

Series Desc: TORACE

< 2-28 >



Con perdita AZ.OSP.UNIV.RAD.OSPED. S.ANNA.FE

SAP SAP

02/11/2010, 17.17.49

ctfe

SI:34

N. richiesta: FSA2603530

Patient Pos: FFS

Study Desc: TC DEL TORACE SENZA E CON

Series Desc: TORACE

< 2-34 >

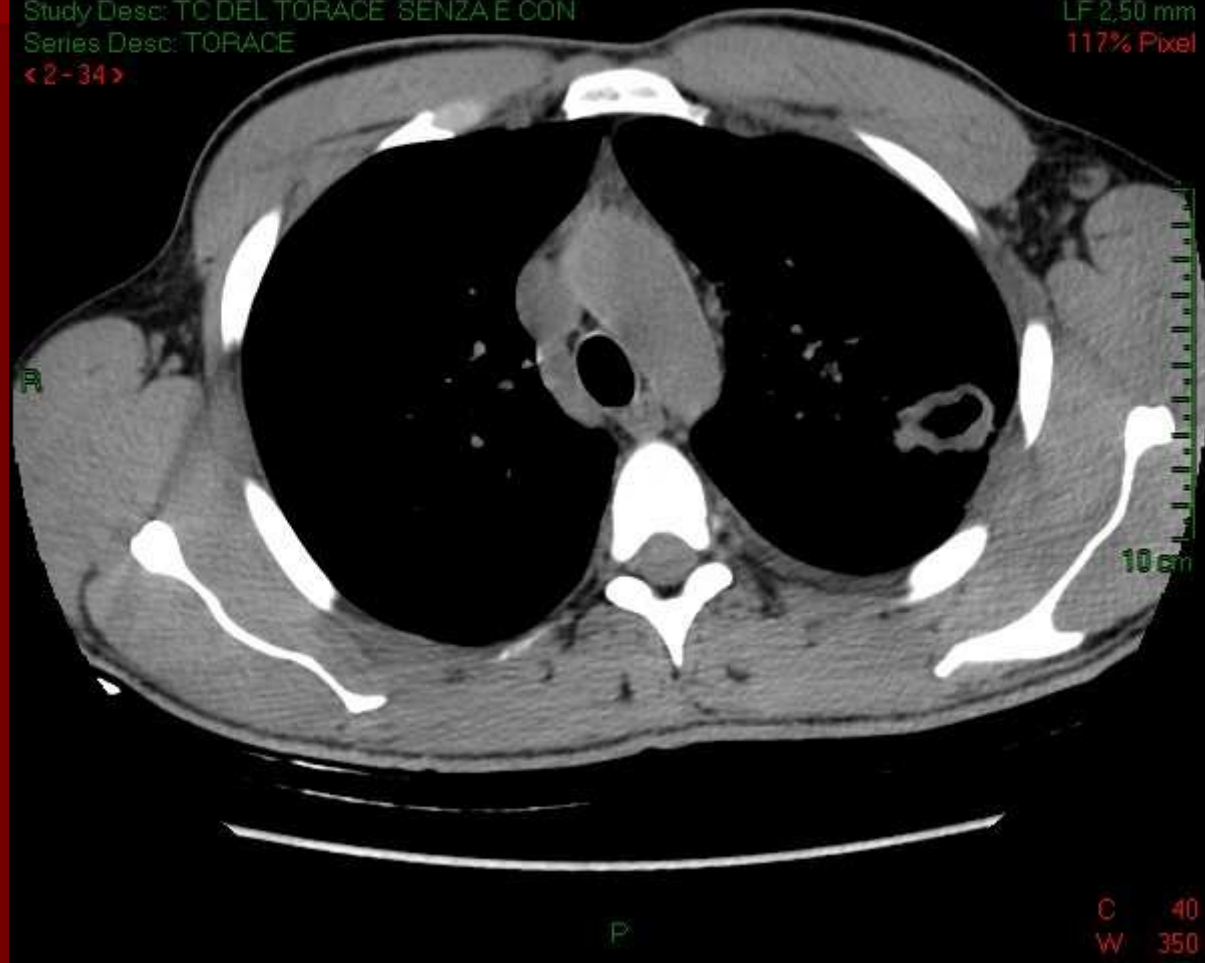
GE MEDICAL SYSTEMS LightSpeed VCT

120kV, 18mAs

SC:500,00 mm

LF 2,50 mm

117% Pixel



C 40

W 350

Con perdita AZ.OSP.UNIV.RAD.OSPED. S.ANNA.FE

SAP SAP

02/11/2010, 17.19.56

ctfe

120kV, 22mAs

LF 2,50 mm

59% Pixel

01.1

N. richiesta: FSA2603530

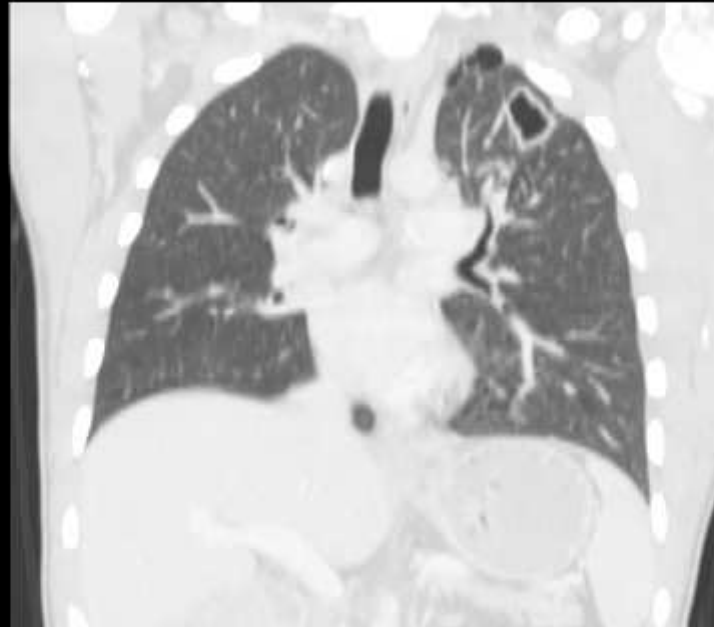Patient Pos: FFS

Study Desc: TC DEL TORACE SENZA E CON

Series Desc: MPR - MDC

< 1002 - 1 >

R



10 cm

C -600

W 1600

Con perdita AZ.OSP.UNIV.RAD.OSPED. S.ANNA.FE

SAP SAP

02/11/2010, 17.19.56

ctfe

120kV, 22mAs

LF 2,50 mm

59% Pixel

N. richiesta: FSA2603530

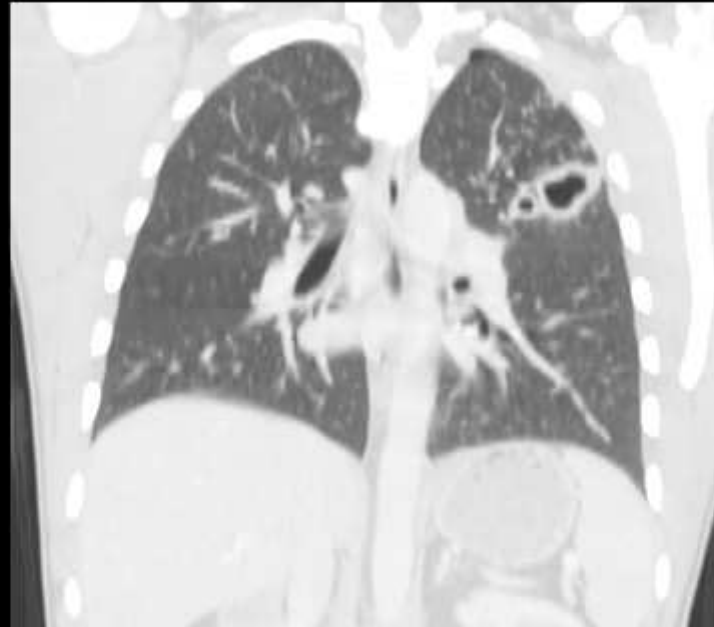
Patient Pos: FFS

Study Desc: TC DEL TORACE SENZA E CON

Series Desc: MPR - MDC

< 1003 - 1 >

R



C -600

W 1600

Inizia un caso complesso ...

- Il paziente dopo la valutazione di PS viene ricoverato presso la UO di Malattie Infettive.
- Risulta affetto da TBC polmonare apicale sinistra NON bacillifera MDR: il BK diretto è Negativo, il colturale è positivo per Mycobacterium Tuberculosis sensibile SOLO ad Etambutolo.

Terapia impostata:

- Terizidone 250 mg 1 c x 3
- Ektebin 250 mg 1 c x 3
- Avalox 400 mg 1 c
- Piraldina 500 mg 1 c x 3
- Etapiam 500 mg 1 c x 3

...

- Dopo pochi giorni di ricovero il paziente manifesta intemperanze nei confronti del personale di Reparto, riferisce di stare bene e si autodimette.
- Nessuno lo può fermare poiché NON bacillifero
- Comunque viene indirizzato al nostro Servizio a Copparo.

L'inchiesta:

Caso M A Da

Il 14 gennaio 2011 alle ore 14 è stato fatto un sopralluogo presso l'abitazione di M A Da da parte del Dott. Urbano Viviani e dell'assistente sanitaria Patrizia Patria.

L'abitazione si trova in via Pontisette, 28 – Cassana e vi risultano residenti da alcuni mesi M A Da e la moglie Varga Marioara, momentaneamente è ospite un cugino? o amico Hotnsche Ionel e una signora Sima Ansoara che ha riferito di dover partire per la Romania il 22/1.

L'abitazione è una casa colonica, è costituita da diversi vani, tutti arredati, le pareti risultano pulite ad eccezione del bagno che presenta muffa e dove è installata una caldaia arrugginita e non funzionante.

Le stanze sono dotate di termosifoni, ma non sono funzionanti, però ci sono due stufe elettriche, una in camera da letto (l'unica della casa) e l'altra in cucina (dove c'è un materasso sopra una rete).

L'abitazione si presenta in condizioni igieniche scadenti e conseguentemente maleodorante.

Il sig. Moldovan era a letto, lamentava dolore gastrico, durante la mattinata era stato a pescare e secondo quanto riferisce la moglie non sta mai in casa.

Patrizia Patria

Iter terapeutico e seguicure:

- Vengono prescritti: esami ematochimici, visita oculistica e campo visivo, RX torace.
- Si conferma la terapia impostata da MI.
- Si convoca sempre il paziente in presenza della compagna per avere la conferma che assuma correttamente la terapia.

Con perdita

AZ USL FERRARA OSP COPPARO

01/12/2010 09.20.58

KODAK CR0975

24% Pixel

N. richiesta: 92001017785

View Pos: PA

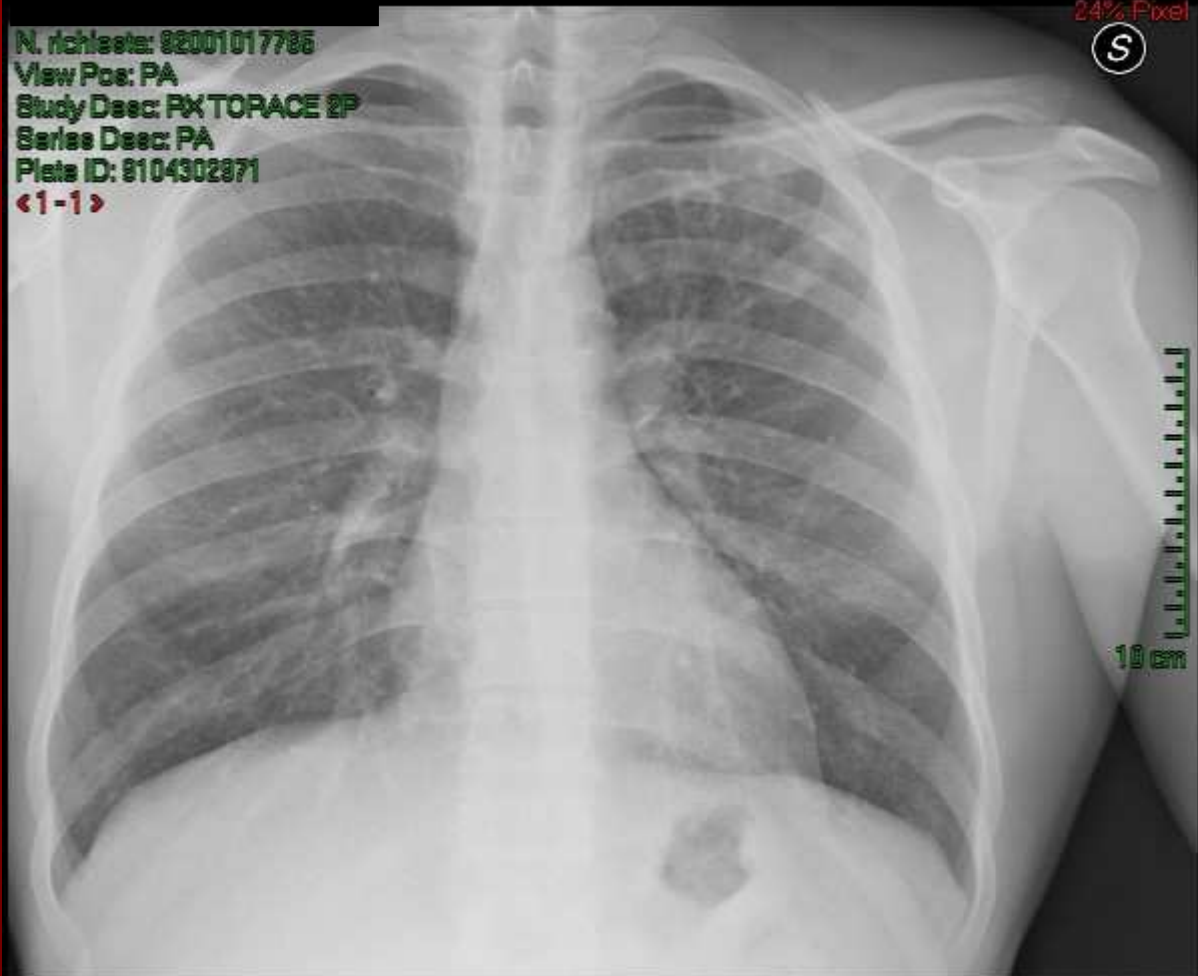
Study Desc: PX TORACE 2P

Series Desc: PA

Plate ID: 8104302871

<1-1>

S



10 cm

Rel X Ray Exp: 1772

C 2048

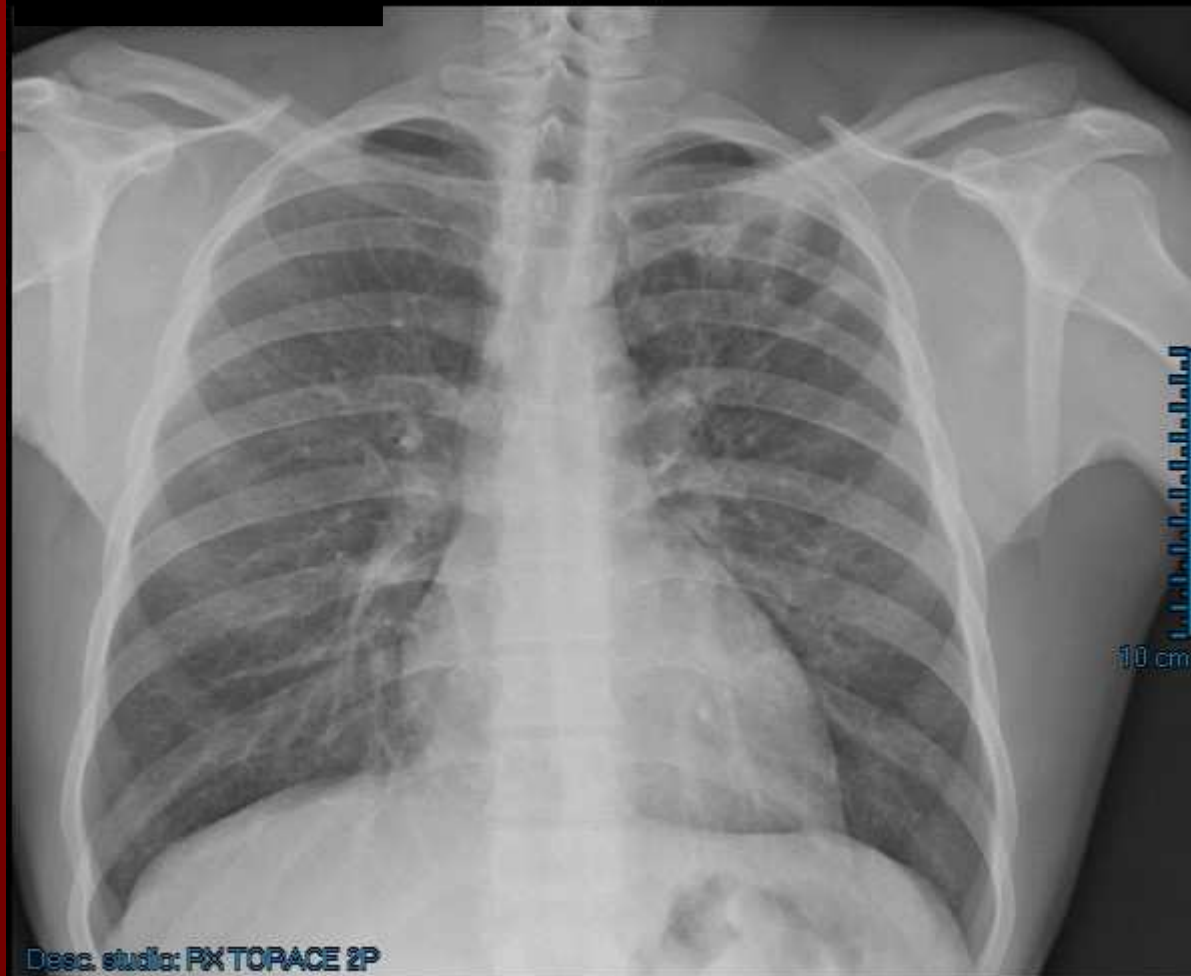W 4096

AZ USL FERRARA OSP COPPARO

Con perdita
26/01/2011 9.10.20

KODAK CR0975

24% Pixel



Desc. studio: **PX TORACE 2P**

Desc. serie: PA

Rel X Ray Exp: 1662

C 2048

W 4096

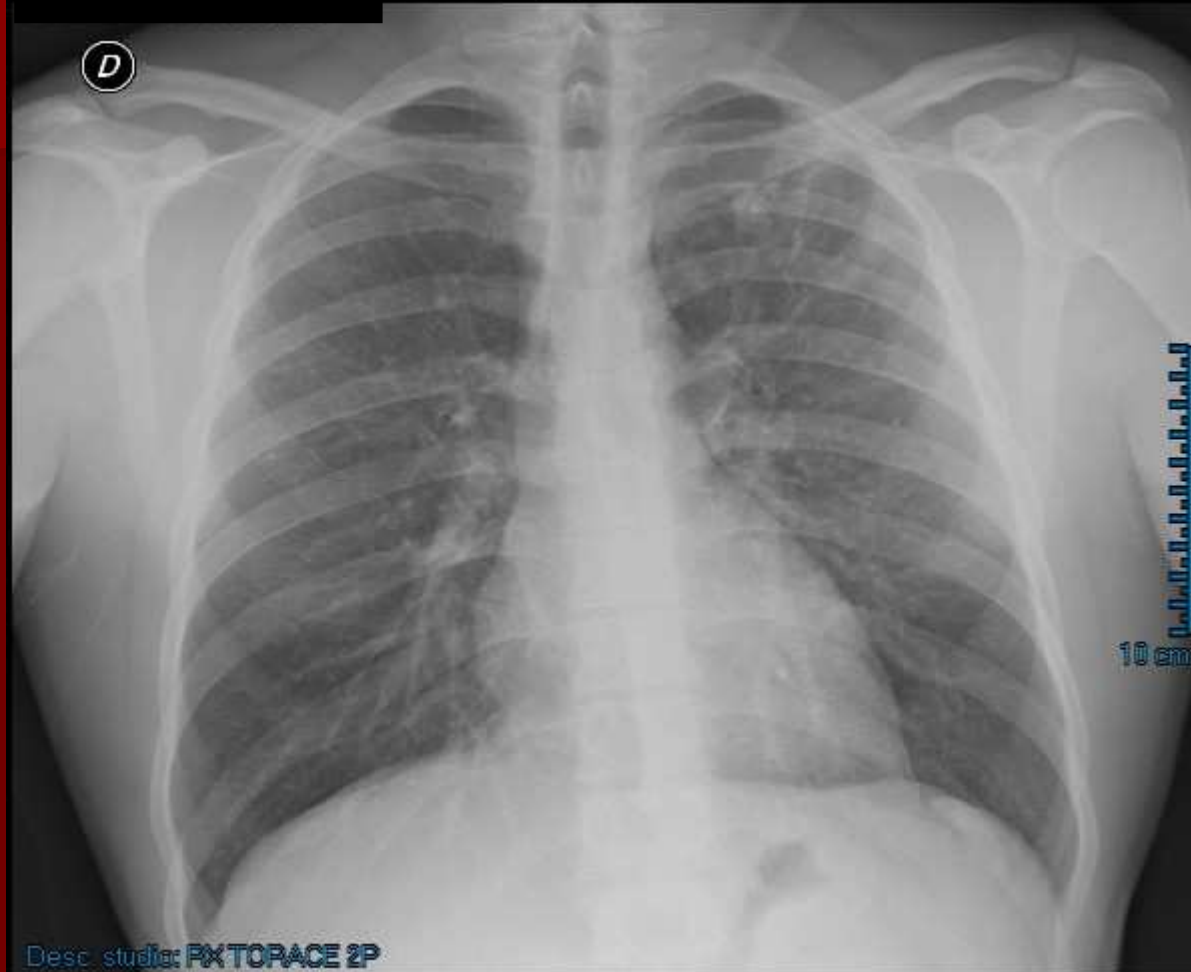
AZ USL FERRARA OSP COPPARO

Con perdita
16/02/2011 9.52.03

KODAK ELITE CR

24% Pixel

D



Desc. studio: **PX TORACE 2P**

Desc. serie: PA

Rel X Ray Exp. 1897

C 2048

W 4096

Ricerca BK su escreato:

- Vista la situazione si ripete ricerca BK su escreato; il campione viene inviato ad Ancona (centro di riferimento) per ampliare l'antibiogramma.
- Colturale POSITIVO per Mycobacterium Tuberculosis.

Con perdita

AZ USL FERRARA OSP COPPARO

01/12/2010 09.20.58

KODAK CR0975

24% Pixel

N. richieste: 82001017785

View Pos: PA

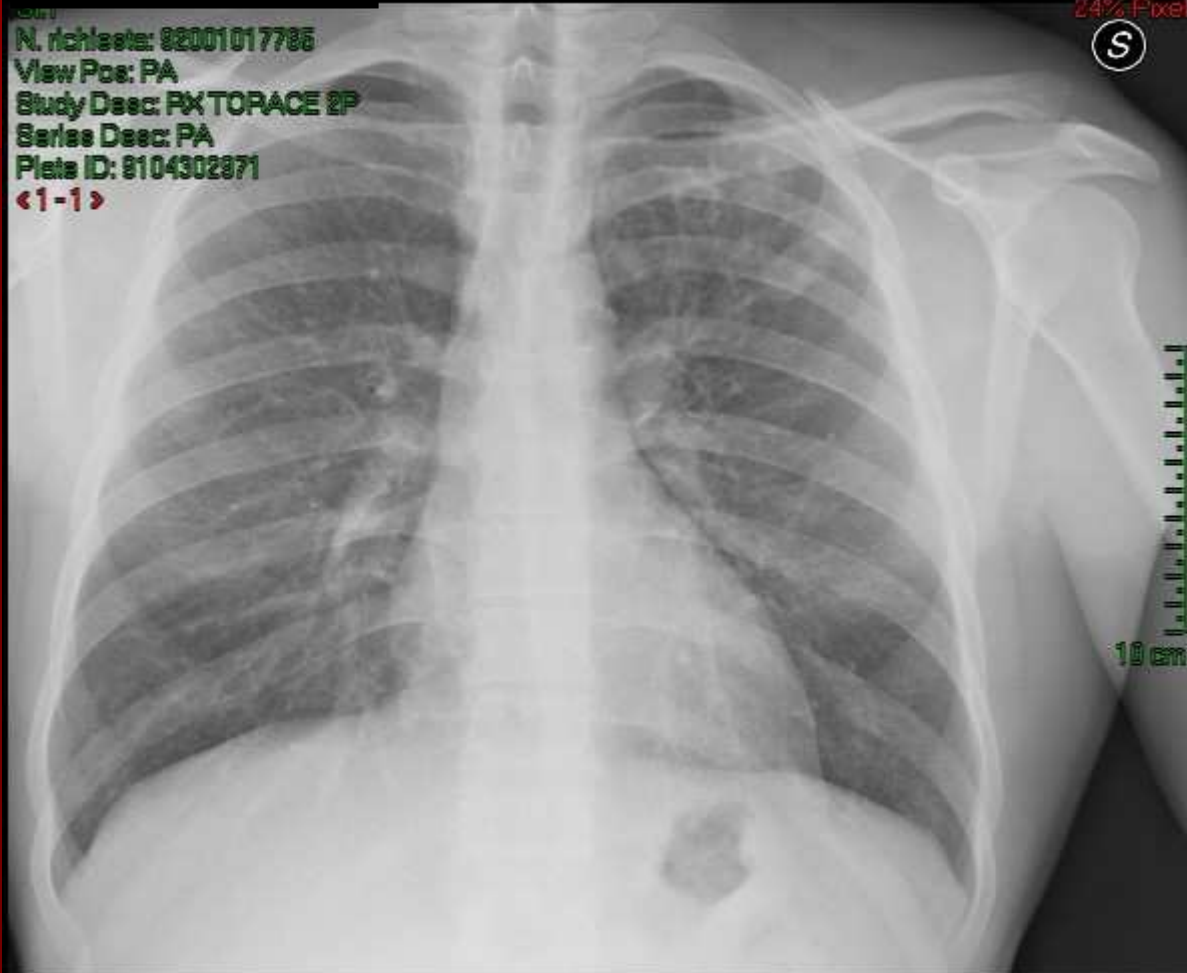
Study Desc: PX TORACE 2P

Series Desc: PA

Plate ID: 8104302871

<1-1>

S



10 cm

Rel X Ray Exp: 1772

C 2048

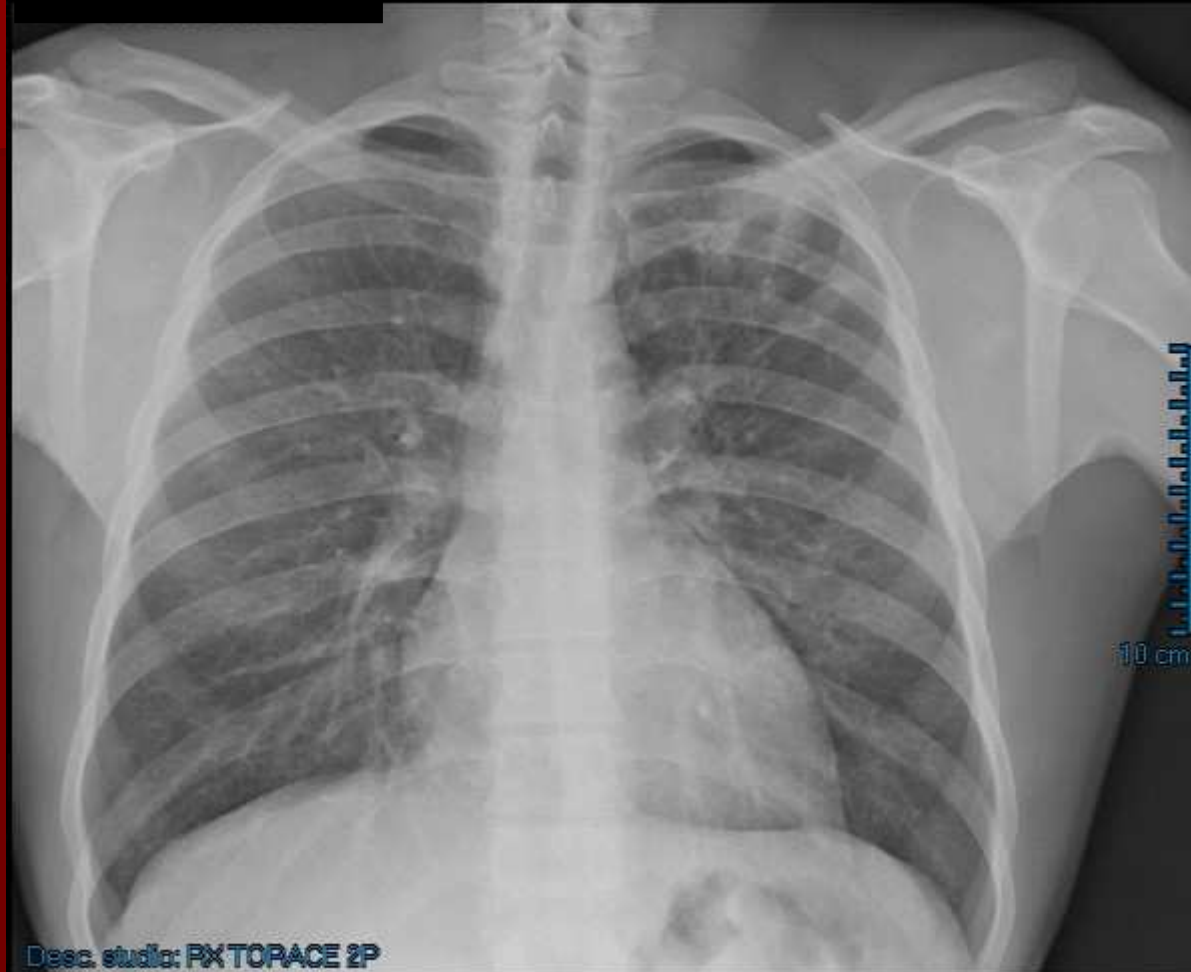
W 4096

AZ USL FERRARA OSP COPPARO

Con perdita
26/01/2011 9.10.20

KODAK CR0975

24% Pixel



Desc. studio: **PX TORACE 2P**

Desc. serie: PA

Rel X Ray Exp: 1662

C 2048

W 4096

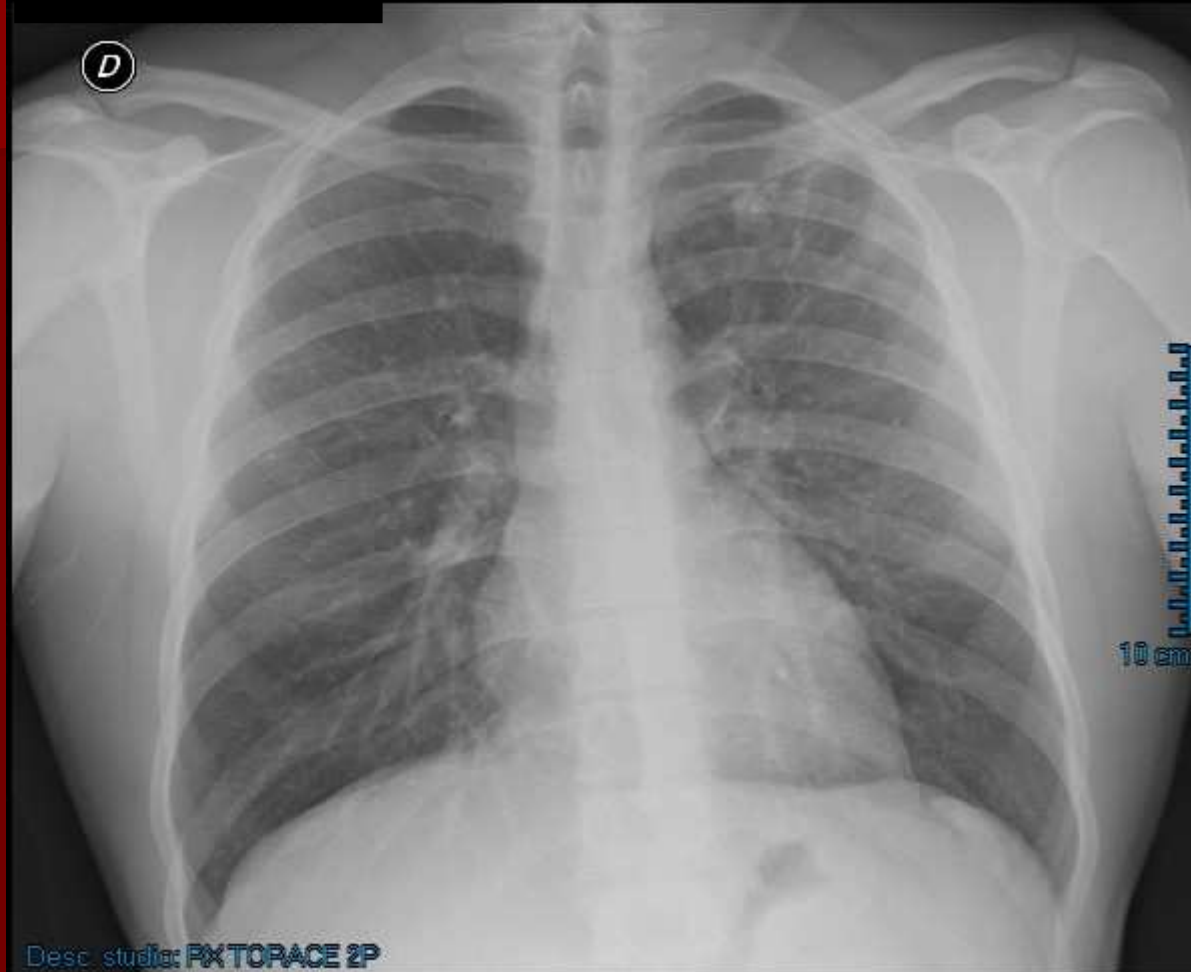
AZ USL FERRARA OSP COPPARO

Con perdita
16/02/2011 9.52.03

KODAK ELITE CR

24% Pixel

D



Desc. studio: **PX TORACE 2P**

Desc. serie: PA

Rel X Ray Exp. 1897

C 2048

W 4096

Ricerca BK su escreato:

- Vista la situazione si ripete ricerca BK su escreato; il campione viene inviato ad Ancona (centro di riferimento) per ampliare l'antibiogramma.
- Colturale POSITIVO per Mycobacterium Tuberculosis.

Antibiogramma: sensibile a ...

- Etambutolo
- Amikacina
- Kanamicina
- Linezolid
- Moxifloxacina
- Ofloxacina

Reimpostazione terapia:

- Terizidone 250 mg 1 c x 3
- Avalox 400 mg 1 c
- Etapiam 500 mg 1 c x 3
- Zyvoxid 600 mg 1 c x 2
- Amikacina 500 mg 1 fl im x 2

Il paziente viene fermato dalla Polizia:

- Durante il periodo di trattamento il paziente sparisce più volte, non segue le indicazioni ed i consigli impartiti, non ne vuole sapere di essere ricoverato a Sondalo (centro di riferimento per le TBC MDR ed XDR) ... un vero ribelle ...
- Un bel giorno, mentre ero in ferie, squilla il cellulare: "Questura di Ferrara"

INTEGRAZIONE TERRITORIO- -OSPEDALE: LA TELEFONATA ...

- Il quadro clinico e radiologico peggiora: non siamo certi che il paziente assuma la terapia.
- Contatto il DH di MI per il proseguimento degli accertamenti e l'eventuale DOT.
- Viene preso in carico dal DH dell'UO di Malattie Infettive.

Come è andata a finire ...

- Il paziente è stato gestito dal DH MI dal 29.03.11 al 29.08.11.
- Ha ammesso più volte di non assumere la terapia e si presentava irregolarmente ai controlli.
- Ha continuato a riferire di non voler/poter essere ricoverato sia a Ferrara e tantomeno a Sondalo.

...

- La TC è notevolmente peggiorata così come le condizioni cliniche.
- E' stato proposto intervento di pneumonectomia che, naturalmente, viene rifiutato.
- Il giorno 29.08.11 il paziente è nuovamente convocato per visita di controllo: la compagna riferisce telefonicamente che il paziente è partito per la Romania ove sembra rimarrà per un periodo imprecisato: da quel momento non si ha più alcuna notizia.

... ma ...

Un bel giorno il paziente mi telefona; è in Italia ed ha bisogno di un non meglio precisato certificato per avere una indennità di invalidità: lo convoco di persona e mi porta una richiesta di relazione della UO di Medicina Legale dell'AUSL di Ferrara alla quale, evidentemente, si era rivolto per "tirare un po' di quattrini"...

...

Gli compilo la relazione, gli consegno una mascherina (filtrante facciale) ed avviso i Collegi della Medicina Legale che ho redatto la relazione ed il paziente si sta recando da loro; come sta?... e chi lo sa ...

Perse le tracce ...