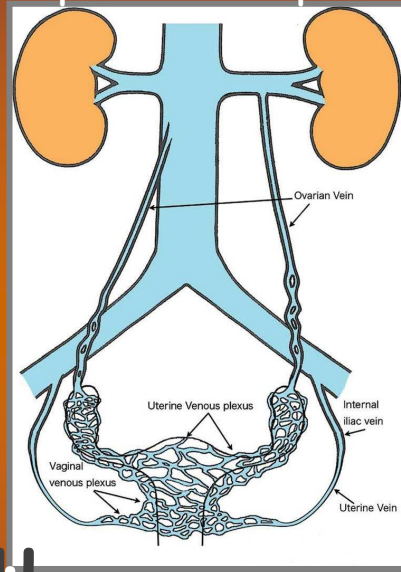




Ferrara, Sabato 15 dicembre 2012
Aula Magna, Nuovo Ospedale Sant'Anna Cona
Trattamento multidisciplinare delle patologie
del pavimento pelvico



Sindrome della congestione pelvica

Roberto Galeotti



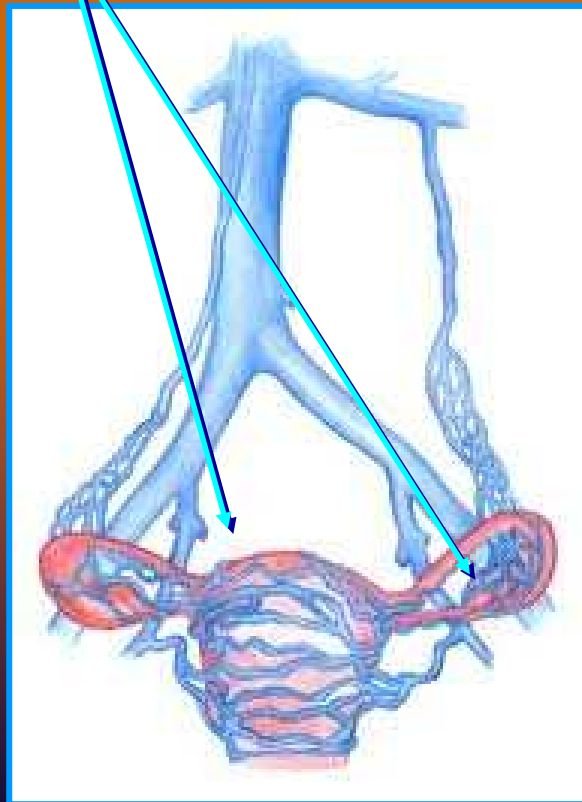
Dipartimento di Diagnostica per Immagini e Medicina di Laboratorio / Arcispedale S. Anna di Ferrara
Unità Operativa Semplice di Radiologia Vascolare e d Interventistica



Richet
1857

Sindrome della congestione pelvica

- Sindrome nota ma frequentemente sottovalutata nel dolore pelvico cronico
- È correlata a **varici**: - del plesso utero-ovarico



15% delle donne
tra i 20 e 50 anni

Sindrome della congestione pelvica

Reflusso nelle vene ovariche

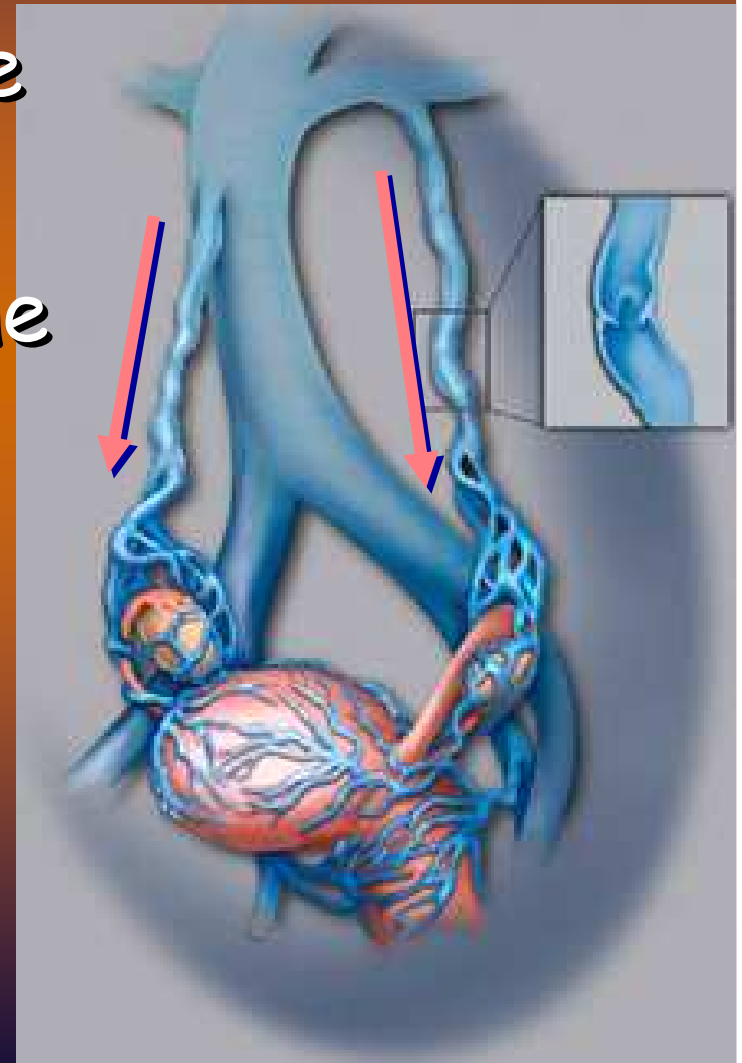


Dilatazione delle vene pelviche
(ovariche, utero-vaginali, legamento largo)

Riduzione del flusso-stasi



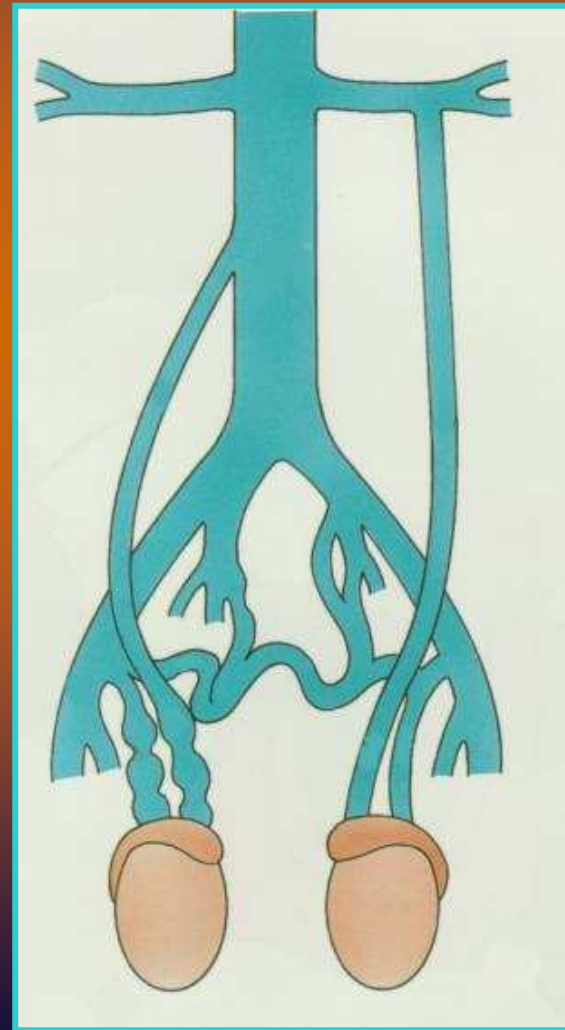
Congestione



IL VARICOCELE maschile
E' UN PATOLOGIA CAUSATA DA UNA
ALTERAZIONE DEL DRENAGGIO VENOSO DEL
TESTICULO CON CONSEGUENTE COMPARSA DI
VARICI DEL PLESSO PAMPINIFORME

*Il reflusso nel plesso pampiniforme
è l'evento emodinamico scatenante
il varicocele*

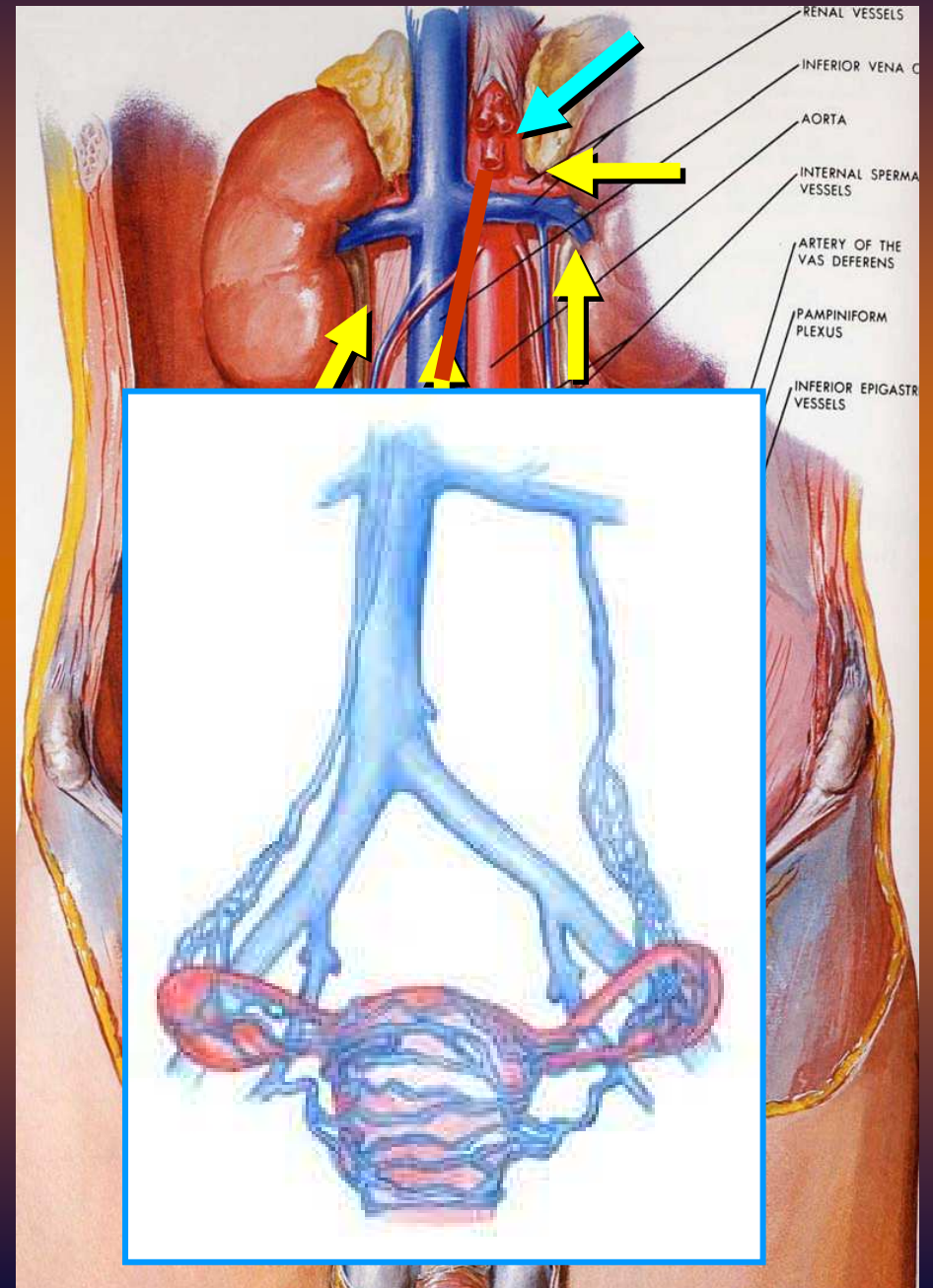
80% a Sin, 15 Bilat. , 5% a Dx



VARICOCELE maschile

Patogenesi

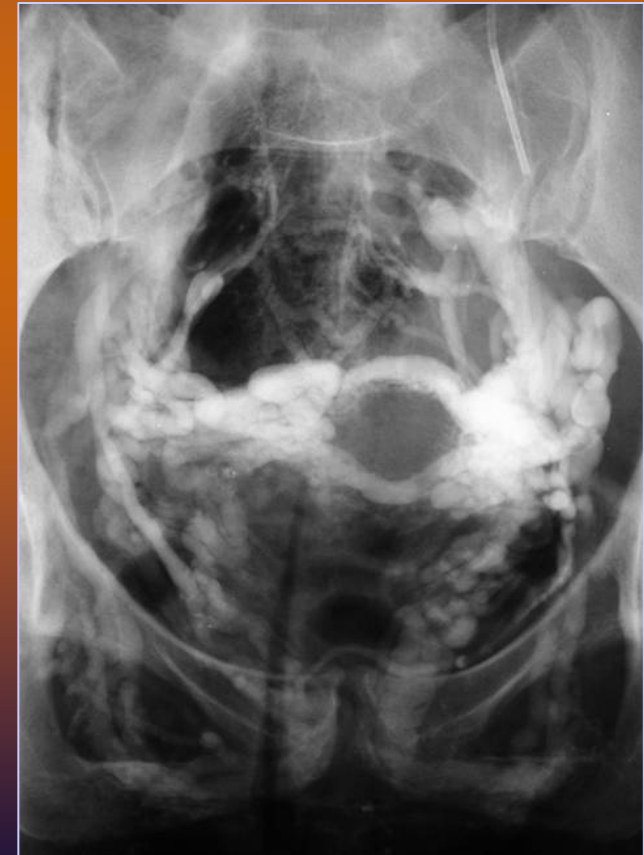- sbocco ad angolo retto della vena gonadica sinistra nella vena renale omolaterale
- compressione della vena renale sinistra da compasso aorto mesenterico (schiaccianoci)
- insufficienza valvolare



Sindrome della congestione pelvica

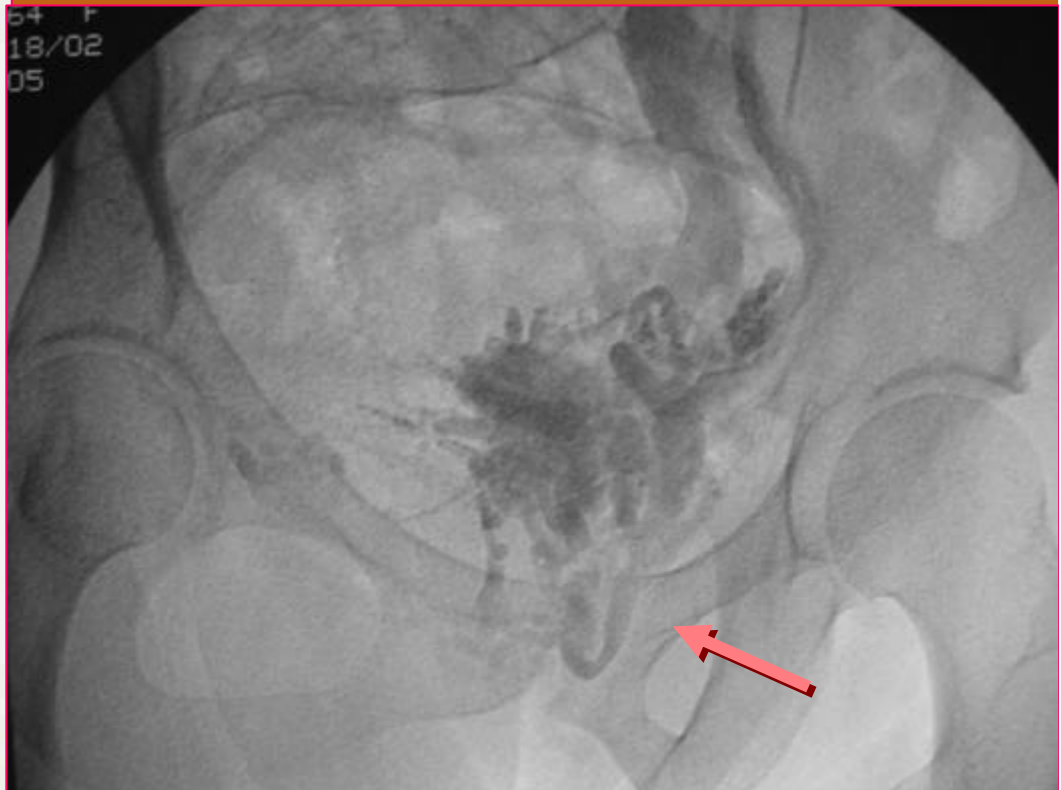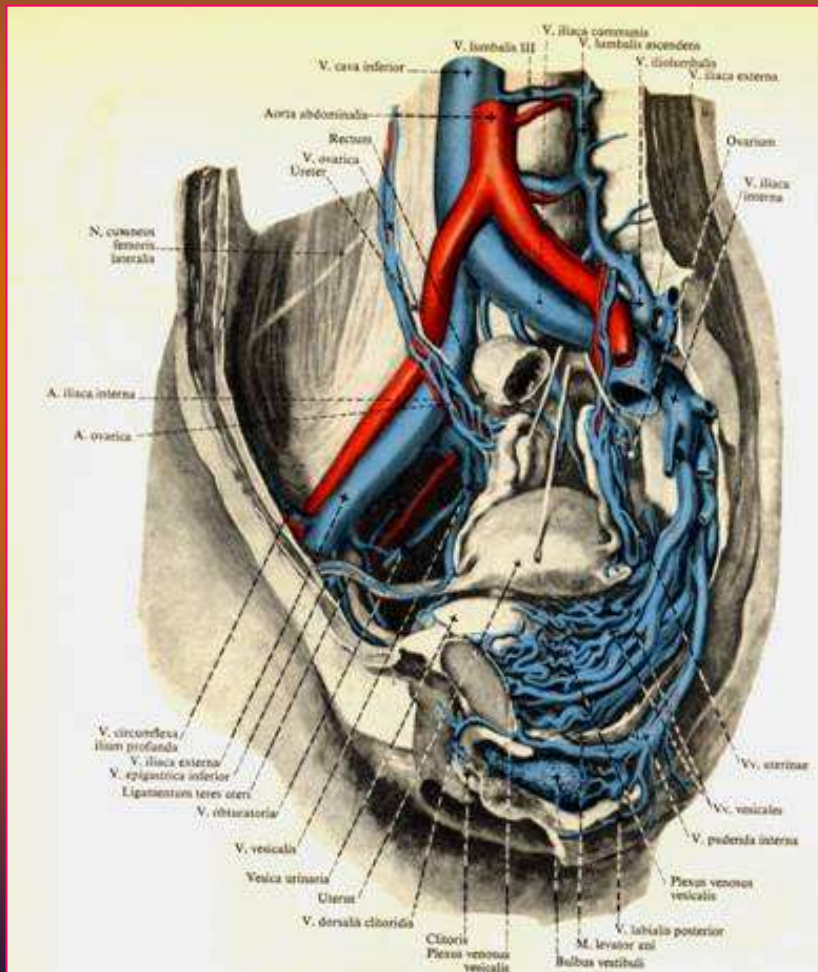
Sintomatologia

- Varici perineali/vulvari 60%
- Varici arti inf. 40%
- Dolore pelvico cronico 80%
- Dispaurenia 40%
- Dimenorrea 15%



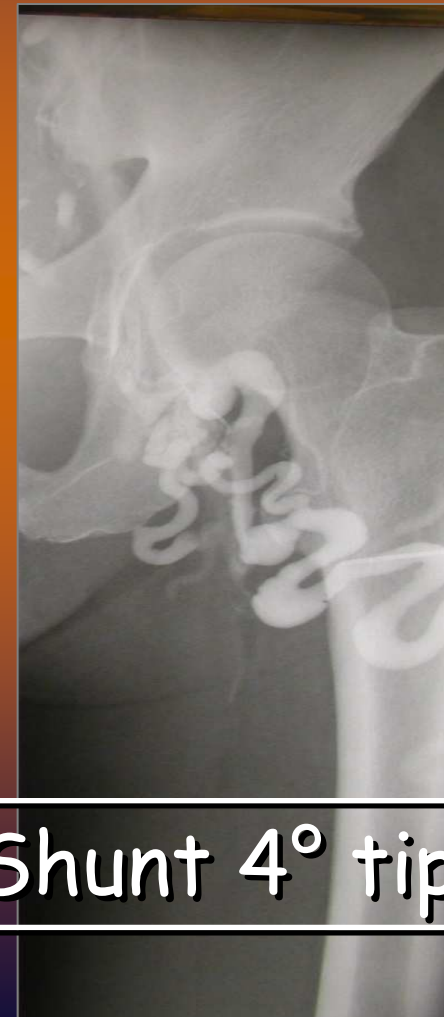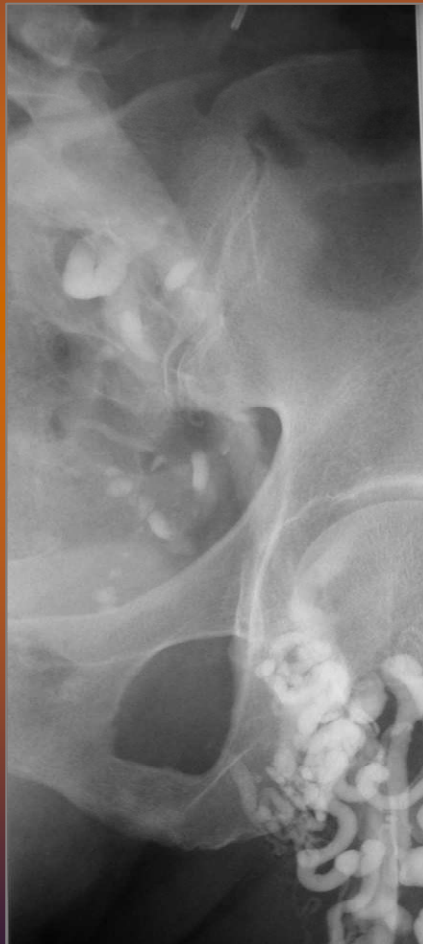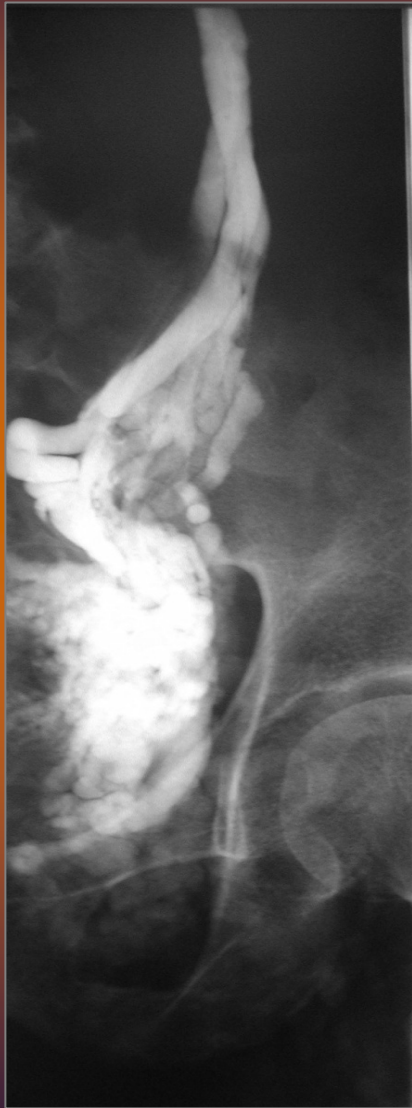Sindrome della congestione pelvica

Varici perineali/vulvari



Sindrome della congestione pelvica

Varici arti inferiori

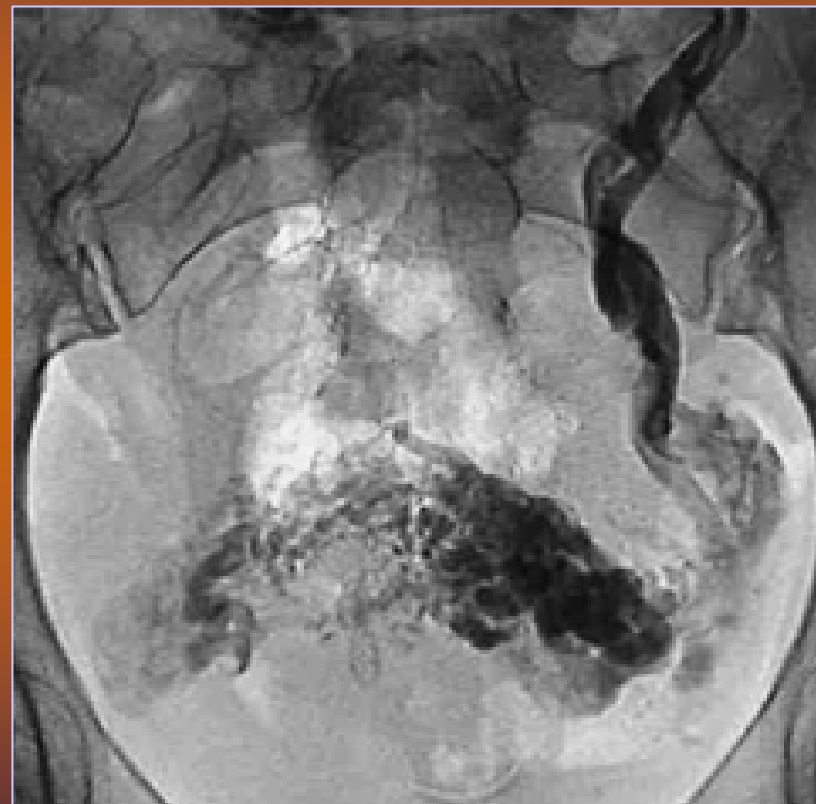


Shunt 4° tipo

Sindrome della congestione pelvica

Dolore pelvico cronico

- Stasi venosa
- Aumento del diametro delle vene varicose
- Stretching delle cellule endoteliali e muscolari lisce delle pareti
- Liberazione di sostanze vasoattive



Sindrome della congestione pelvica

Dolore pelvico cronico

30%

- **Cause genitali:**
Endometriosi; Aderenze sia endometriotiche sia da esiti di processi flogistici pelvi-annessiali ;Annessiti; Sindrome vaginale dolorosa; Cisti; **Congestione pelvica**
- **Cause gastro-intestinali:**
Sindromi ansiogene, colon irritabile, rettocolite ulcerosa; morbo di Chron,
- **Cause urologiche:**
Calcolosi dell'uretere, cistite interstiziale,
- **Cause neurologiche:** Neuriti,
- **Cause muscolari:** Sindrome miofasciale,
- **Altre:** Vascolari, Cutanee; Psichiatriche,

Sindrome della congestione pelvica

Dolore pelvico cronico

Pelvic Pain: Overlooked and Underdiagnosed Gynecologic Conditions¹

RadioGraphics 2005; 25:3–20

Ewa Kuligowska, MD • Linda Deeds, MS, III • Kang Lu, MS, III

Sindrome della congestione pelvica

Diagnosi

**Vascular Dilatation
in the Pelvis: Identifi-
cation with CT and
MR Imaging¹**

RadioGraphics 2004; 24:193-208

*Shigeaki Umeoka, MD • Takashi Koyama, MD • Kaori Togashi, MD
Hisato Kobayashi, MD • Keizo Akuta, MD*

**Diagnosis of Pelvic Congestion
Syndrome Using Transabdominal
and Transvaginal Sonography**

AJR 2004;182:683-688

*Seong Jin Park¹
Joo Won Lim²
Young Tae Ko²
Dong Ho Lee²
Yup Yoon²
Joo Hyoung Oh²
Hae Kyung Lee¹
Chu Yeop Huh³*

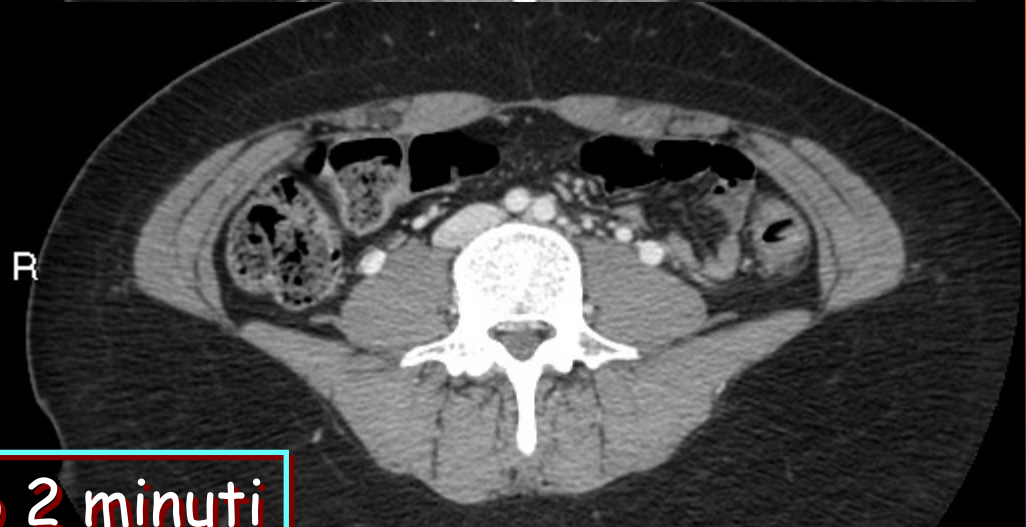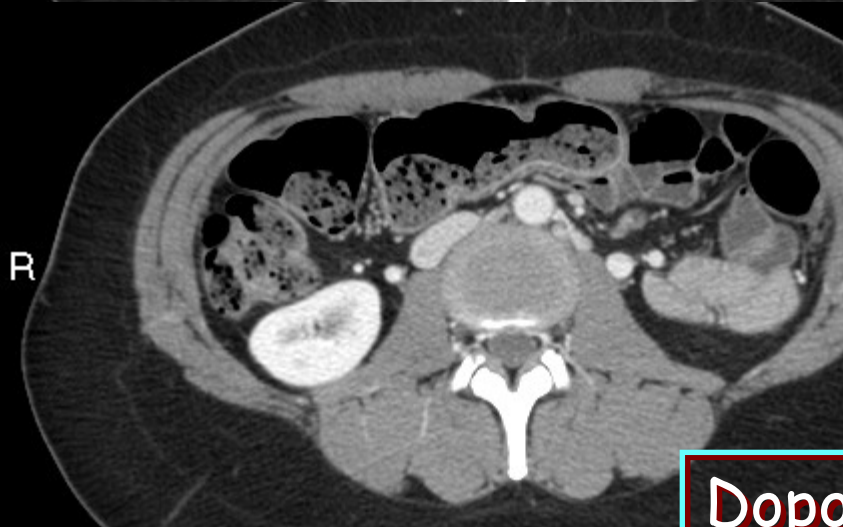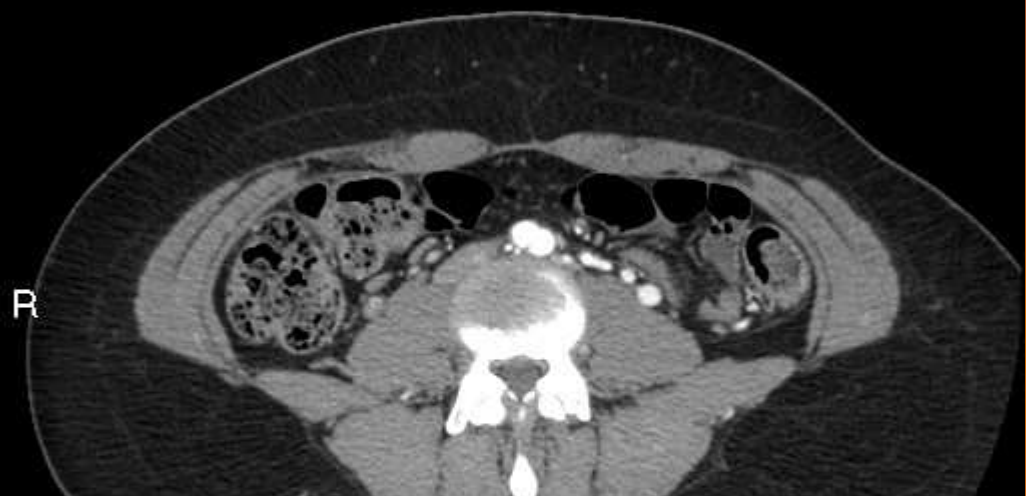
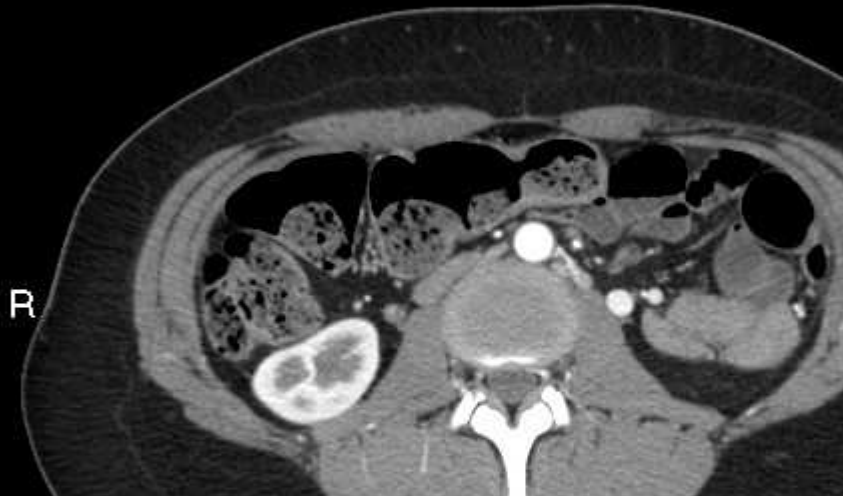Sindrome della congestione pelvica

Diagnosi

Tc multislice

<3-75 (TUTTO)>

<3-91 (TUTTO)>

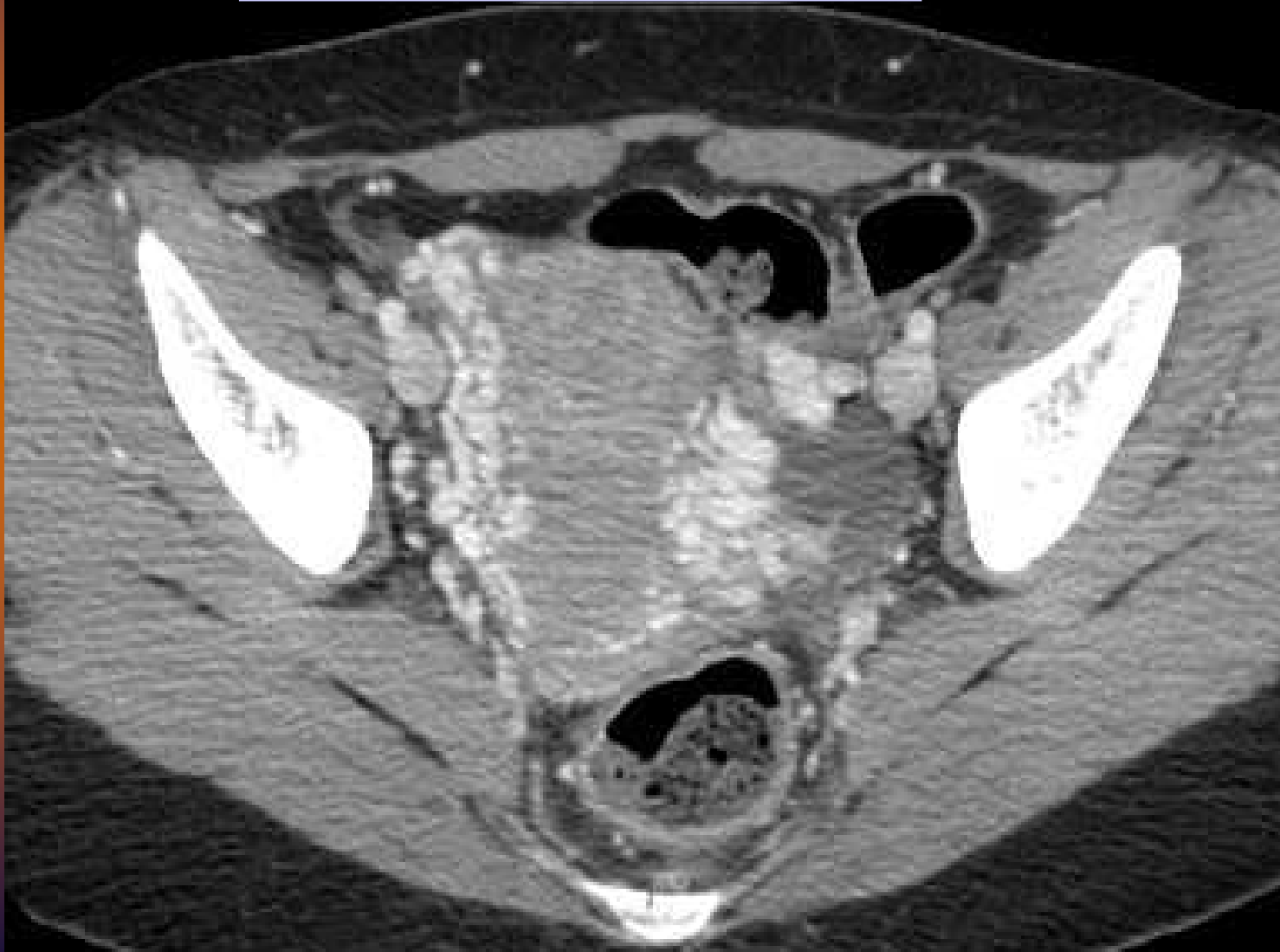


Dopo 2 minuti

Sindrome della congestione pelvica

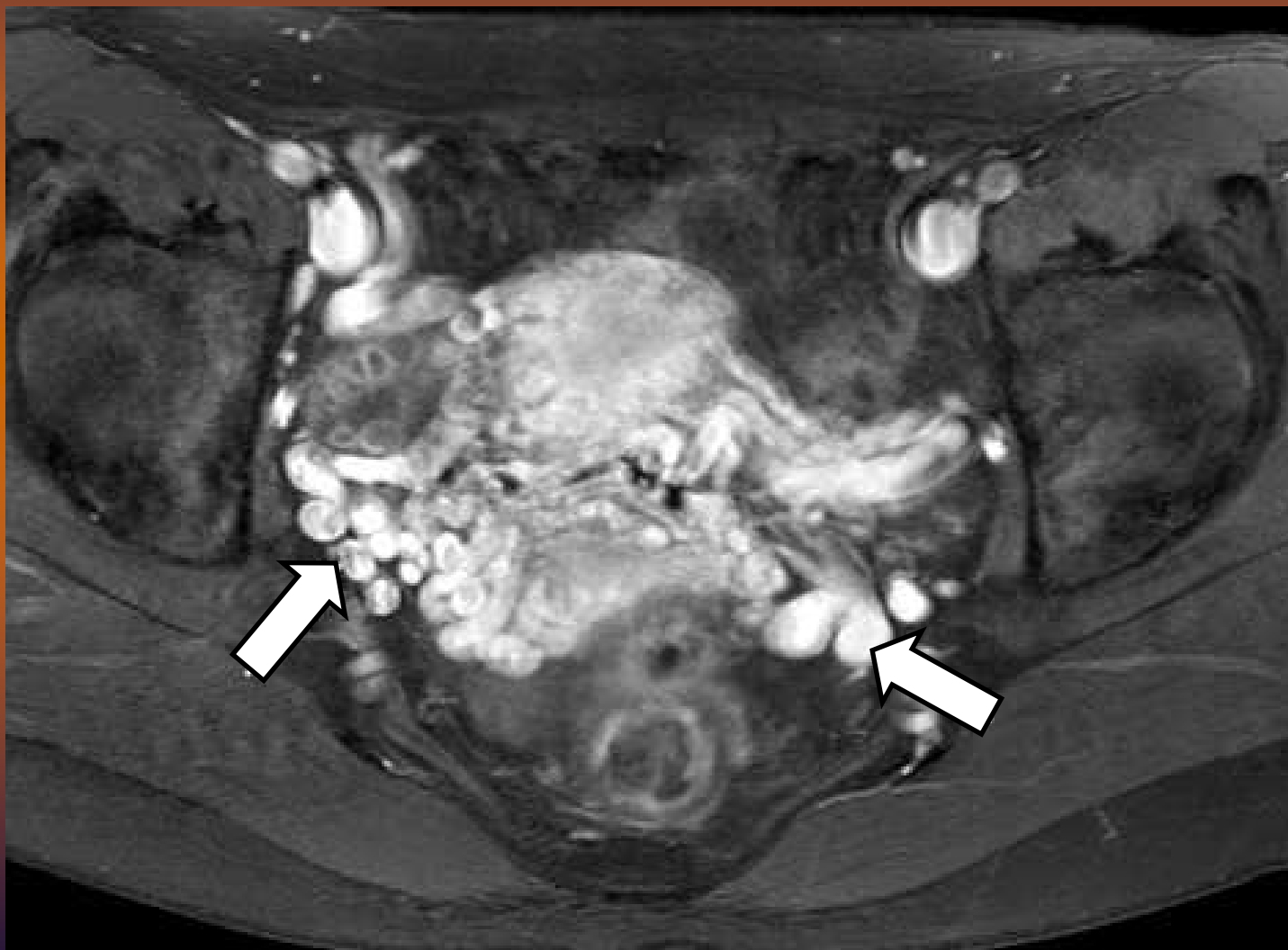
Diagnosi

Tc multislice



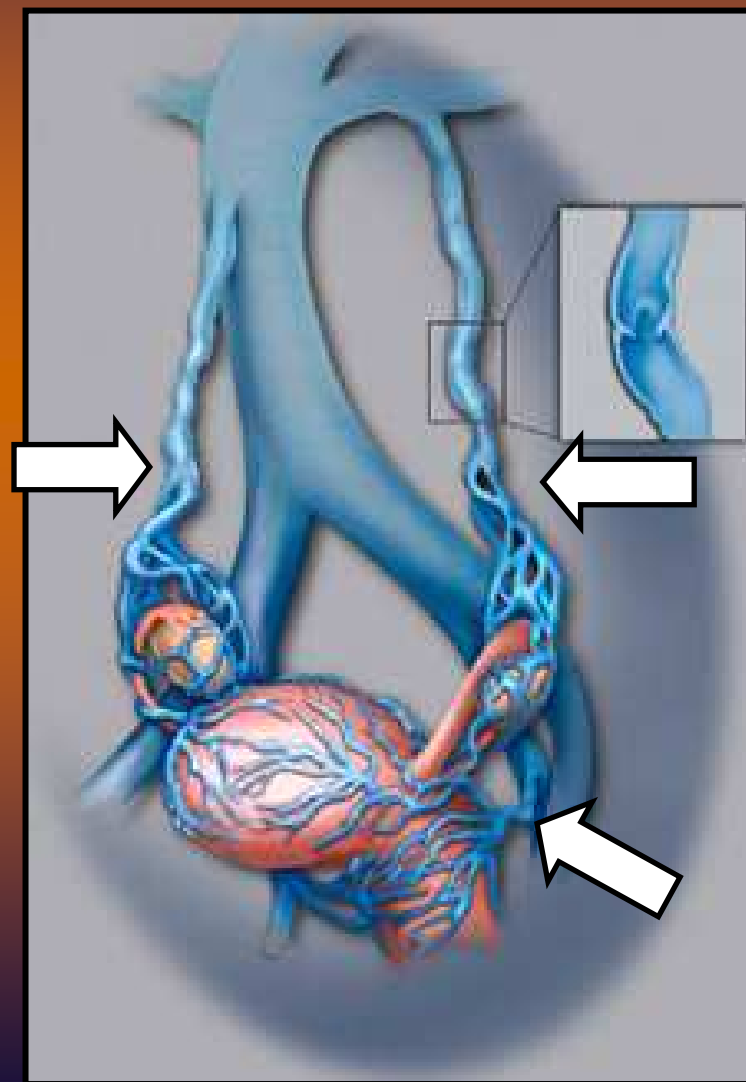
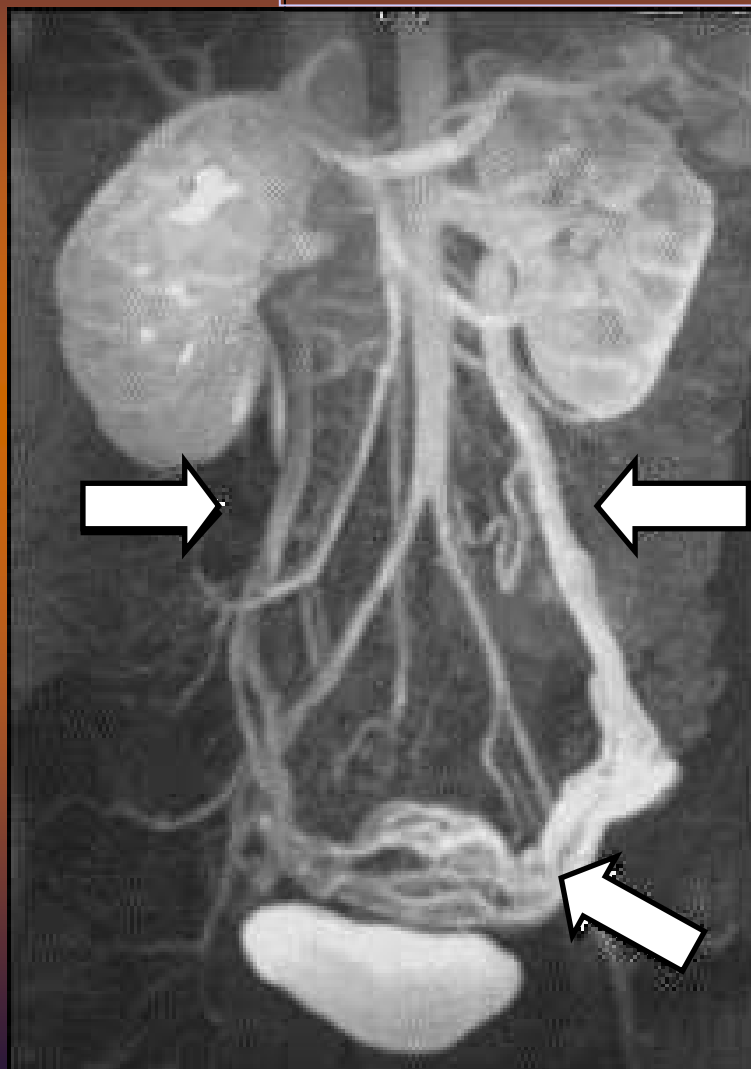
Sindrome della congestione pelvica

Diagnosi **RM / Flebografia RM**



Sindrome della congestione pelvica

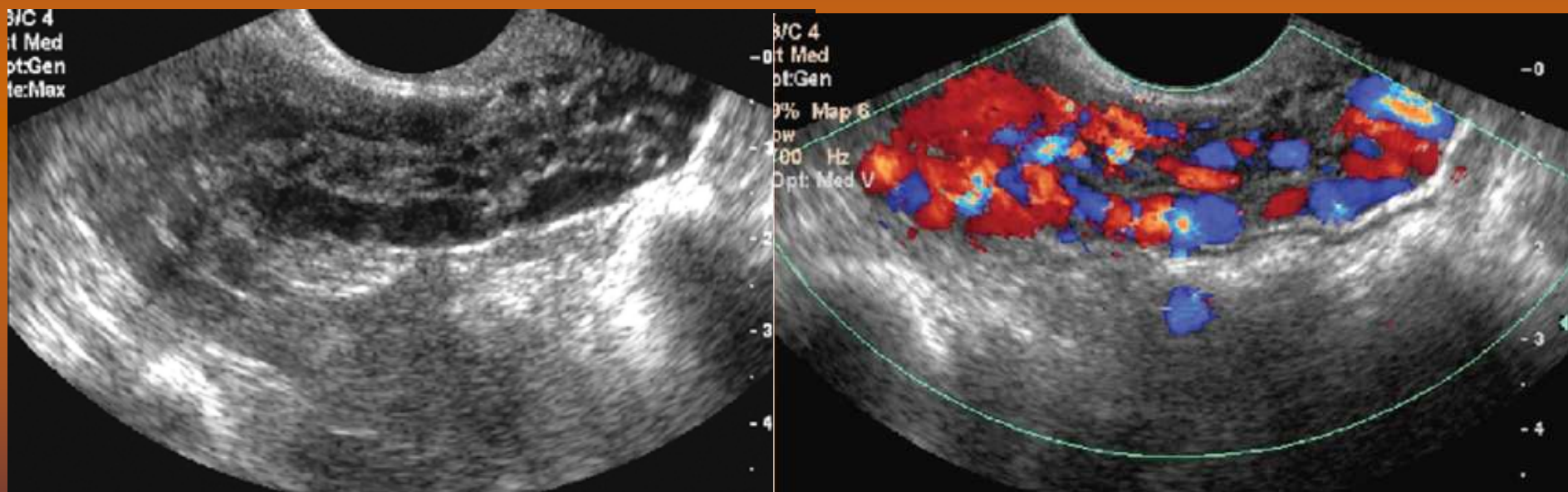
Diagnosi **RM / Flebografia RM**



Sindrome della congestione pelvica

Diagnosi

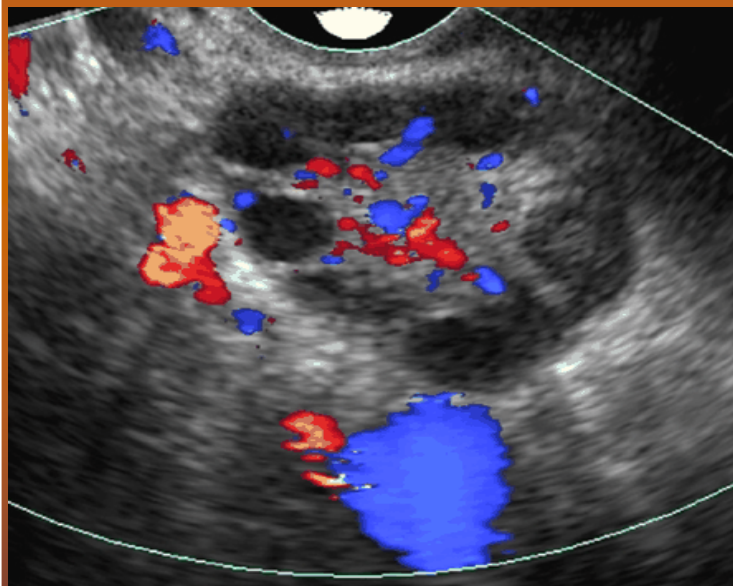
Ecocolor transvaginale



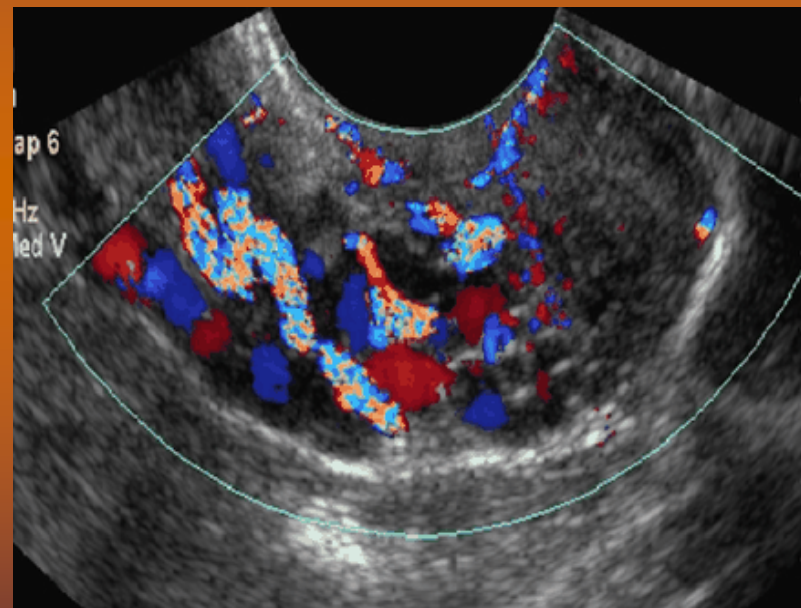
Sindrome della congestione pelvica

Diagnosi

Ecocolor transvaginale



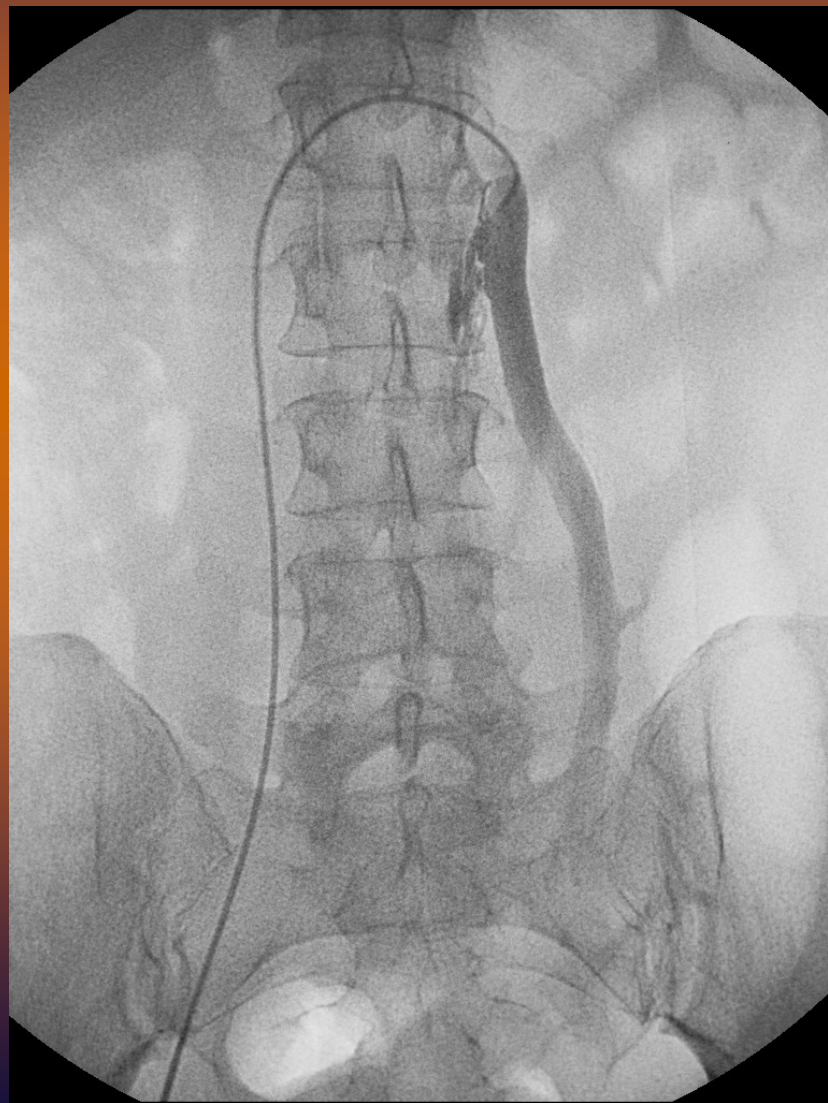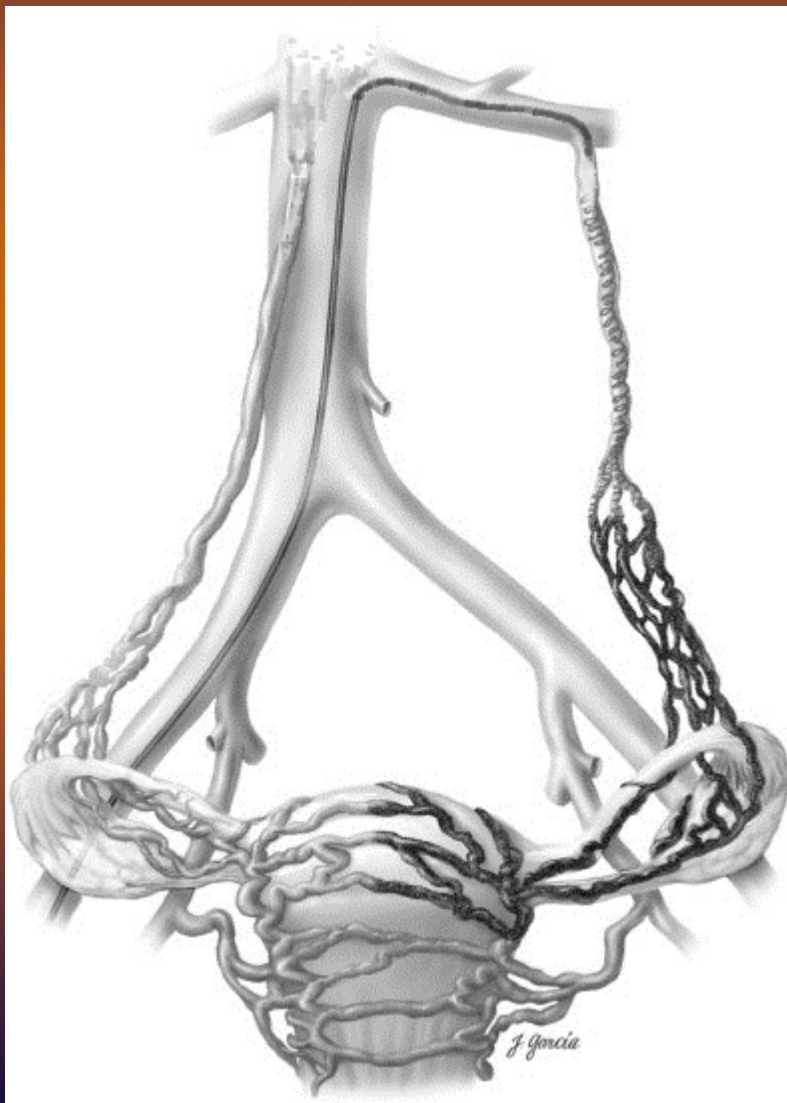valsalva



Sindrome della congestione pelvica

Diagnosi

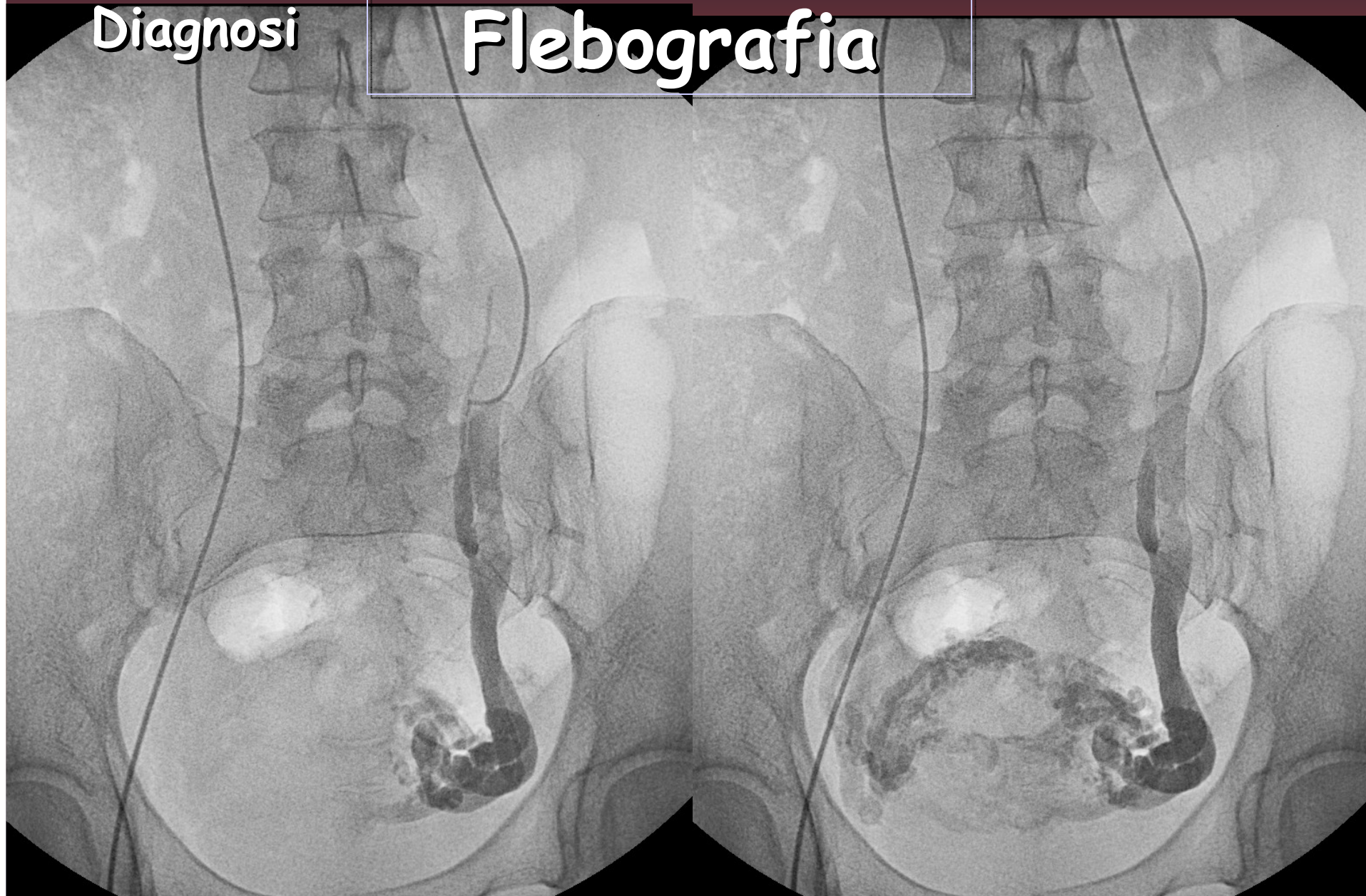
Flebografia



Sindrome della congestione pelvica

Diagnosi

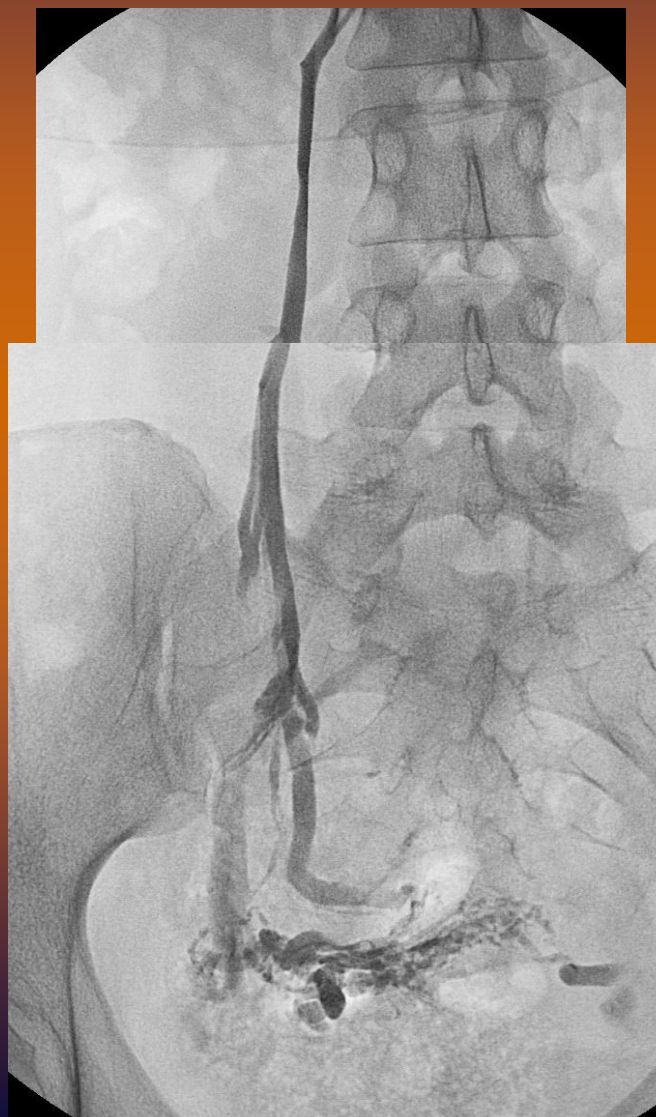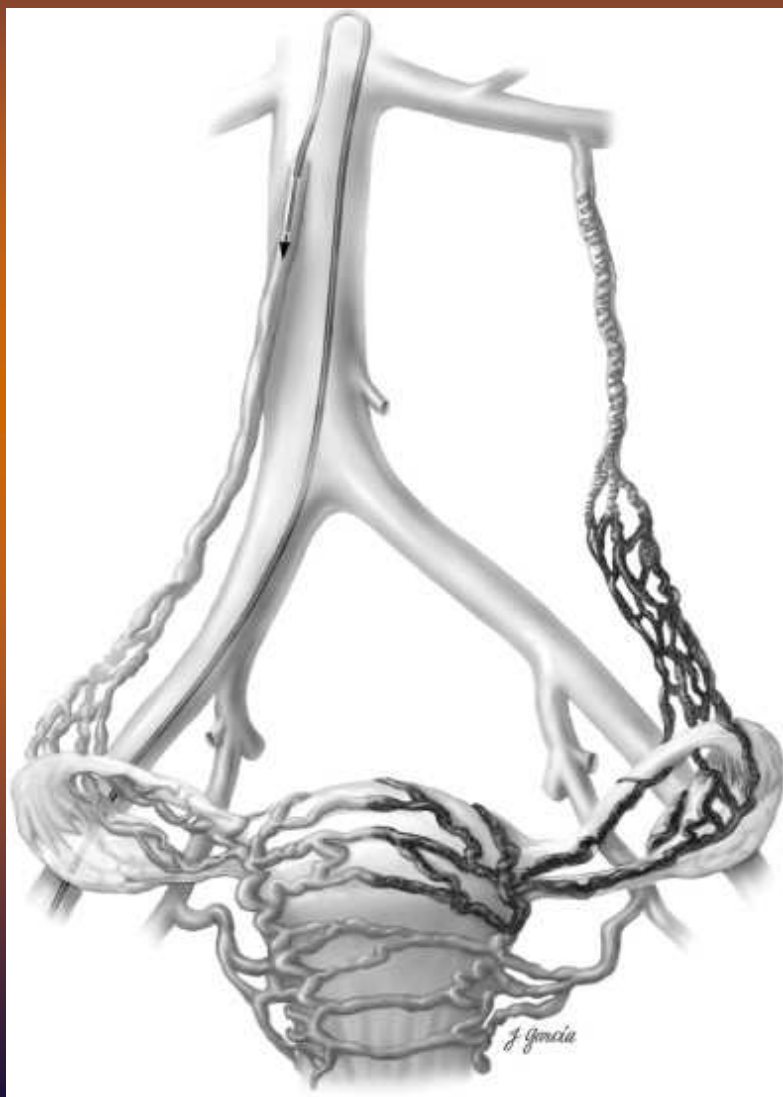Flebografia



Sindrome della congestione pelvica

Diagnosi

Flebografia



Sindrome della congestione pelvica

TERAPIA

Eliminazione del *REFLUSSO* venoso



Legatura chirurgica
(laparoscopica)

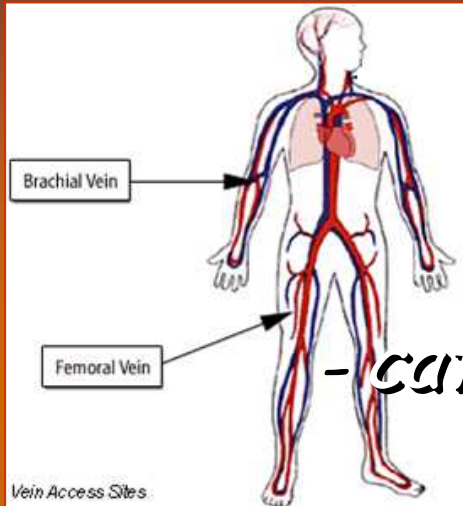


Trattamento percutaneo

Sindrome della congestione pelvica

TRATTAMENTO PERCUTANEO

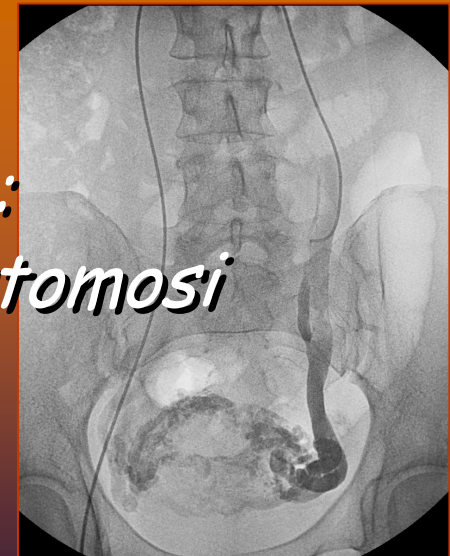TECNICA



- cateterismo femorale o brachiale

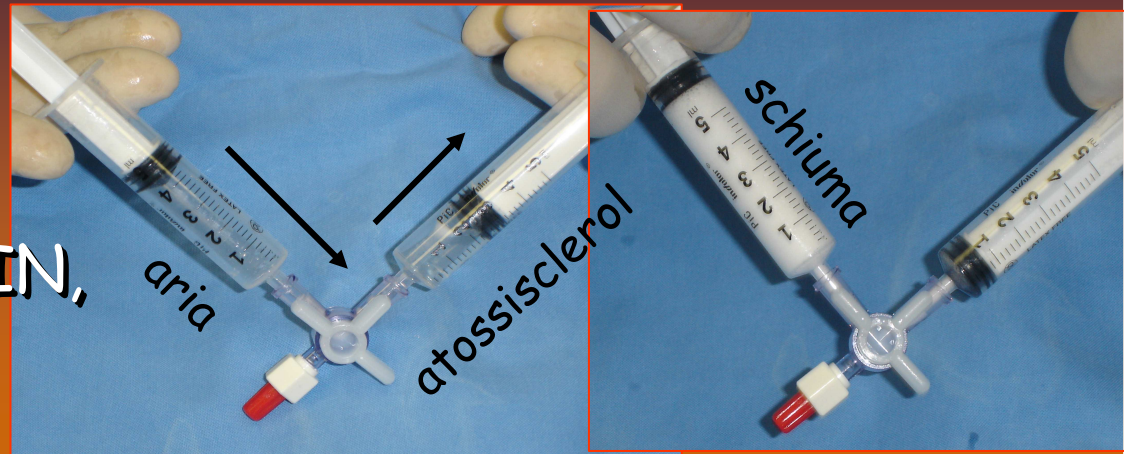
*- flebografia renale e gonadica :
studio vene collaterali ed anastomosi*

- terapia locoregionale



- *terapia locoregionale*

- Sclerotizzazione
(Atossisclerol, Fibro-VEIN,
schiuma sclerosante)

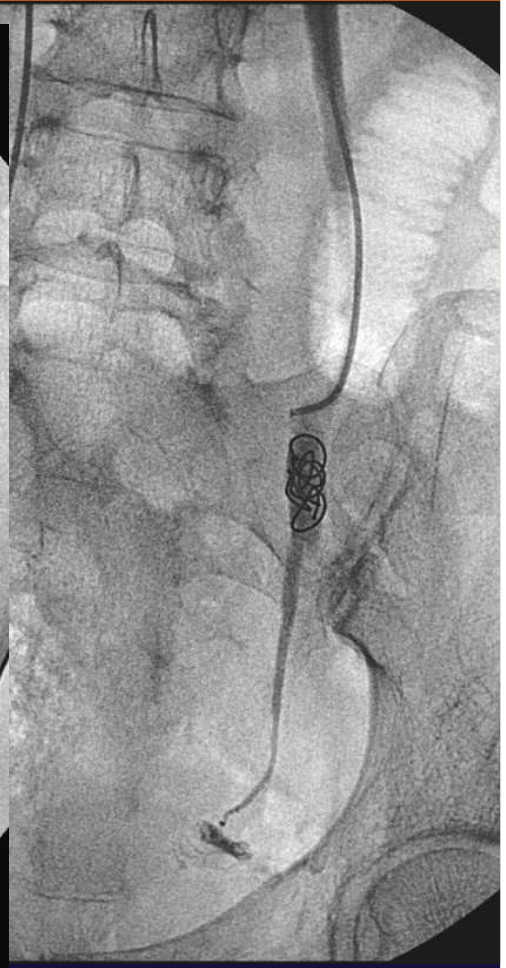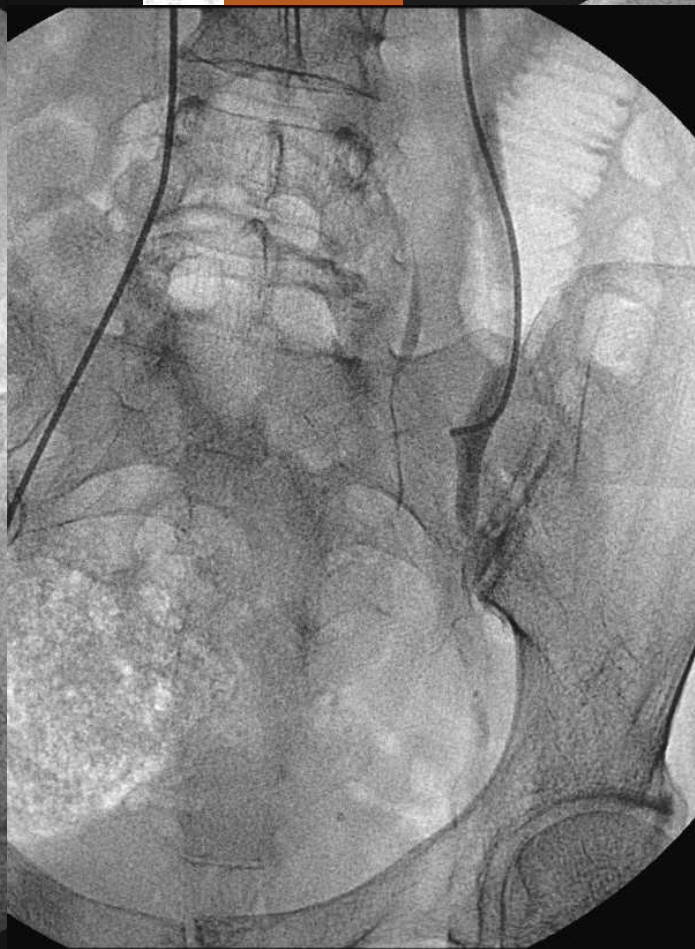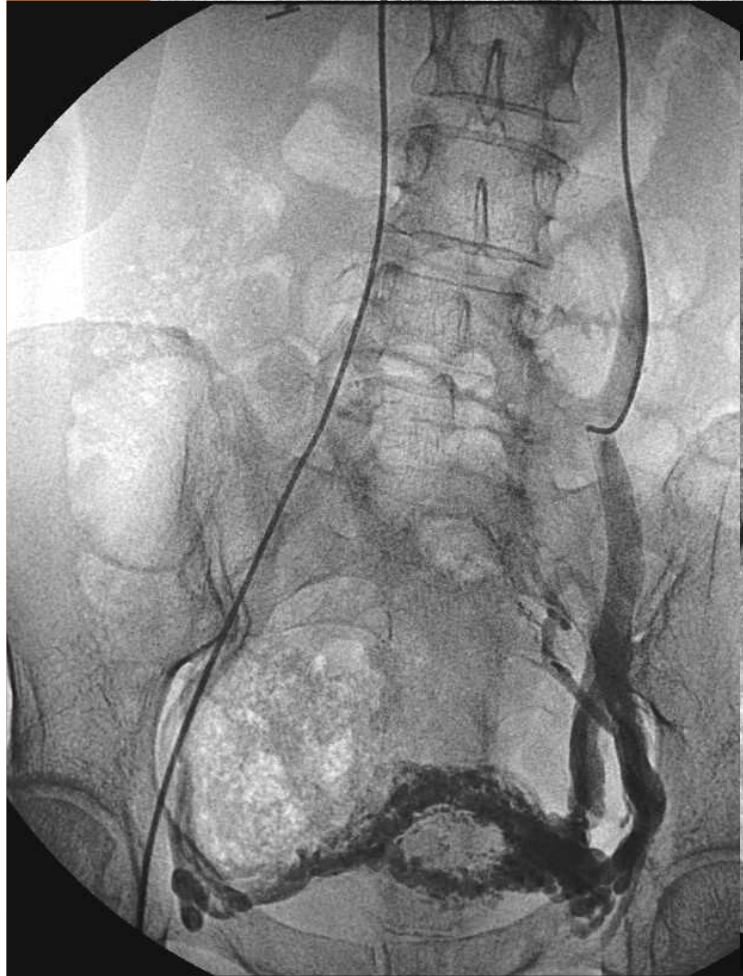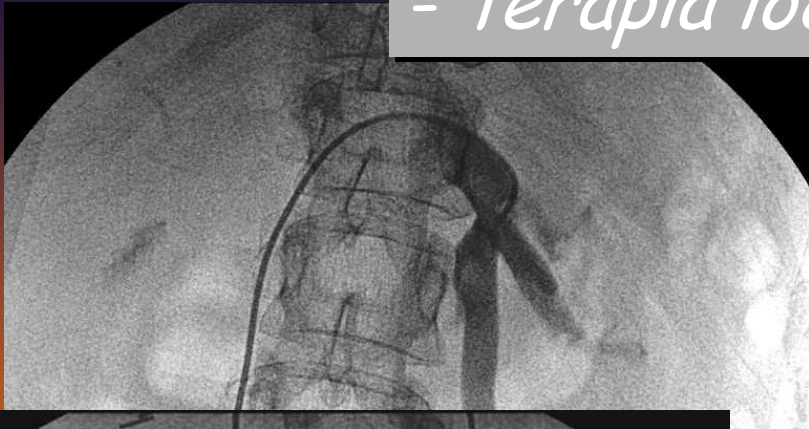


- Embolizzazione
(spirali metalliche)

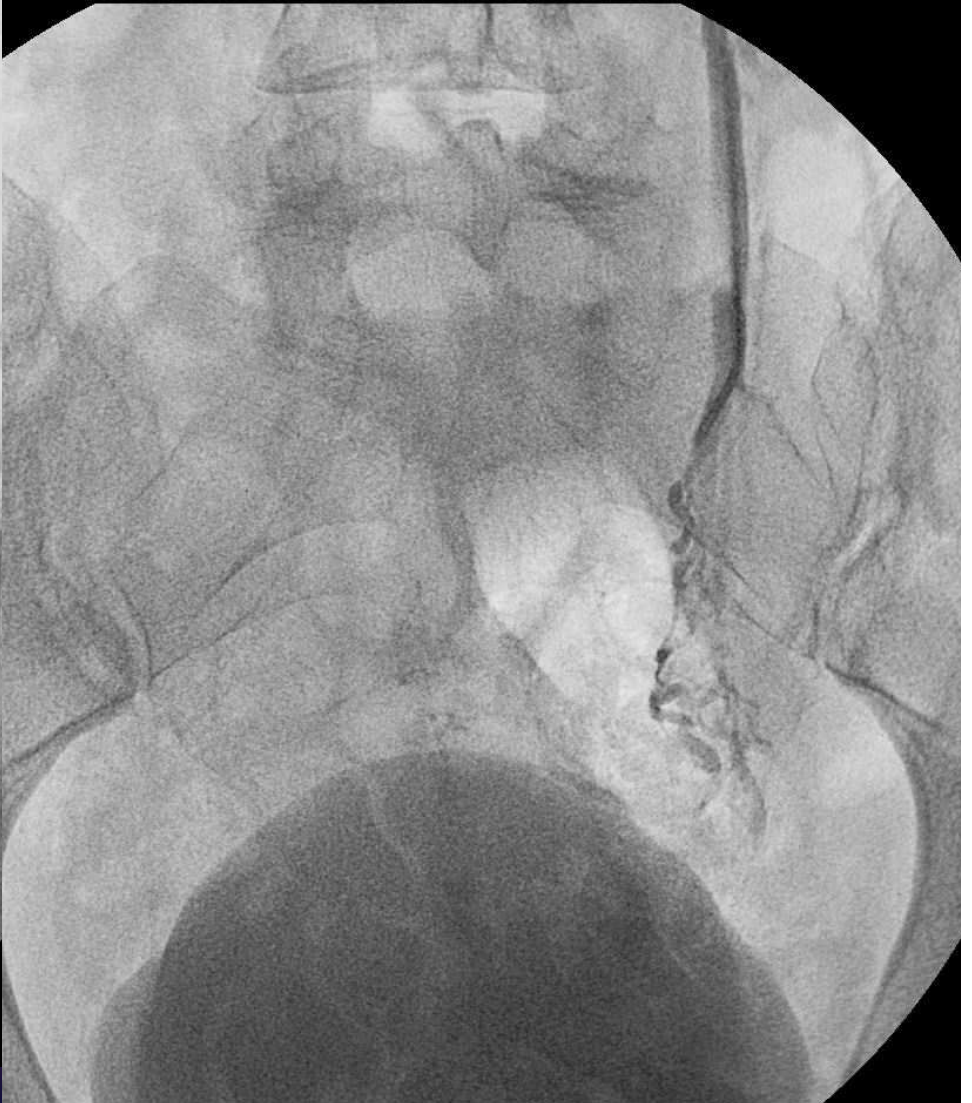
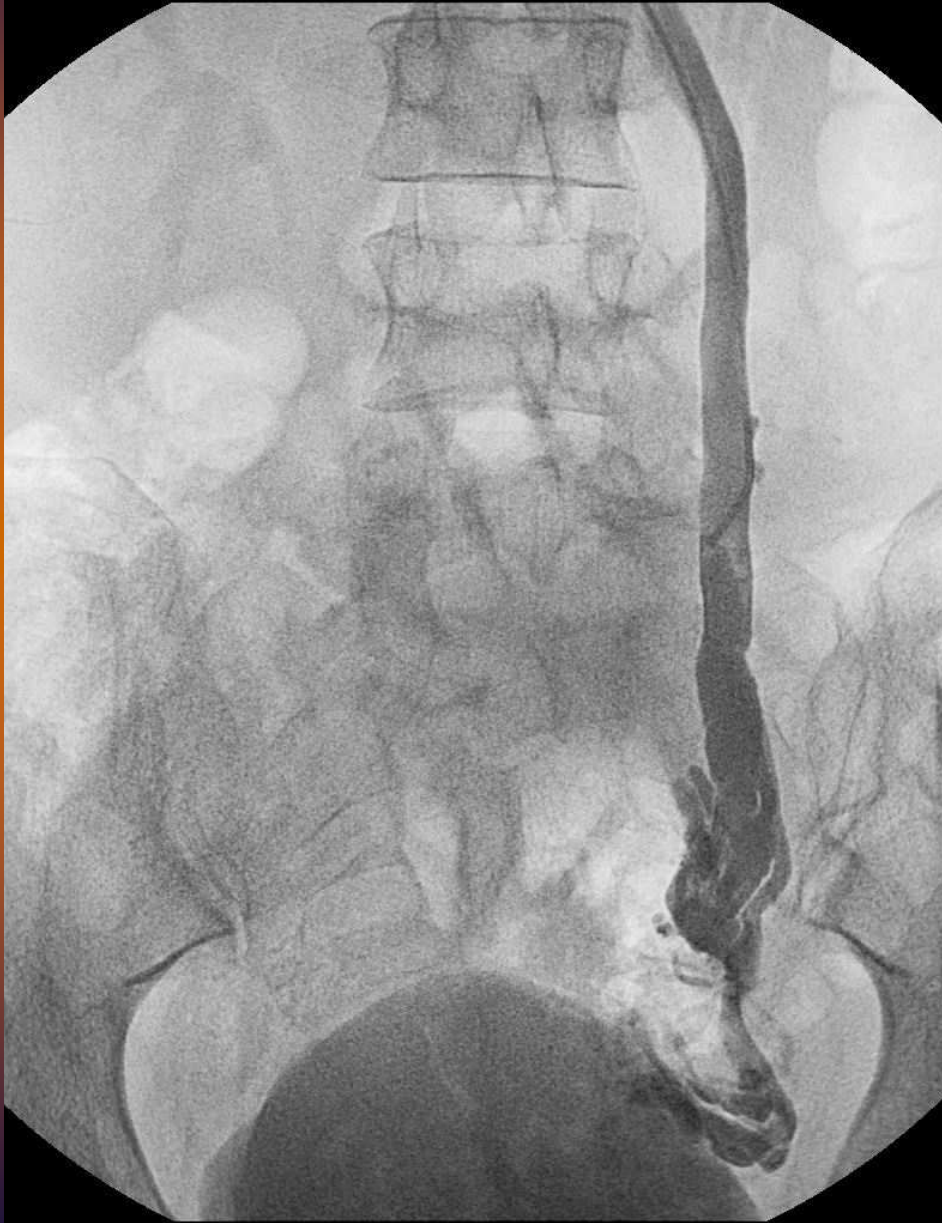

- Sclerotizzazione + Embolizzazione

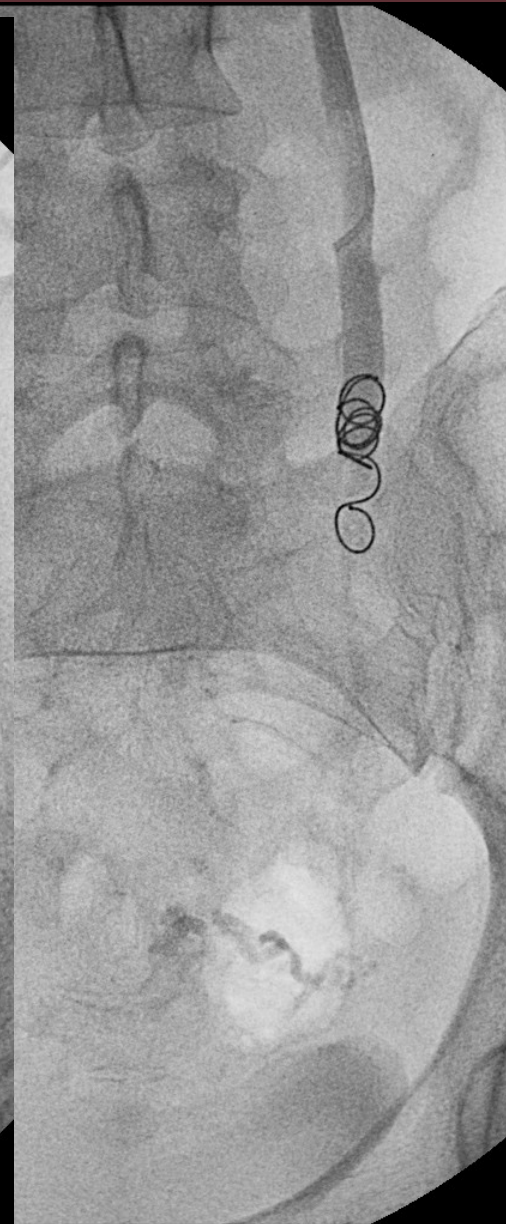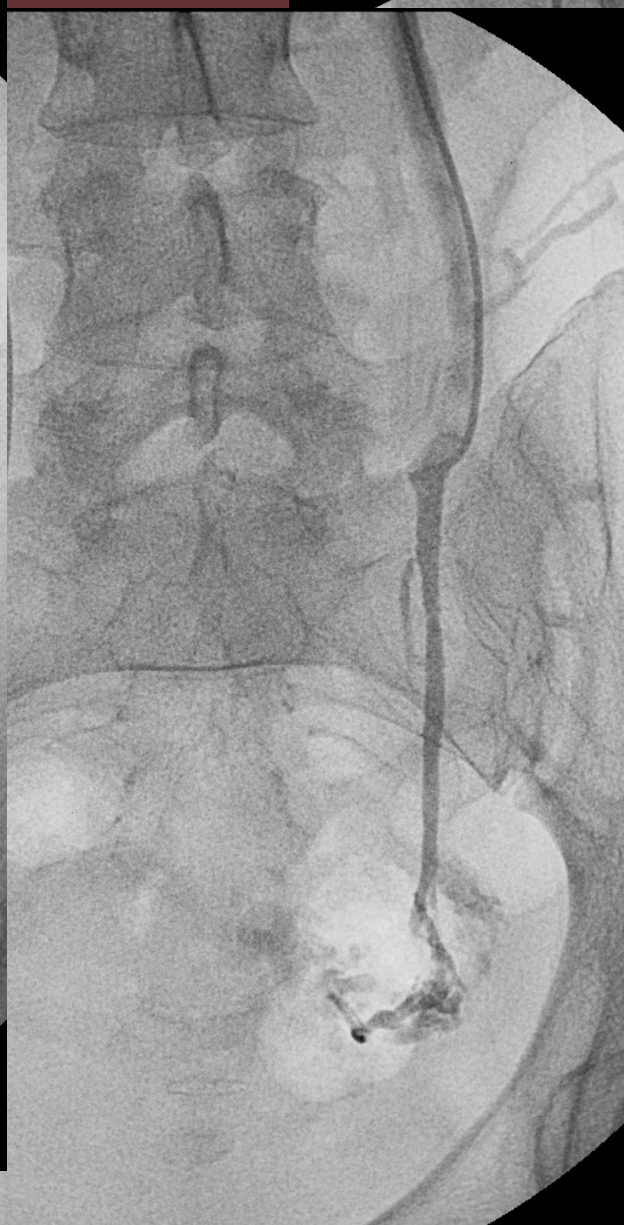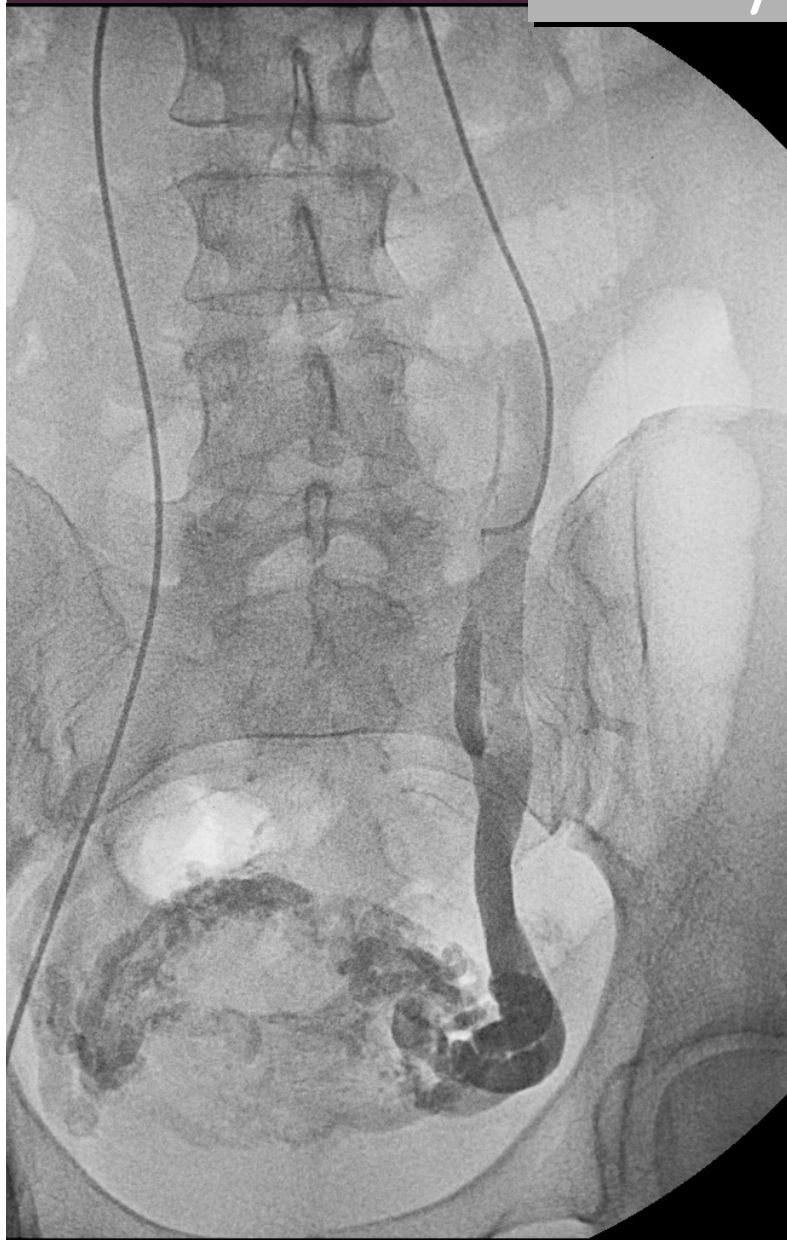- *terapia locoregionale*



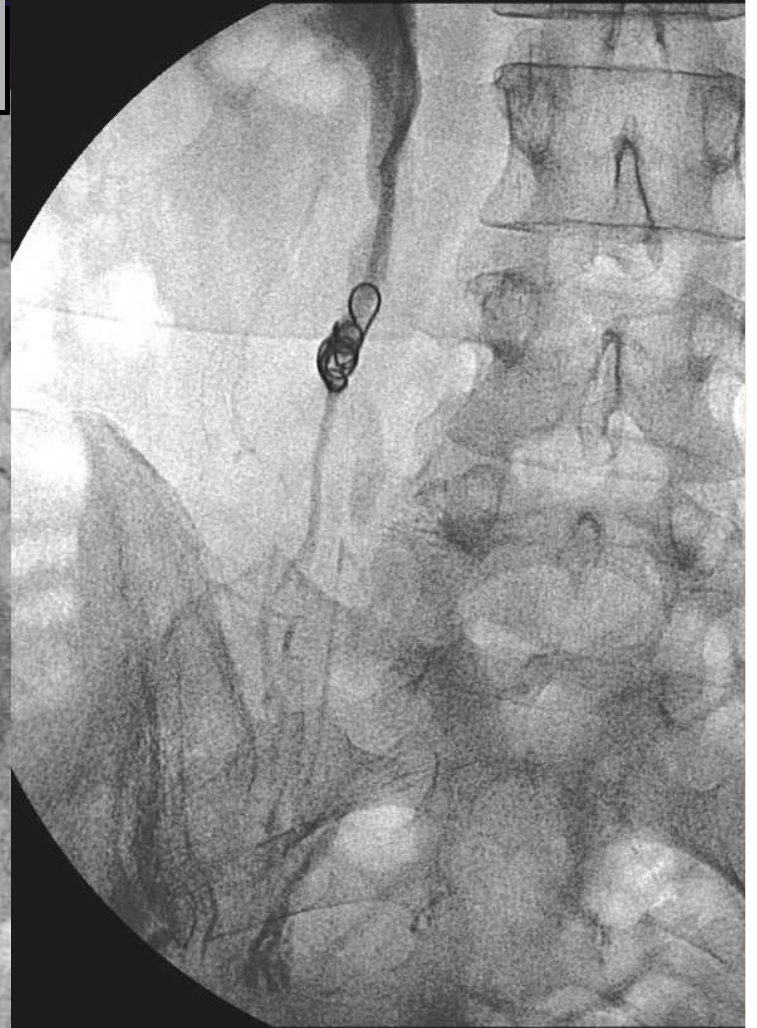
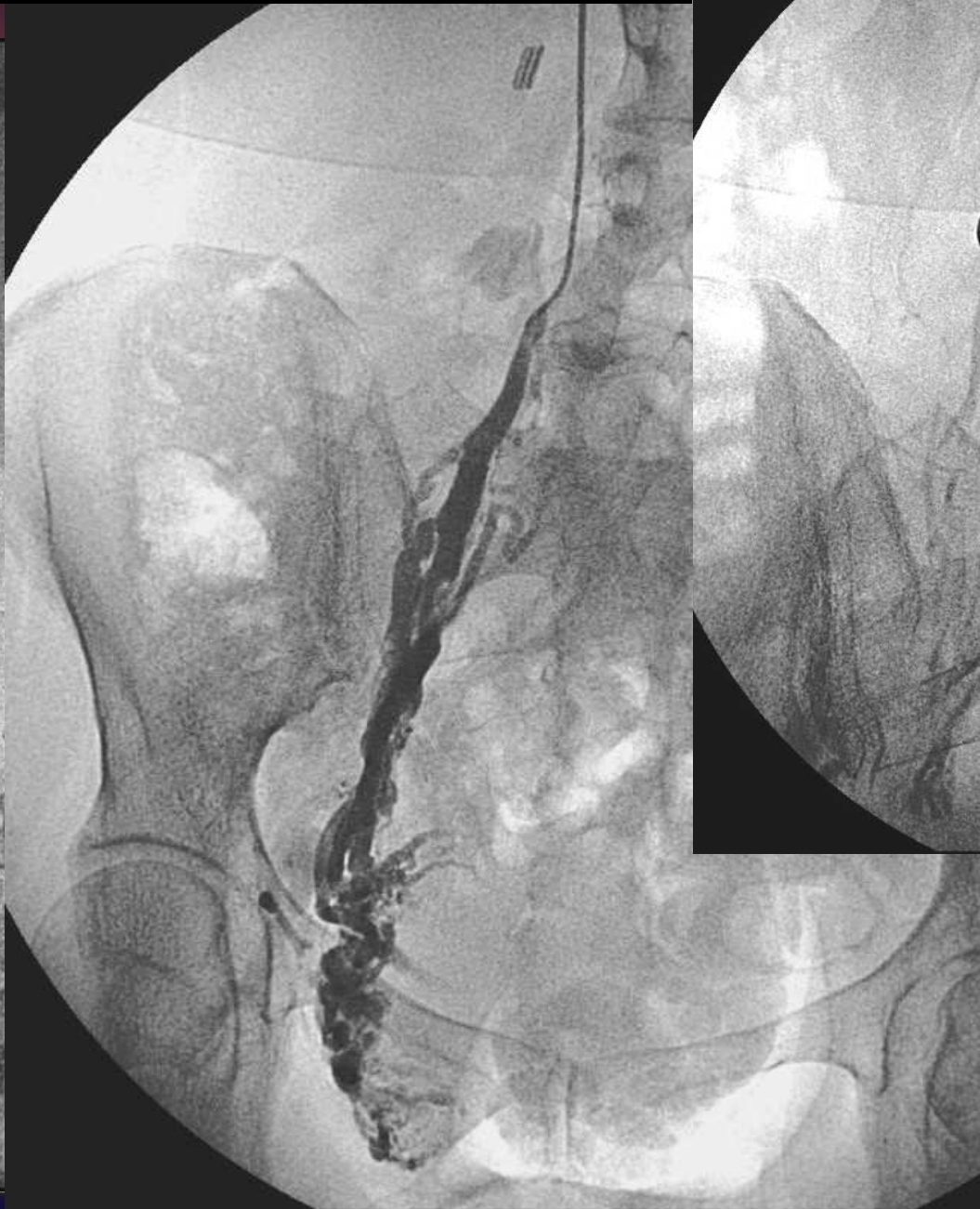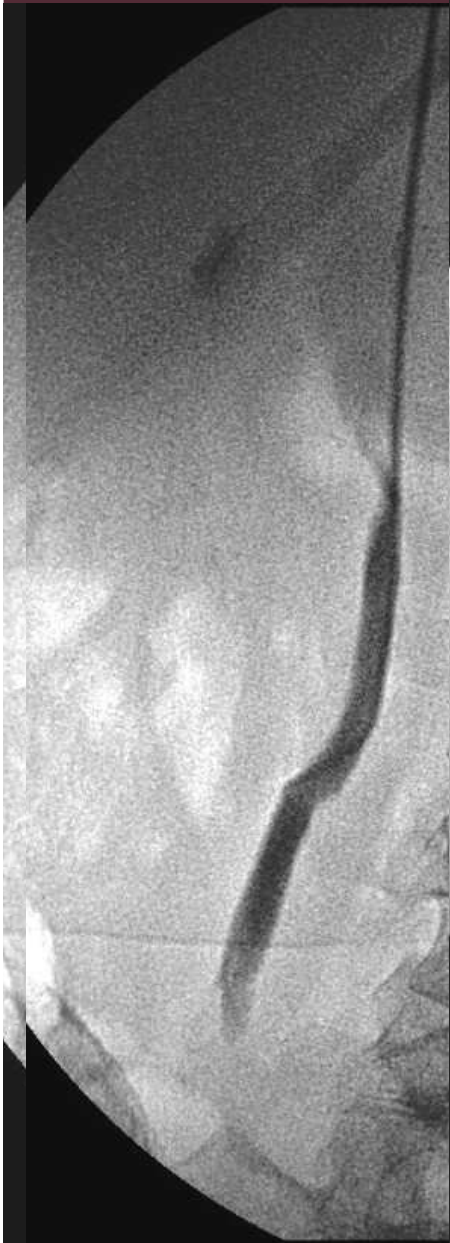- *terapia locoregionale*



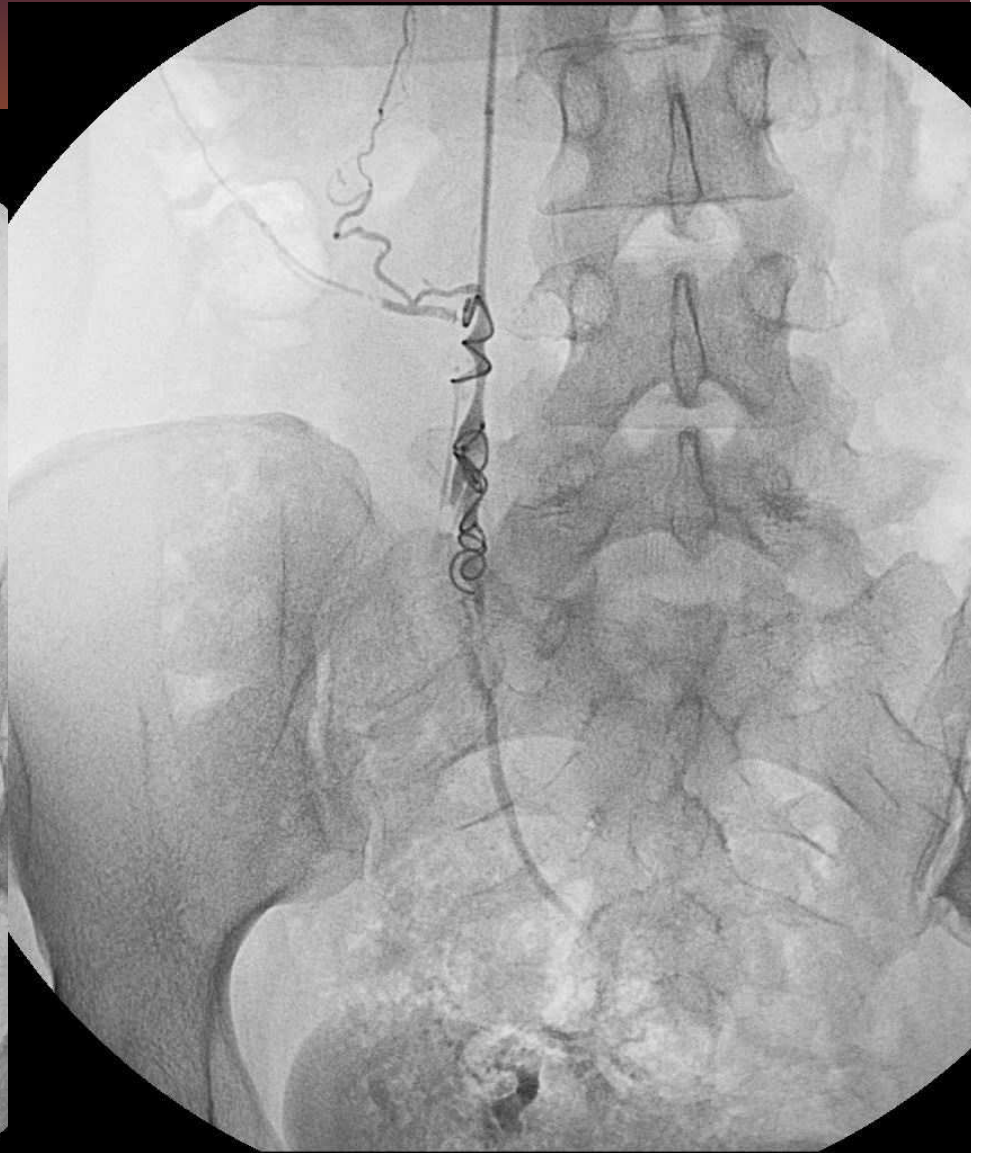
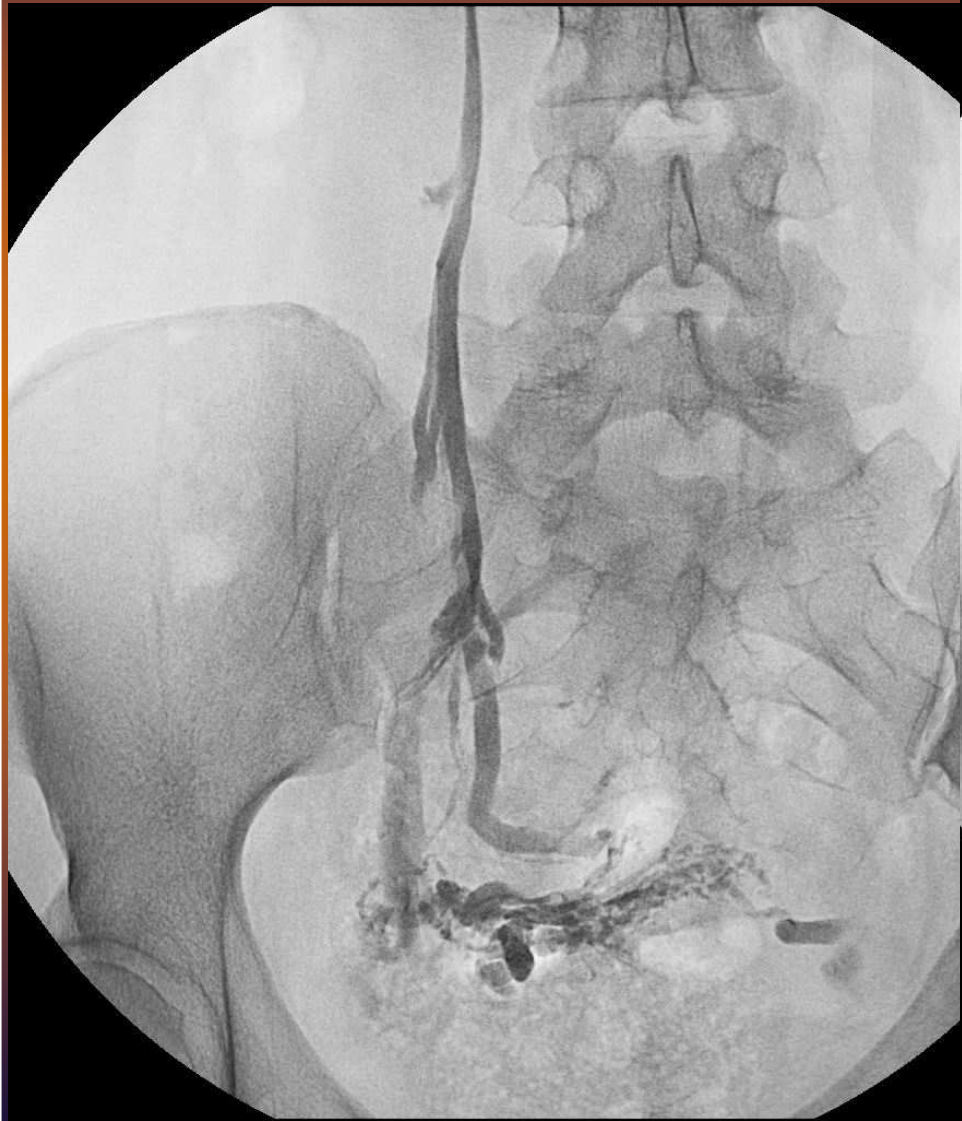- *terapia locoregionale*



- *terapia locoregionale*



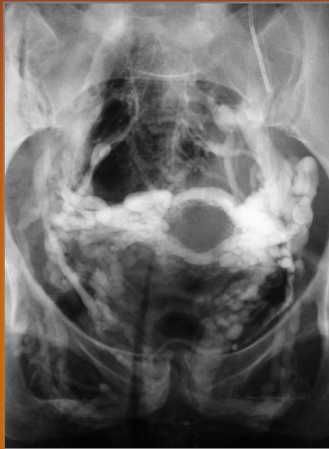- *terapia locoregionale*



Sindrome della congestione pelvica

TRATTAMENTO PERCUTANEO

RISULTATI



- Successo tecnico > 90%
- Controllo della sintomatologia dolorosa nel 58% - 78% dei casi

Gonadal Vein Embolization: Treatment of Varicocele and Pelvic Congestion Syndrome

Mark A. Bittles, M.D.,¹ and Eric K. Hoffer, M.D.²

Semin Intervent Radiol 2008;25:261-270

Sindrome della congestione pelvica

TRATTAMENTO PERCUTANEO

COMPLICANZE



- Reazione vaso-vagale 5 %
- Recidive 10%
- Nessun effetto sul ciclo mestruale e sulla fertilità

Gonadal Vein Embolization: Treatment of Varicocele and Pelvic Congestion Syndrome

Mark A. Bittles, M.D.,¹ and Eric K. Hoffer, M.D.²

Semin Intervent Radiol 2008;25:261-270

Varicocele

Casistica Rad Vascol Ferrara 1984-2012 :

1340 pz

95 *femmine*

- Successo tecnico 96%
(tempo medio di fluoroscopia <5 min)
- Successo terapeutico 89%
- Recidive 2,5%



Roberto Galeotti
Elisabetta Salviato

Debora Chiarini
Luca Maietti
Davide Cavedagna
Caterina Caselli
Patrizia Cristofori

Alberta Manservigi
Silvia Giorgi
Patrizia Busi
Mara Simoni

Daniela Fagioli

Grazie per l'attenzione