

*AZ. OSPEDALIERO-UNIVERSITARIA DI FERRARA*



*Trattamento delle patologie neoplastiche  
avanzate della pelvi*

*Malattia potenzialmente resecabile*

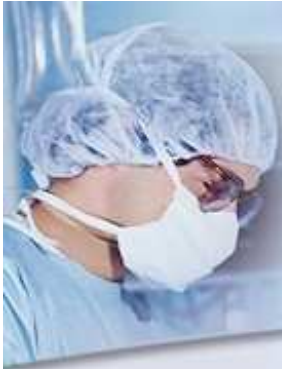*Gruppo multidisciplinare patologie pelviche*

*S.M.C. 15 Dicembre 2012*



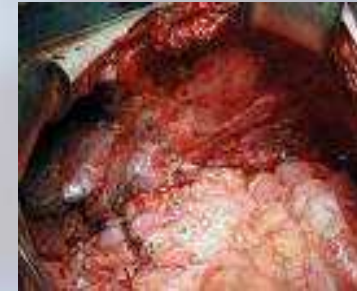*Malattia potenzialmente resecabile*

# NEOPLASIA OVARICA

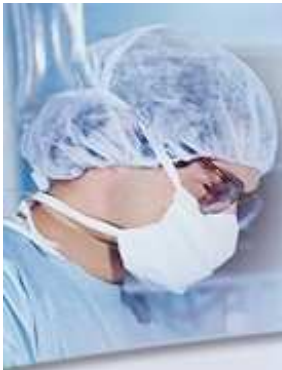

*Trattamento delle patologie neoplastiche avanzate della pelvi : Malattia potenzialmente resecabile*

Carcinoma Ovarico III-IV stadio



- Stadi avanzati (III-IV): circa 75% dei
- Trattamento chirurgico:
  - Valutazione dell'estensione della malattia e asportazione della maggior massa possibile → **chirurgia citoriduttiva o di "debulking"**
  - Debulking ottimale: assenza di residuo tumorale macroscopico (R0) → **fattore prognostico positivo** (*Bristow et al. J Clin Oncol 2002*)



## Trattamento delle patologie neoplastiche avanzate della pelvi : Malattia potenzialmente resecabile

### Carcinoma Ovarico III-IV stadio: CT neoadj

- Fattori prognostici indipendenti:
  - tumore residuo dopo chirurgia ( $p < 0,001$ ),
  - stadio IIIC ( $p = 0,001$ ),
  - volume tumorale piccolo prima della randomizzazione ( $p = 0,001$ ),
  - istologia endometrioide ( $p = 0,005$ ),
  - giovane età ( $p = 0,005$ )

	CTneoadj → Chir	Chir → CT adj
OS (mesi)	29	30
Tumore residuo < 1cm (%)	80.6	41
R0 (%)	47	20
Morbosità post-op (%)	0.6	2.6



*Trattamento delle patologie neoplastiche avanzate della pelvi : Malattia potenzialmente resecabile*

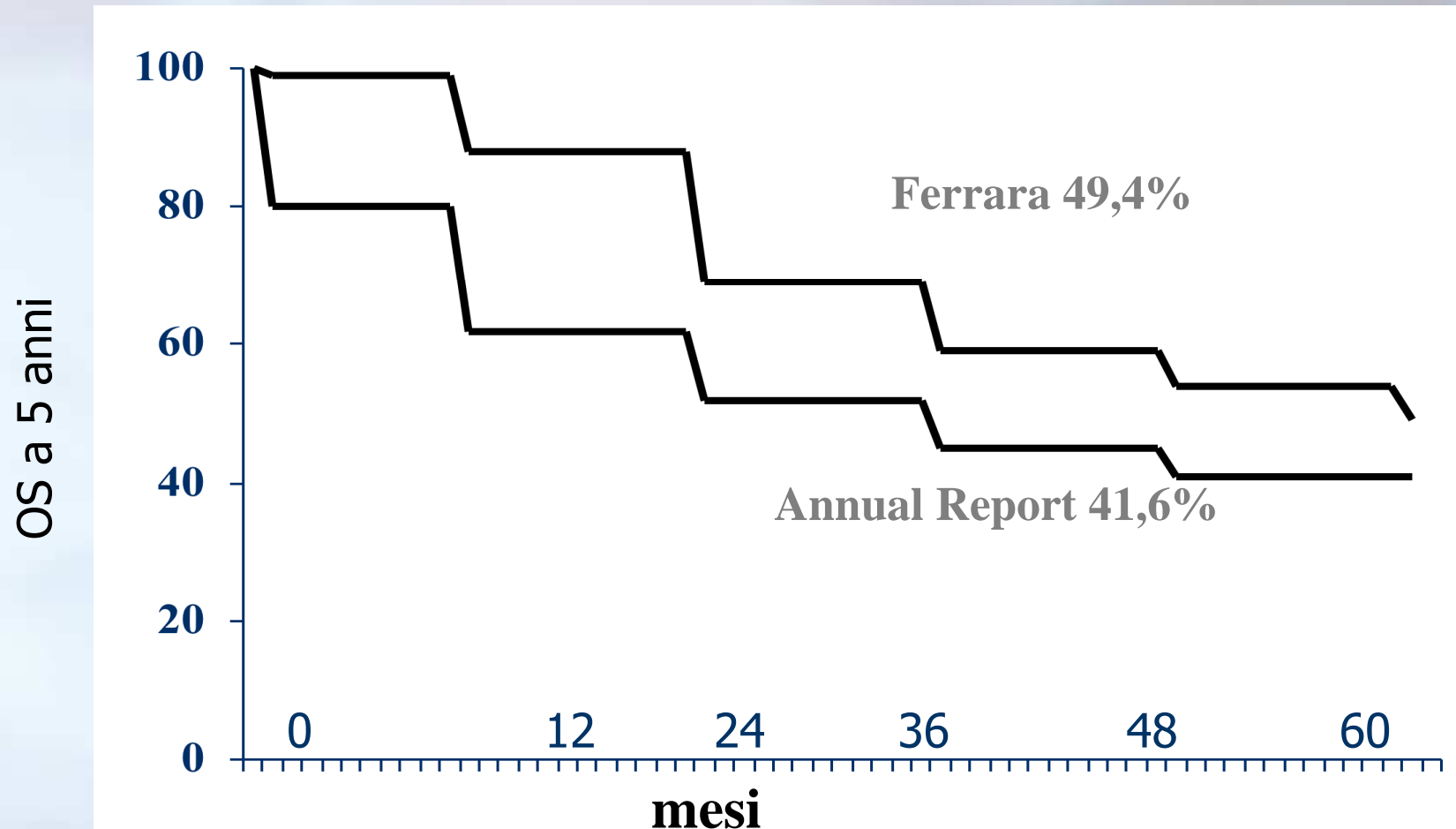
- The **only published phase III randomized trial** conducted on this topic (EORTC-GCG/NCIC/CTG trial) showed that 3 courses of NACT followed by interval debulking surgery were not inferior to primary debulking surgery followed by chemotherapy for patients with bulky stage IIIC or IV ovarian carcinoma. Moreover, on multivariate analyses, the absence of residual tumor after surgery (**complete debulking surgery**) was found to be the **single most important independent prognostic** factor in advanced ovarian carcinoma.

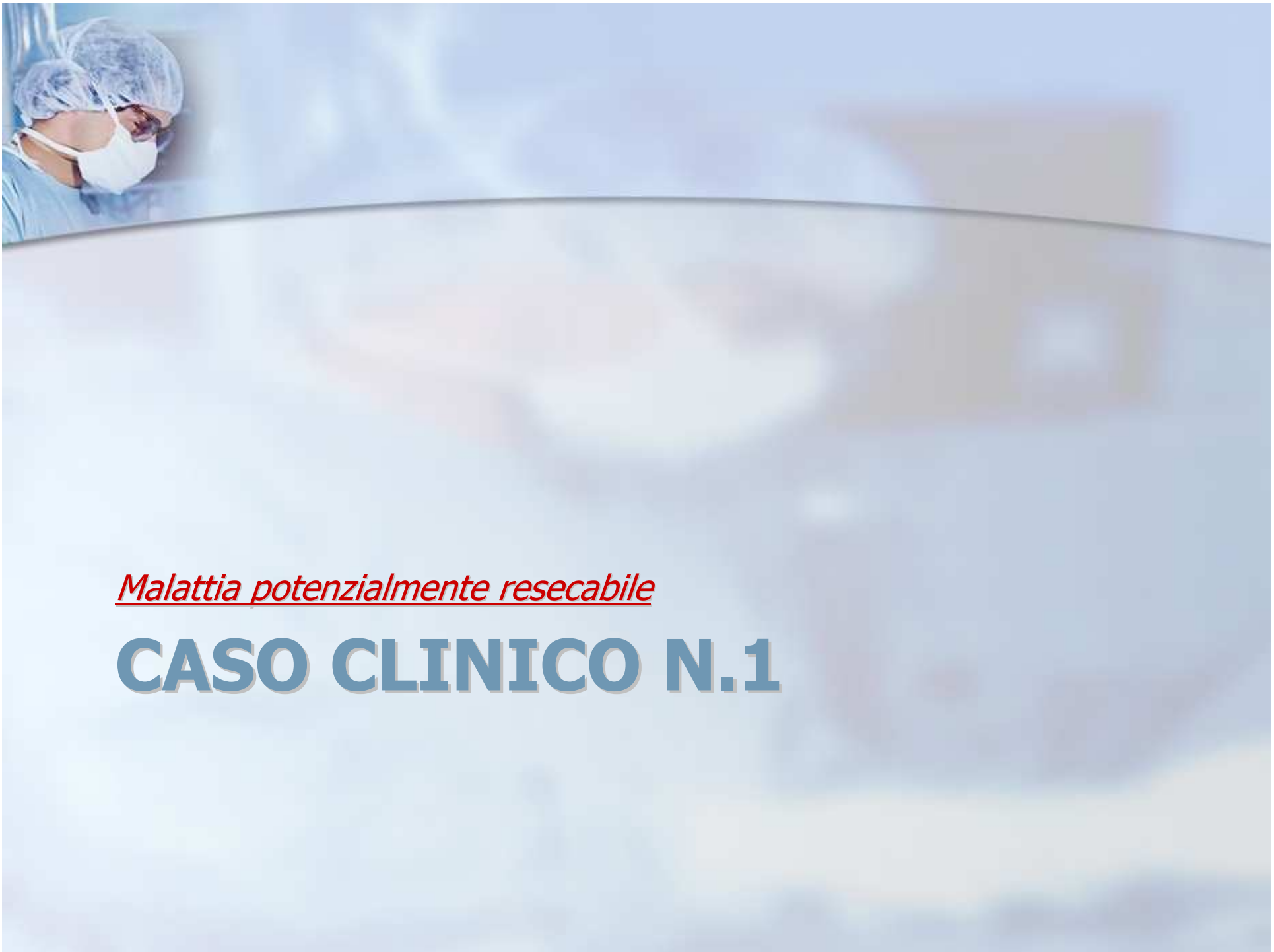
Vergote I, Tropé CG, Amant F, et al. Neoadjuvant chemotherapy or primary surgery in stage IIIC or IV ovarian cancer. N Engl J Med 2010;363:943-53



*Trattamento delle patologie neoplastiche avanzate della pelvi : Malattia potenzialmente resecabile*

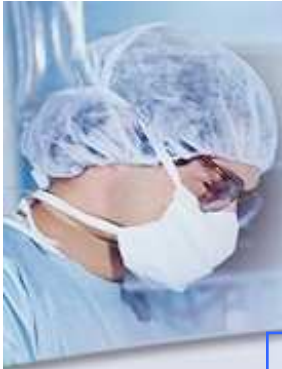Carcinoma Ovarico





*Malattia potenzialmente resecabile*

# CASO CLINICO N.1



*Trattamento delle patologie neoplastiche avanzate della pelvi : Malattia potenzialmente resecabile*

Approccio multidisciplinare

B.V. ♀ 72 anni

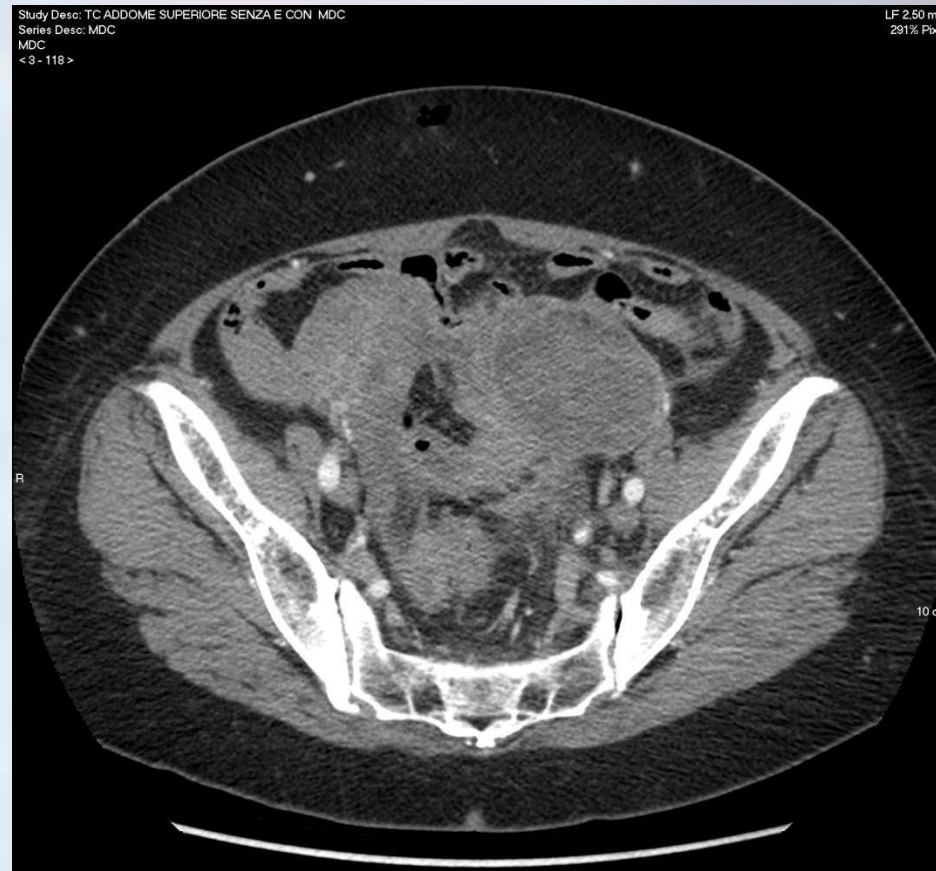- Marzo 2011 febbre e sub-occlusione. PS 1
- CA 125 **732U/ml**, CA 15.3 **75U/ml**, CA 19.9 **89U/ml**, CEA **0.9ng/ml**
- Visita chirurgica: tumefazione para-rettale che impronta il retto
- Colonscopia: a 20 cm dal margine anale stretta angolazione da compressione ab-estrinseco. Biopsie. EI: negativo



*Trattamento delle patologie neoplastiche avanzate della pelvi : Malattia potenzialmente resecabile*

Approccio multidisciplinare

B.V. ♀ 72 anni





*Trattamento delle patologie neoplastiche avanzate della pelvi : Malattia potenzialmente resecabile*

Approccio multidisciplinare

B.V. ♀ 72 anni

- Valutazione Urologica: pielografia ascendente e posizionamento di stent ureterale sin
- Valutazione multidisciplinare: **chirurgia (ginecologo e chirurgo generale)**



*Trattamento delle patologie neoplastiche avanzate della pelvi : Malattia potenzialmente resecabile*

Approccio multidisciplinare

B.V. ♀ 72 anni

■ **Intervento chirurgico laparotomico:**

- Ascite, masse ovariche (>>sin) che sembrano infiltrare il peritoneo prevescicale, il giunto retto-sigma ed alcune anse ileali; asportazione frammento (EI Intraoperatorio : Adenocarcinoma solido G3). Raccolta purulenta retrouterina. Isolamento ureteri (dilatazione bilaterale) e asportazione delle masse con utero; **resezione anteriore bassa** sec.Hartman e confezionamento di colostomia. Asportazione di linfonodi del mesocolon e formazione mesenteriale. **omentectomia**

■ **Tumore residuo macroscopico:** assente

■ Stadio IIIB



*Trattamento delle patologie neoplastiche avanzate della pelvi : Malattia potenzialmente resecabile*

Approccio multidisciplinare

B.V. ♀ 72 anni

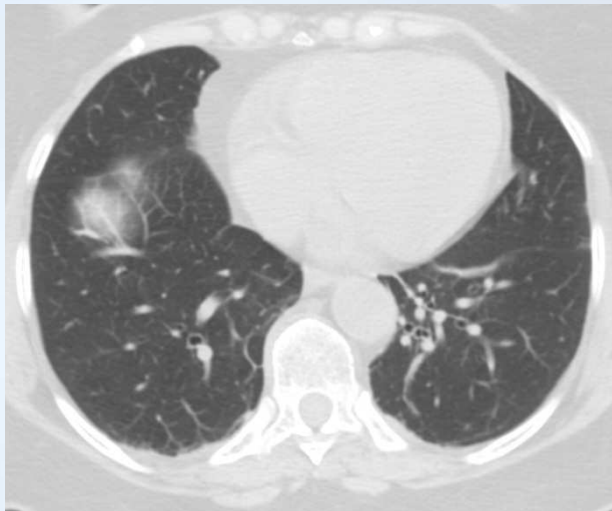
- TC t.b. post-operatoria: comparsa di noduli polmonari
- Inizia chemioterapia di I linea: dopo 6 cicli **RC**
- Paziente libera da malattia a 20 mesi dalla chirurgia



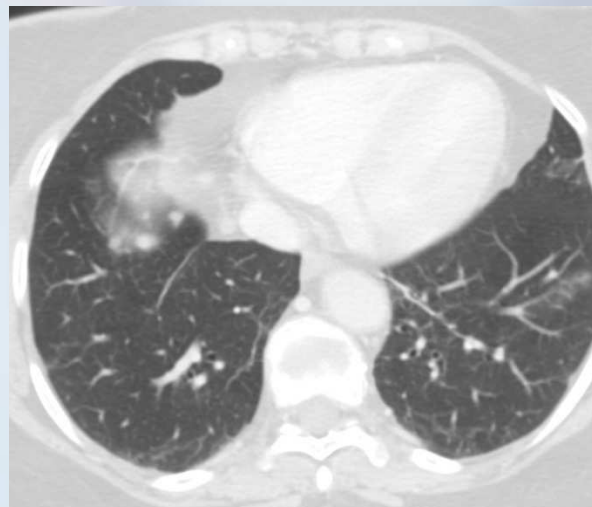*Trattamento delle patologie neoplastiche avanzate della pelvi : Malattia potenzialmente resecabile*

Approccio multidisciplinare

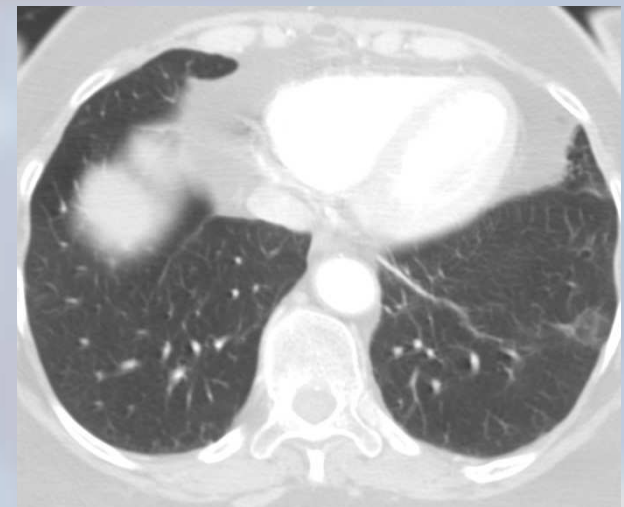B.V. ♀ 72 anni



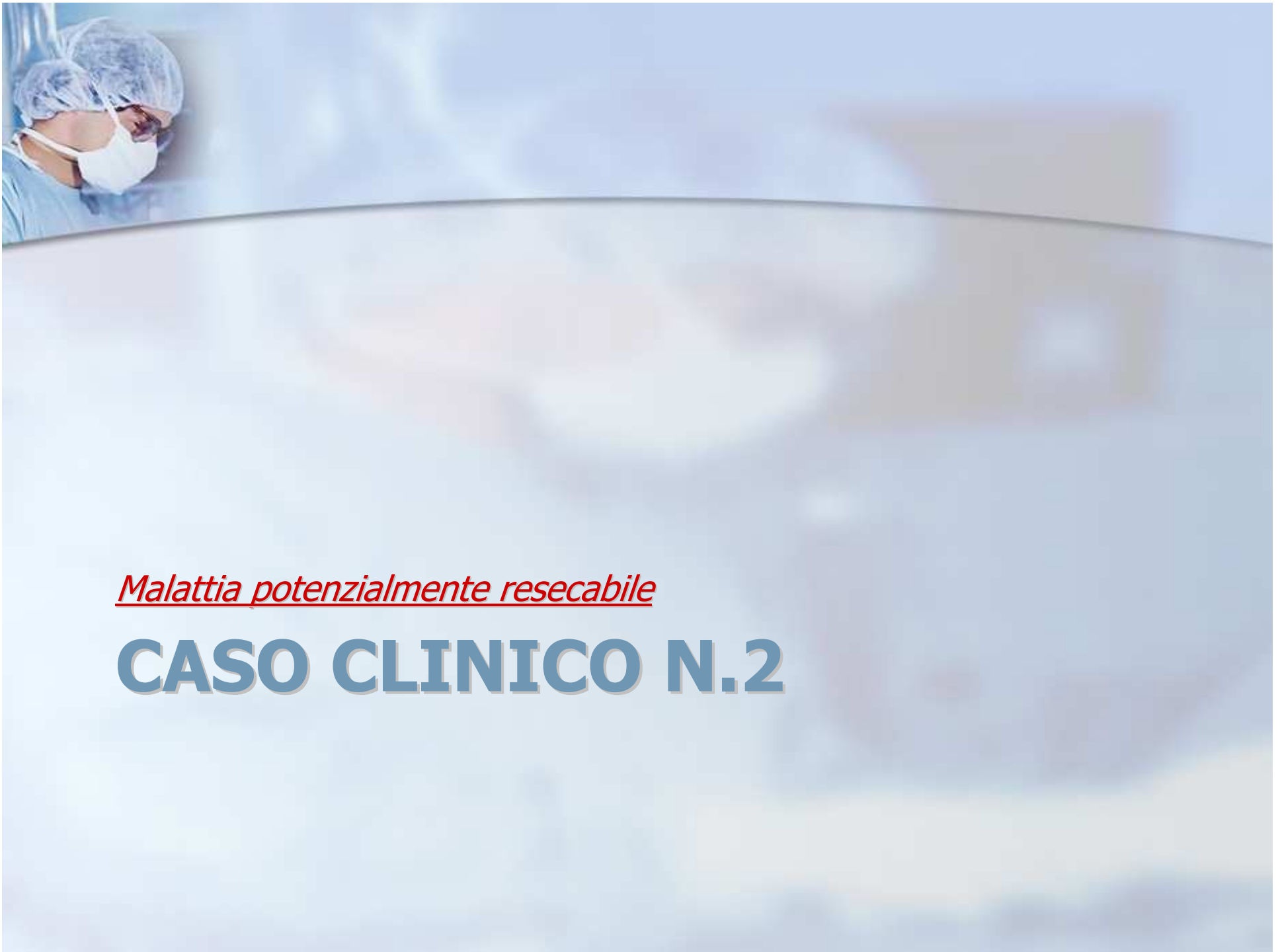
15-03-2011



20-05-2011



14-10-2011



*Malattia potenzialmente resecabile*

## **CASO CLINICO N.2**



*Trattamento delle patologie neoplastiche avanzate della pelvi : Malattia potenzialmente resecabile*

Approccio multidisciplinare

Z.L. ♀ 63 anni

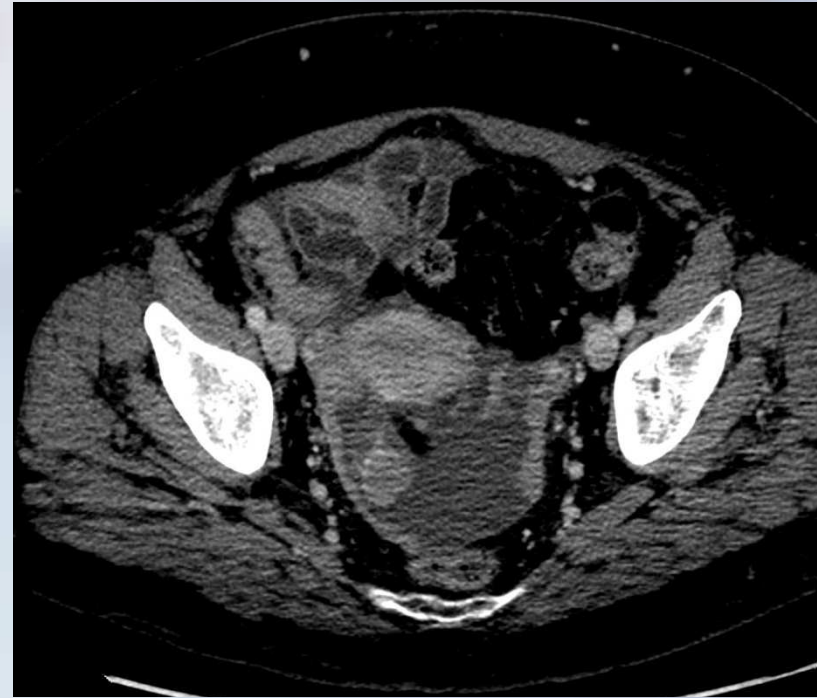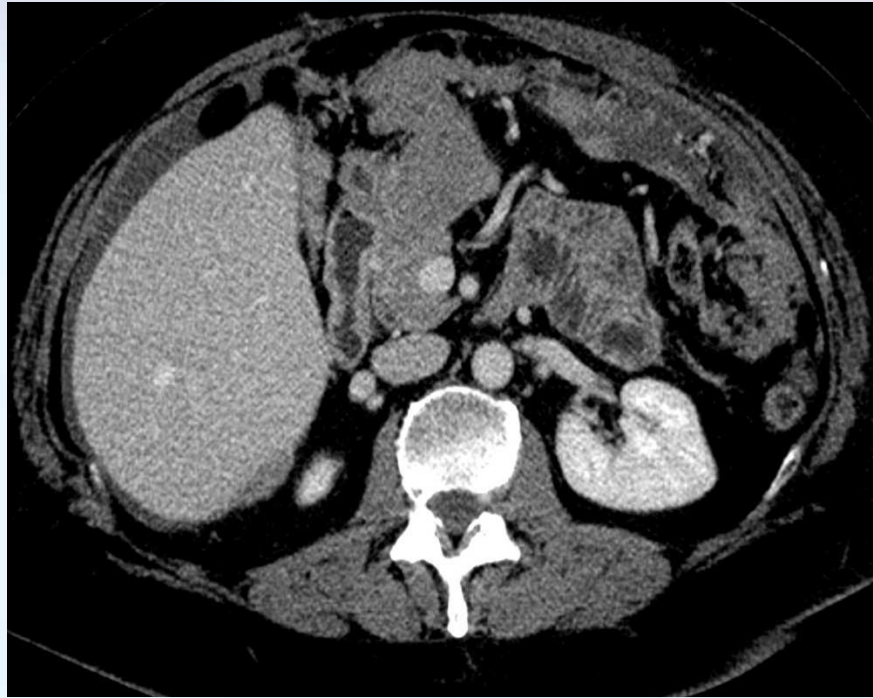
- Maggio 2010 ricovero per ascite. PS 2
- CA 125 **8200U/ml**
- Paracentesi: 3100cc. Esame citologico: Metastasi da adenocarcinoma
- Biopsia eco-guidata di massa epigastrica: Adenocarcinoma G3 di possibile origine ovarica



*Trattamento delle patologie neoplastiche avanzate della pelvi : Malattia potenzialmente resecabile*

Approccio multidisciplinare

Z.L. ♀ 63 anni



TC 26-5-2010



*Trattamento delle patologie neoplastiche avanzate della pelvi : Malattia potenzialmente resecabile*

Approccio multidisciplinare

Z.L. ♀ 63 anni

- **Valutazione multidisciplinare:**  
Chemioterapia neoadiuvante
- Carboplatino-Paclitaxel x 3 cicli, sospende Paclitaxel per intolleranza e continua Carboplatino per altri 4 cicli.
- CA 125 **32U/ml**
- TC t.b.: neg
- **Valutazione multidisciplinare:** Chirurgia



*Trattamento delle patologie neoplastiche avanzate della pelvi : Malattia potenzialmente resecabile*

Approccio multidisciplinare

Z.L. ♀ 63 anni

■ **Intervento chirurgico laparotomico**

- Washing peritoneale, massa annessiale sin di 10 cm, a destra annesso duro, lievemente aumentato. Nodulo del Douglas, della sierosa della parete anteriore del retto e del peritoneo pelvico di sinistra; altre nodularità peritoneali alla parete addominale destra, al muscolo retto a sin, mesocolon trasverso, pregastrico dx. Apertura della retrocavità degli epiploon dove si evidenziano ulteriori noduli. **LIAB, omentectomia radicale, asportazione dei noduli descritti, riparazione del laparocele.**
- **Tumore residuo macroscopicamente: assente**



*Trattamento delle patologie neoplastiche avanzate della pelvi : Malattia potenzialmente resecabile*

Approccio multidisciplinare

Z.L. ♀ 63 anni

- Riprende Carboplatino x 3 cicli
- TC t.b. di ristadiatione: ripresa linfonodale interaorto-cavale
- Valutazione per **Radioterapia**: 36 Gy
- Paziente apparentemente in risposta dopo 6 mesi dalla RTE e 30 mesi dalla diagnosi



*Malattia potenzialmente resecabile*

# NEOPLASIA DEL RETTO



## *Trattamento delle patologie neoplastiche avanzate della pelvi : Malattia potenzialmente resecabile*

Approccio multidisciplinare

Adenoca del retto localmente avanzato: T3-T4 N0/+

**MR pelvica /TC addomino-pelvica**

**40-60% di recidive pelviche prima della TME**

**4-10% di recidive pelviche dopo TME + neoadiuvante**

- **CRM > 1 mm**
- **DRM > 1 cm**
- **pN+**
- **Perforazione del retto in corrispondenza della neoplasia**

Recent Results Cancer Res. 2012;196:21-36. doi: 10.1007/978-3-642-31629-6\_2.

**Neoadjuvant Treatment in Rectal Cancer: Do We Always Need Radiotherapy-or Can We Risk Assess Locally Advanced Rectal Cancer Better?**

Glynn-Jones R.



*Trattamento delle patologie neoplastiche avanzate della pelvi : Malattia potenzialmente resecabile*

Approccio multidisciplinare

Adenoca del retto localmente avanzato: T3-T4 N0/+

21% di recidive sistemiche

- Stadio pN
- Elevati livelli di CEA pre-operatorio

Istologia: mucinoso, indifferenziati

World J Gastroenterol. 2012 Oct 21;18(39):5521-32. doi: 10.3748/wjg.v18.i39.5521.

**Treatment of locally advanced rectal cancer: Controversies and questions.**

Trakarnsanga A, Ithimakin S, Weiser MR.

Atthaphorn Trakarnsanga, Martin R Weiser, Colorectal Service, Department of Surgery, Memorial Sloan Kettering Cancer Center, New York, NY 10065, United States.



*Trattamento delle patologie neoplastiche avanzate della pelvi : Malattia potenzialmente resecabile*

Approccio multidisciplinare

## Eviscerazione pelvica (PE)

- 1940 primi interventi demolitivi a livello pelvico
- 1948 Brunschwig: PE per ca. ginecologico
- 1959 Butcher e Spjut : PE per ca. retto
- Mortalità 15-23%
- Recidiva locale 20 > 50%
- Controllo locale della malattia
- Palliazione (ostruzioni intestinali e/o urinarie, dolore)



## *Trattamento delle patologie neoplastiche avanzate della pelvi : Malattia potenzialmente resecabile*

Approccio multidisciplinare

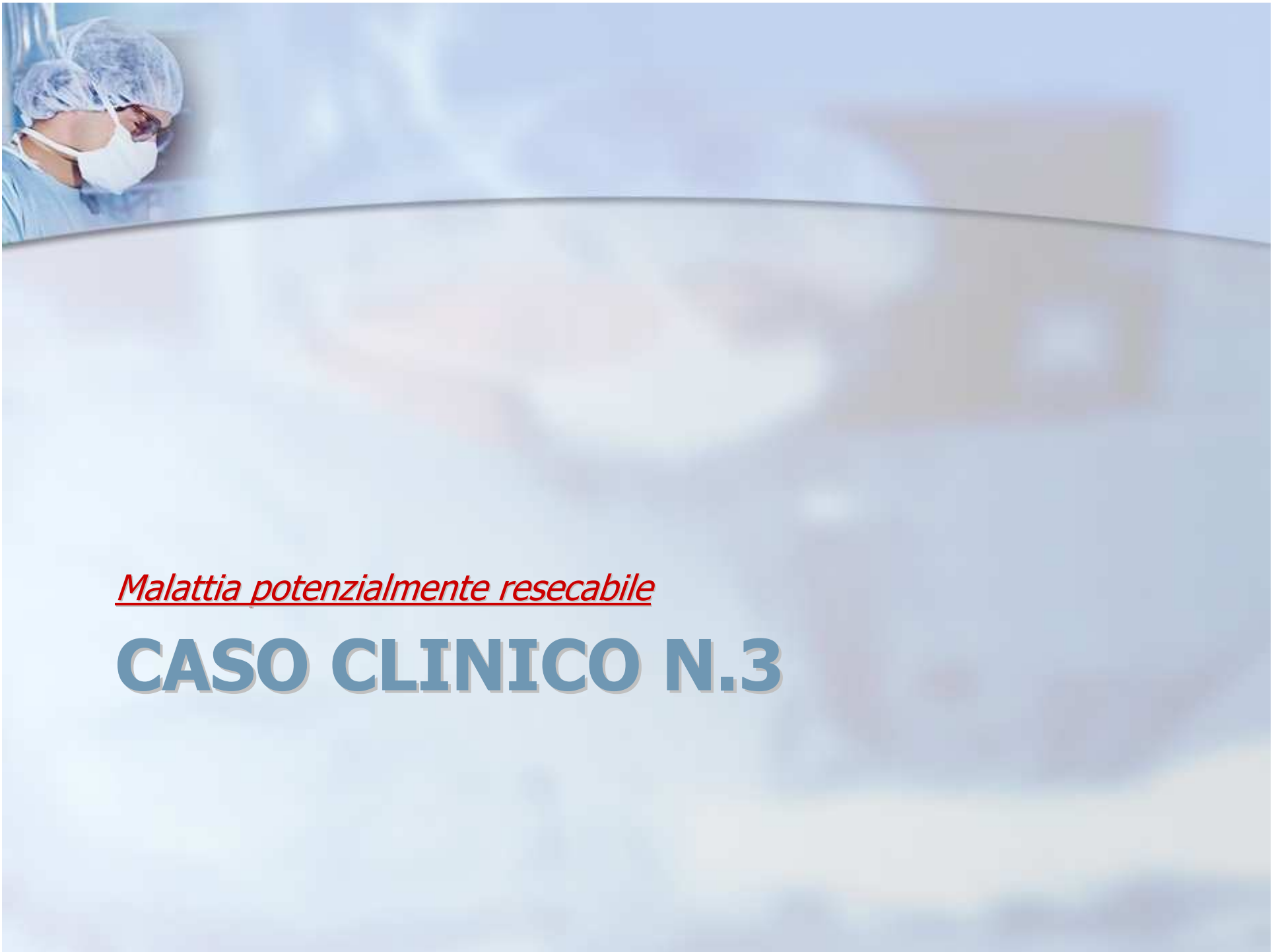### Eviscerazione pelvica per cancro rettale avanzato

- **Unica opzione curativa in pazienti selezionati con neoplasie rettali avanzate o ricorrenti**
- **Assenza di malattia extrapelvica**
- 86% E.P.P. (posteriore)
- 14% E.P.T. (totale)
- 49% morbilità
- 3% mortalità
- Follow-up medio di 28,3 mesi, 15% Pz. liberi da malattia

Cancer Manag Res. 2012;4:351-6.

**Pelvic exenteration for colorectal cancer: oncologic outcome in 59 patients at a single institution.**

López-Basave HN, Morales-Vásquez F, Herrera-Gómez A, Rosciano AP, Meneses-García A, Ruiz-Molina JM.



*Malattia potenzialmente resecabile*

## **CASO CLINICO N.3**



## *Trattamento delle patologie neoplastiche avanzate della pelvi : Malattia potenzialmente resecabile*

Approccio multidisciplinare

M.D. ♀ 76 anni

- 1980 Isterectomia
- 2009 LnH sovra-diaframmatico trattato con chemioterapia in remissione
- 2012 Da circa 1anno stipsi alternata a diarrea con ematochezia
- **Visita proctologica:** neoformazione dura-elastica sul margine anale ad ore 12 dolente e facilmente sanguinante. ER ipertono sfinteriale: feci in ampolla, sangue rosso vivo al dito. All'esplorazione sincrona vaginale sembra ampiamente infiltrare la sottomucosa vaginale posteriore
- **Colonscopia:** in corrispondenza del retto basso (a circa 4 cm dal m.a.) placca neoplastica ulcerata che prende l'emicirconferenza ant e si spinge nel canale anale sino al bordo cutaneo. (E.I. adenocarcinoma G3 con diffusi aspetti mucosecarnenti)
- **Valutazione multidisciplinare:** radiochemioterapia neoadiuvante

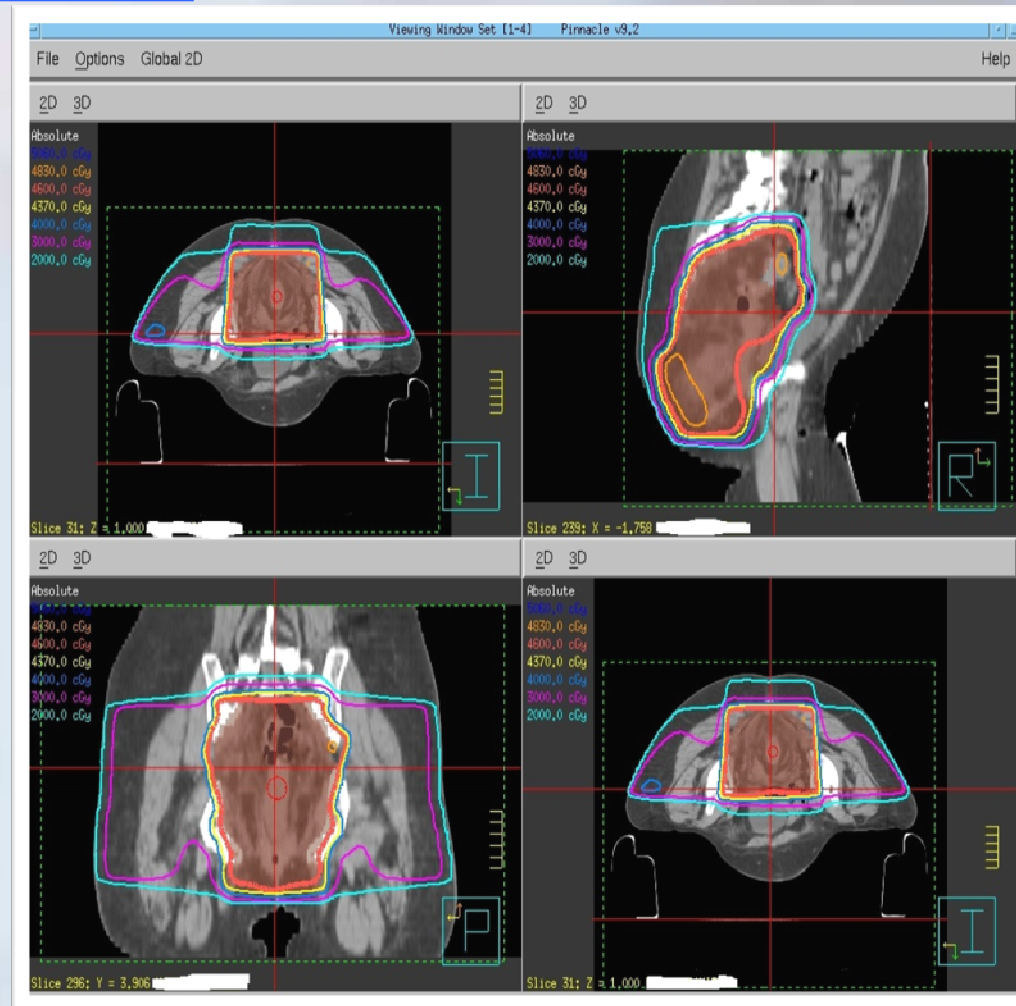


## Trattamento delle patologie neoplastiche avanzate della pelvi : Malattia potenzialmente resecabile

Approccio multidisciplinare

M.D. ♀ 76 anni

- Radioterapia 50 Gy con frazionamento convenzionale associata a capecitabina per OS
- Trattamento ben tollerato, Tox GE G2
- Terminato in settembre





*Trattamento delle patologie neoplastiche avanzate della pelvi : Malattia potenzialmente resecabile*

Approccio multidisciplinare

M.D. ♀ 76 anni

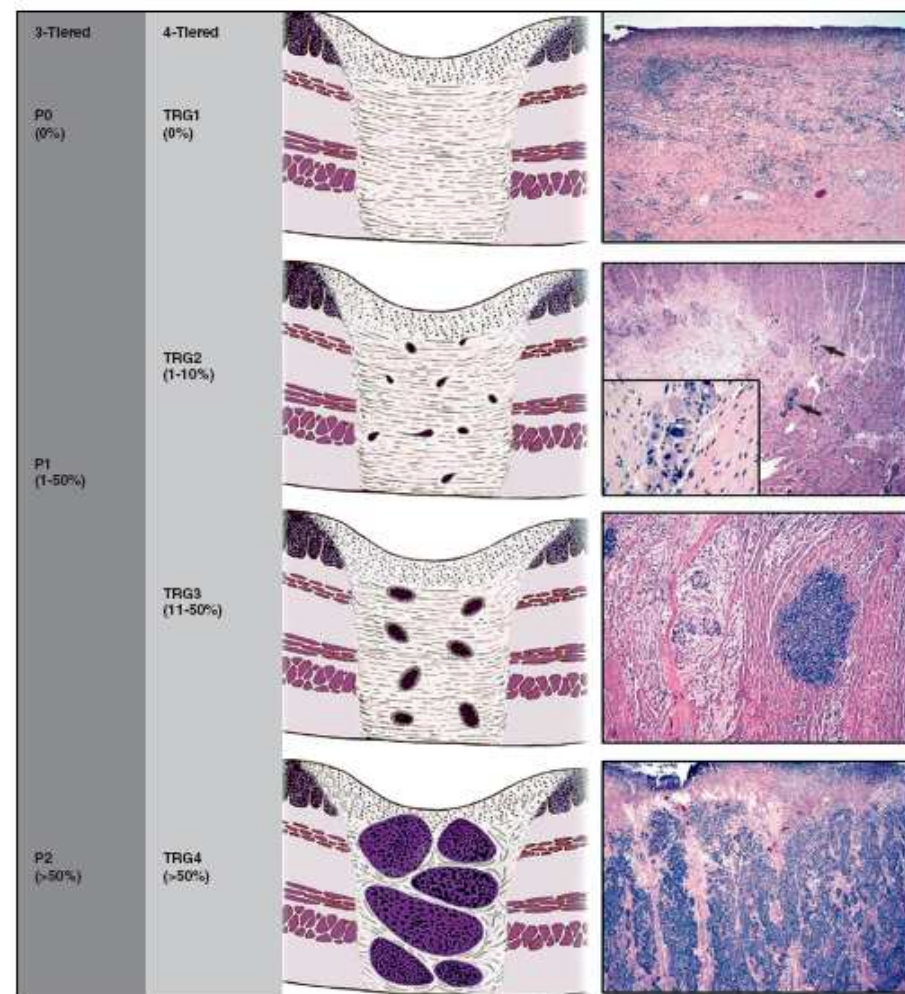
- **Chirurgia:** Amputazione addomino-perineale (Miles) con asportazione della parete posteriore distale della vagina. Biopsia margine vaginale residuo. Sutura parete vaginale posteriore. Colectomia. Annessiectomia bil.. Colostomia sn.
- **E.I.** "Adenoca mucinoso G2 infiltrante la parete a tutto spessore ed i tessuti perirettali ed esteso fino alla linea dentata. Margini chirurgici di resezione indenni. Margine vaginale epitelio squamoso acantoso"



# Trattamento delle patologie neoplastiche avanzate della pelvi : Malattia potenzialmente resecabile

Approccio multidisciplinare

M.D. ♀ 76 anni





## Trattamento delle patologie neoplastiche avanzate della pelvi : Malattia potenzialmente resecabile

Approccio multidisciplinare

M.D. ♀ 76 anni

### Tumor regression grade (modified from Ryan et al.)

Description	TRG
No viable cancer cells	0 (Complete response)
Single cells or small groups of cancer cells	1 (Moderate response)
Residual cancer outgrown by fibrosis	2 (Minimal response)
Minimal or no tumor kill; extensive residual cancer	3 (Poor response)

#### Description

No residual tumor cells and/or mucus lakes only (complete regression)

Minimal residual tumor, i.e. only occasional microscopic tumor foci are identified with difficulty

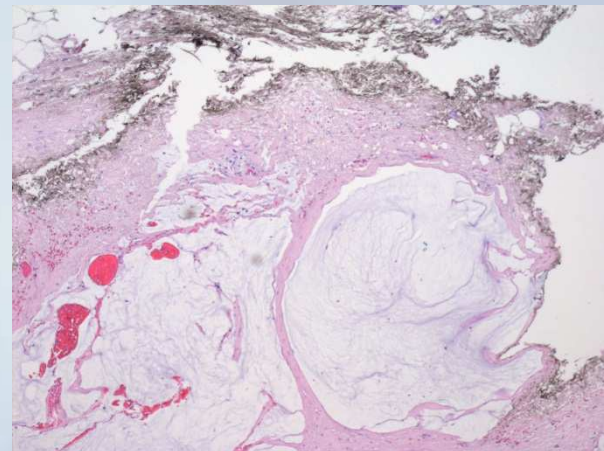
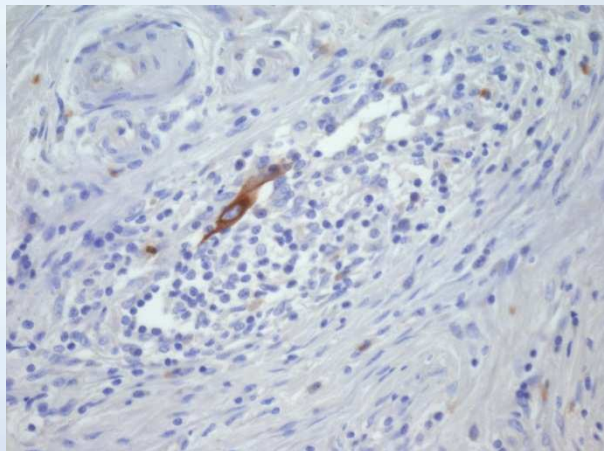
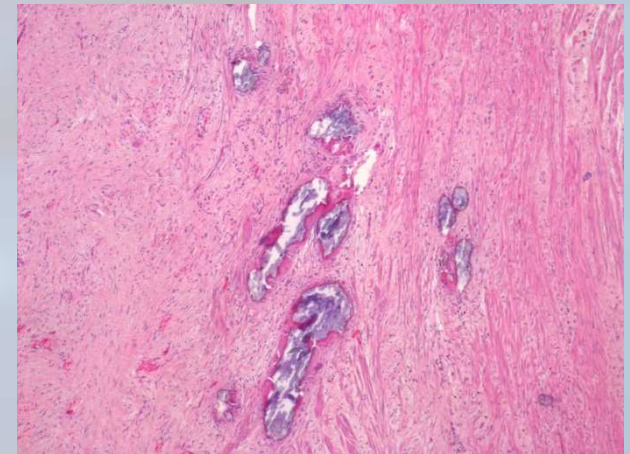
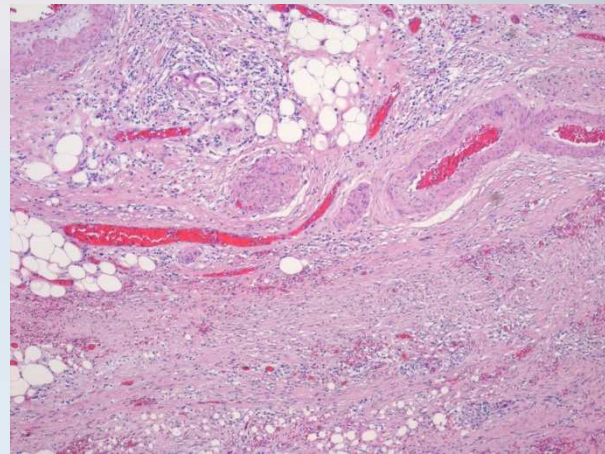
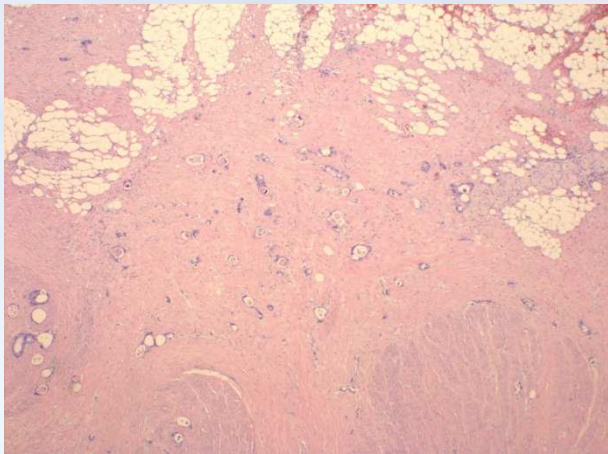
No marked regression



*Trattamento delle patologie neoplastiche avanzate della pelvi : Malattia potenzialmente resecabile*

Approccio multidisciplinare

M.D. ♀ 76 anni





*Trattamento delle patologie neoplastiche avanzate della pelvi : Malattia potenzialmente resecabile*

Approccio multidisciplinare

M.D. ♀ 76 anni

■ **Mucinous adenocarcinoma:**

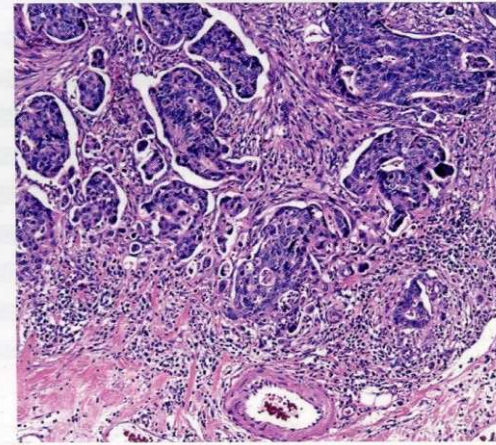
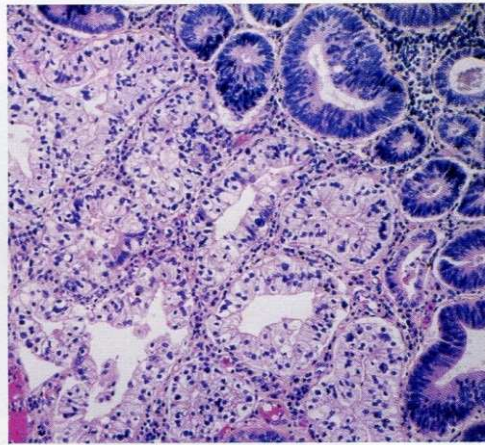
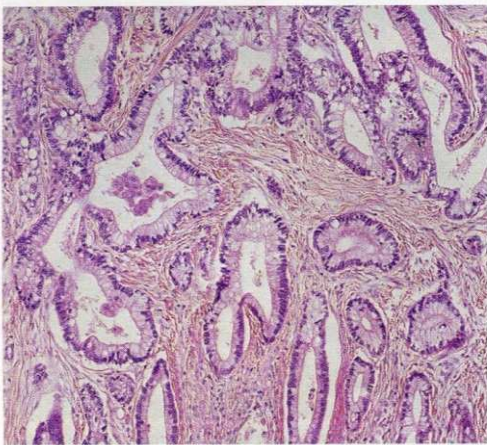
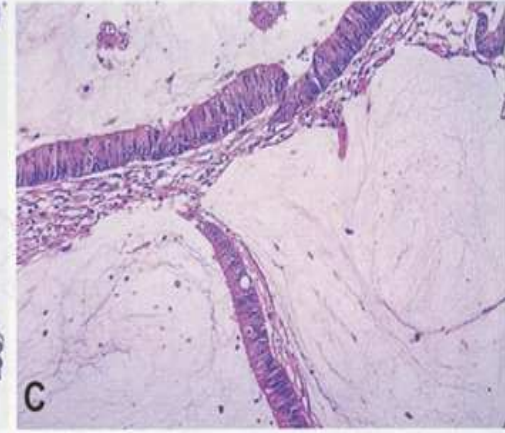
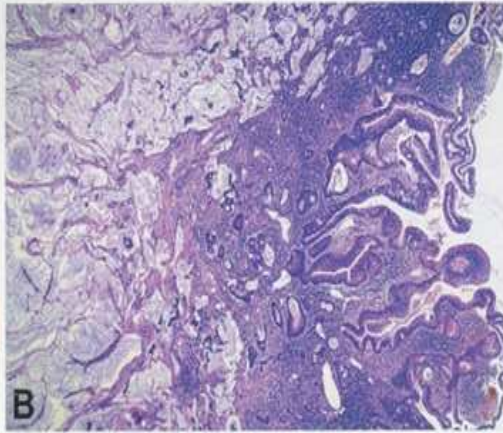
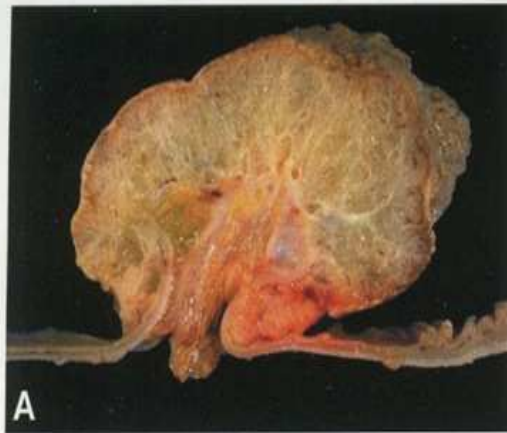- This designation is used if  $> 50\%$  of the lesion is composed of pools of extracellular mucin that contain malignant epithelium as acinar structures, layers of tumor cells or individual tumor cells including signet-ring cell.
- The level of maturation of the epithelium determines differentiation, but many mucinous adenocarcinomas are MSI-H and therefore low-grade.
- Mucinous adenocarcinomas that are MSS or have low levels of instability (MSI-L) behave as high-grade lesions.
- Carcinomas with mucinous areas of  $< 50\%$  are categorized as having a mucinous component.

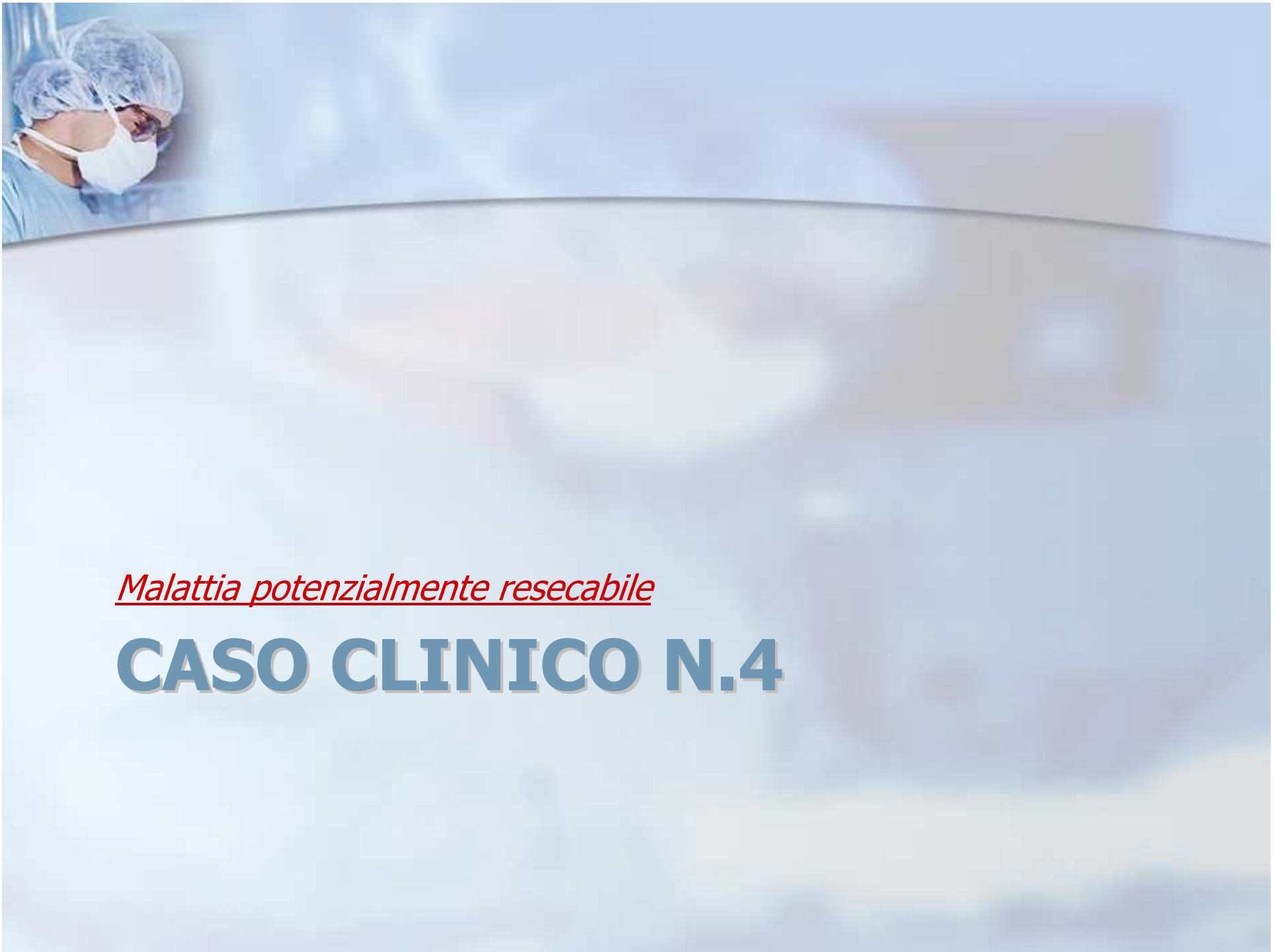

*Trattamento delle patologie neoplastiche avanzate della pelvi : Malattia potenzialmente resecabile*

Approccio multidisciplinare

M.D. ♀ 76 anni





*Malattia potenzialmente resecabile*

## **CASO CLINICO N.4**



## *Trattamento delle patologie neoplastiche avanzate della pelvi : Malattia potenzialmente resecabile*

Approccio multidisciplinare

A.P.Z. ♂ 53 anni

- 2012 Da circa 1 aa episodi asintomatici di rettorragia e in prossimità della diagnosi anche indipendenti dall'evacuazione associato a tenesmo
- **E.R.** neoformazione palpabile da ore 12 a ore 2 in p.g. ulcerata a circa 5 cm dal m.a. sul versante anteriore non dolente alla palpazione
- **Rettoscopia:** a circa 4-5 cm dal m.a sulla parete anteriore lesione vegetante parzialmente ulcerata estesa prossimalmente per circa 4-5 cm con estensione circonferenziale da ore 1 a ore 4 non stenosante E.I. adenocarcinoma
- **Ecoendo** da 5 a 12 cm dal m.a. lesione che occupa metà della circonferenza con estensione al mesoretto con cinque linf perilesionali cT3N2
- **RM** conferma del dato ecografico

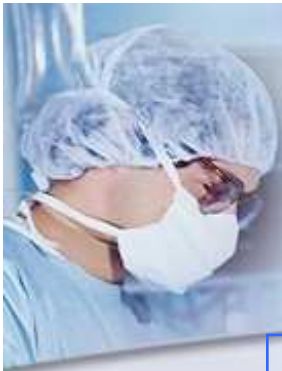

*Trattamento delle patologie neoplastiche avanzate della pelvi : Malattia potenzialmente resecabile*

Approccio multidisciplinare

A.P.Z. ♂ 53 anni

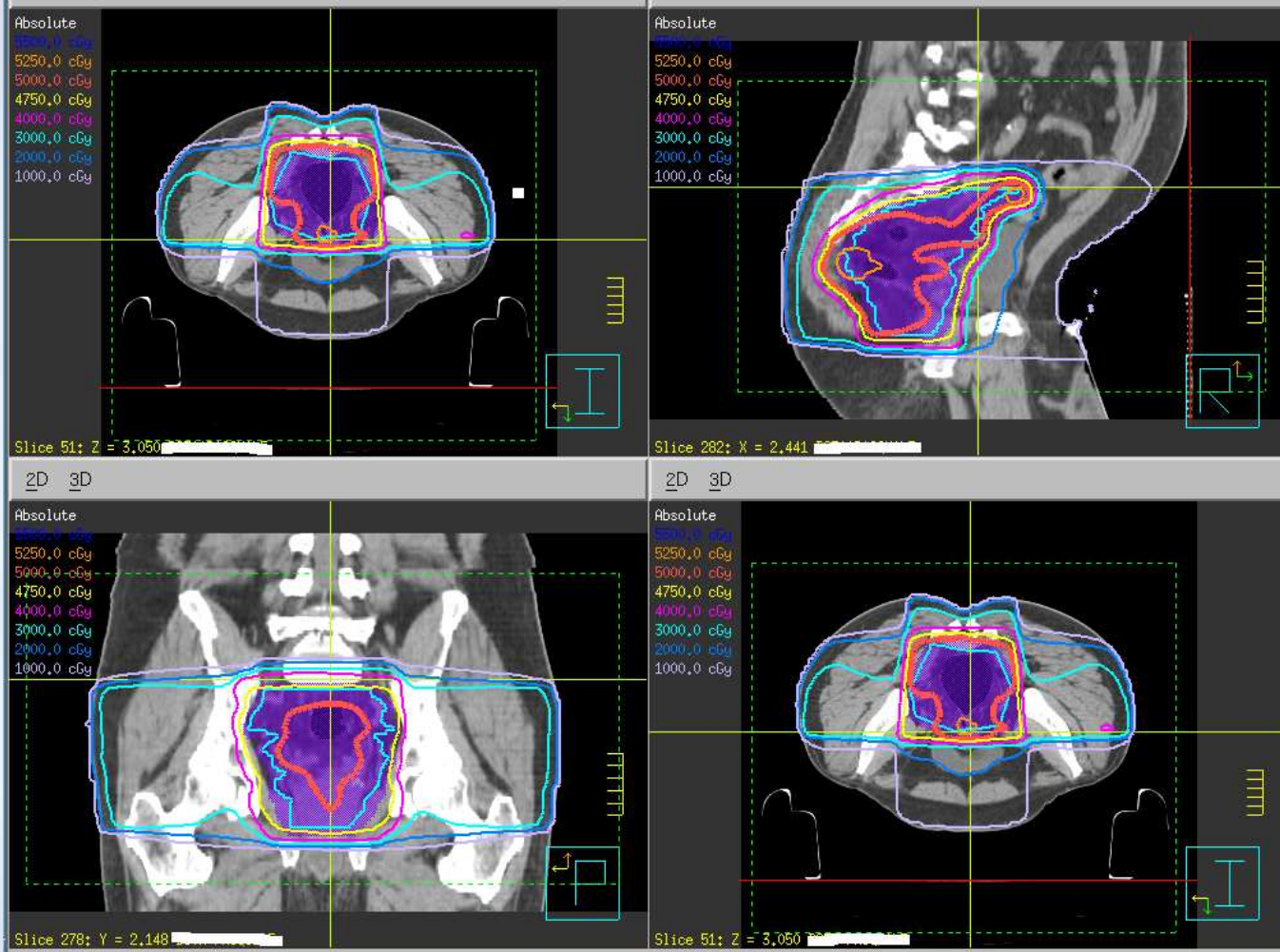
- **Valutazione multidisciplinare:** vista l'assenza di disturbi dell'alvo e inquadrato come neoplasia del retto medio (cT3cN2) si decide per il trattamento neoadiuvante chemioradioterapico
- Il paziente ha eseguito il trattamento neoadiuvante dal 13.2.12 al 22.3.12 con tossicità GE G2 e senza interruzioni.

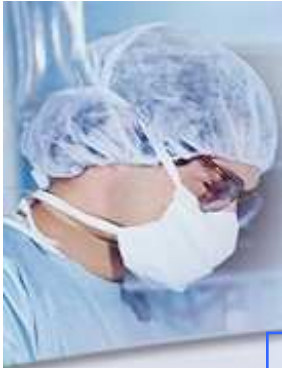

# Trattamento delle patologie neoplastiche avanzate della pelvi : Malattia potenzialmente resecabile

Approccio multidisciplinare

A.P.Z. ♂ 53 anni

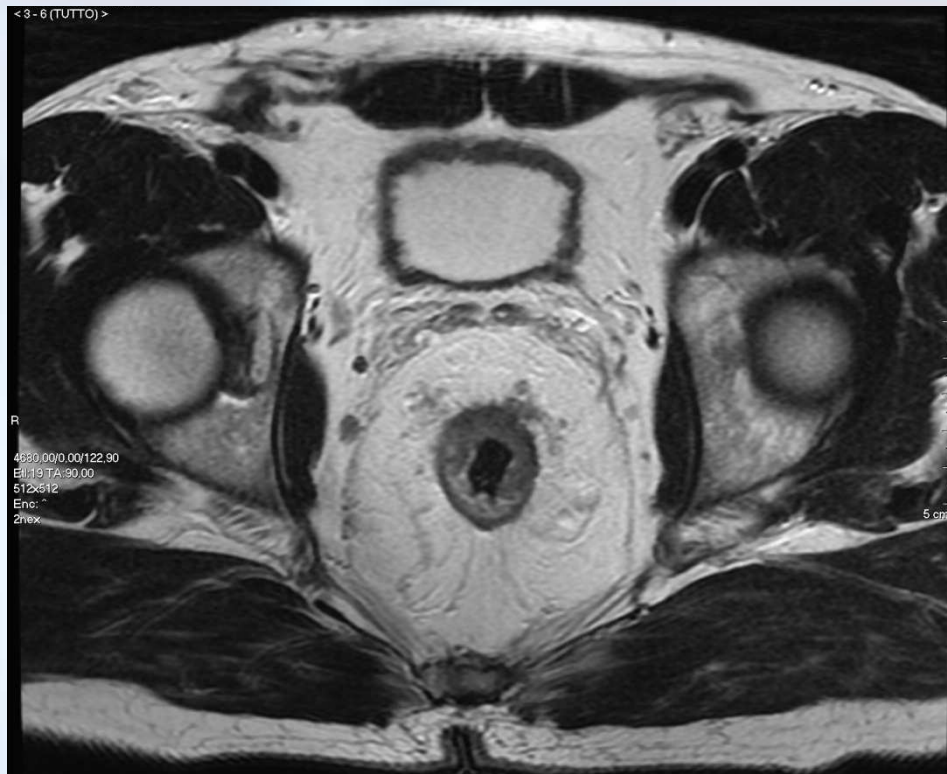



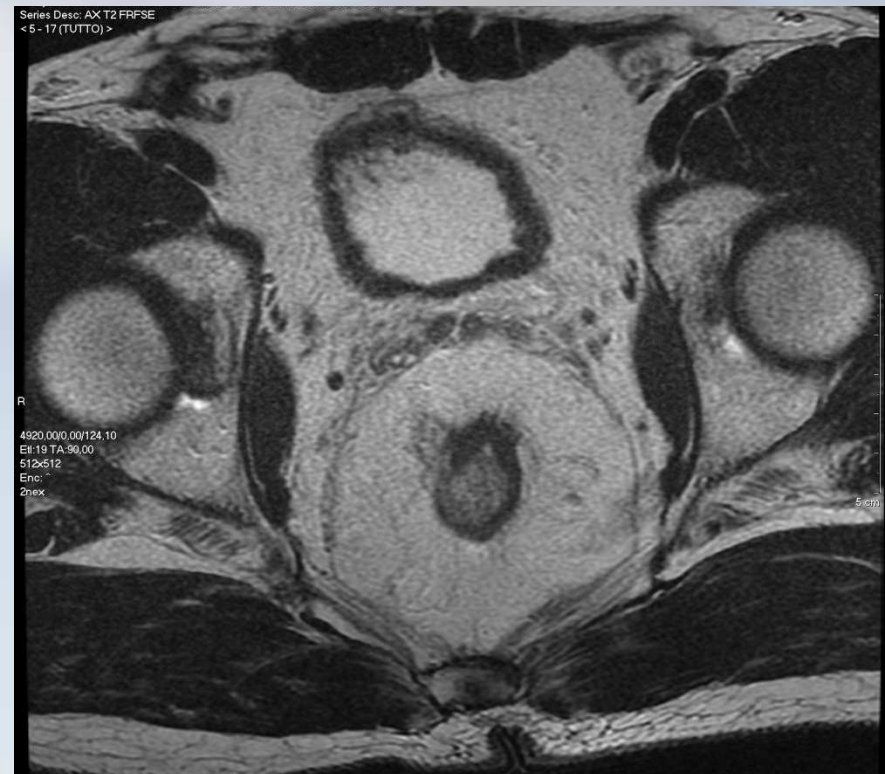*Trattamento delle patologie neoplastiche avanzate della pelvi : Malattia potenzialmente resecabile*

Approccio multidisciplinare

A.P.Z. ♂ 53 anni



PRE CRT



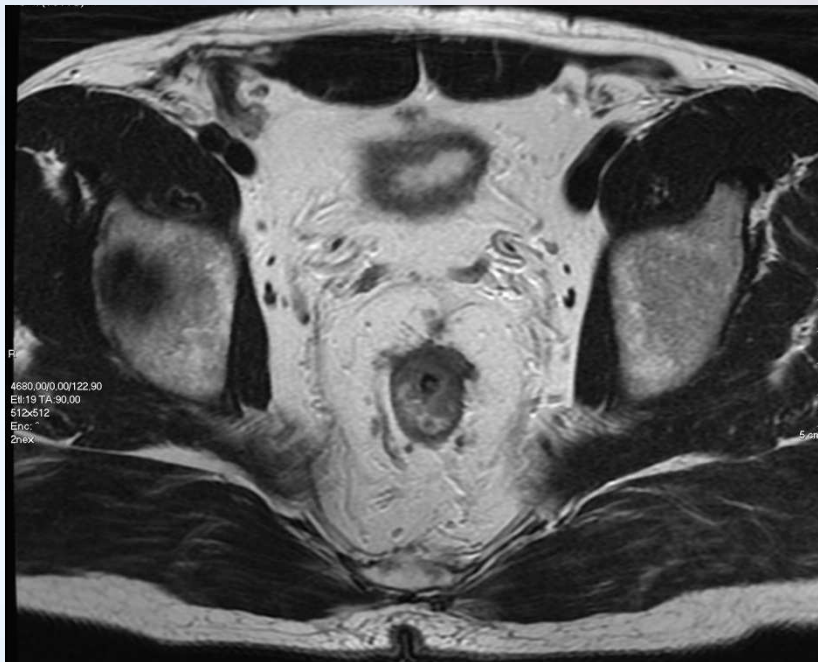POST CRT



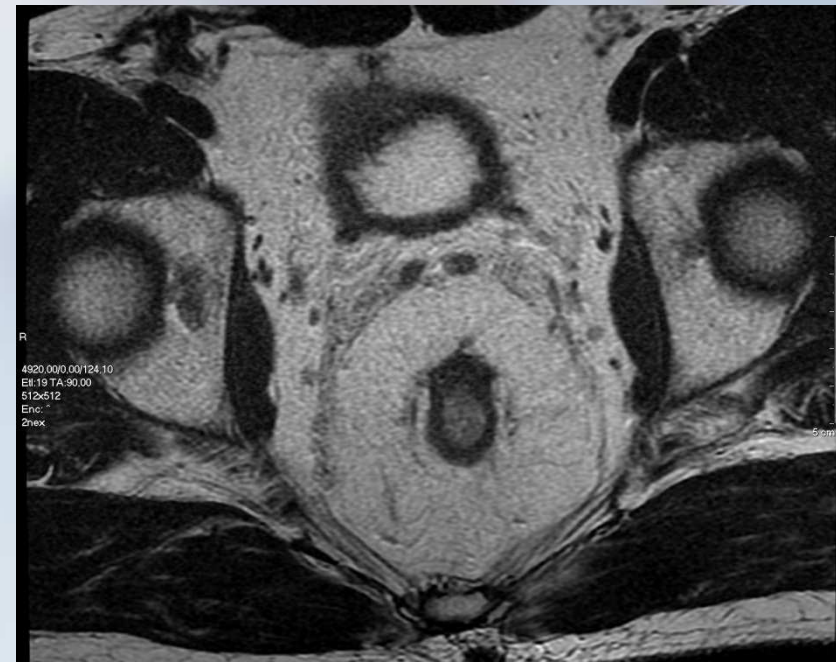
*Trattamento delle patologie neoplastiche avanzate della pelvi : Malattia potenzialmente resecabile*

Approccio multidisciplinare

A.P.Z. ♂ 53 anni



PRE CRT



POST CRT



*Trattamento delle patologie neoplastiche avanzate della pelvi : Malattia potenzialmente resecabile*

Approccio multidisciplinare

A.P.Z. ♂ 53 anni

- **Chirurgia:** TME con anastomosi colo-anale + ileostomia di protezione, ecografia epatica I.O. Non evidenza di regressione tumorale ypT3-ypN1b (2 su 6 linf)



*Malattia potenzialmente resecabile*

# **NEOPLASIA VESCICALE**

## **CASO CLINICO N.5**



*Trattamento delle patologie neoplastiche avanzate della pelvi : Malattia potenzialmente resecabile*

Approccio multidisciplinare

♂ 82 anni

- Comorbilità: Ipertensione arteriosa, Ulcera peptica, I.R.C., Endoprotesi aorto-monoiliaca, Angioplastica a. iliache, Cross-over femoro-femorale dx-sx
- Dal 2011 riscontro di ca vescicale infiltrante la muscolare e diversi ricoveri per macroematuria ed anemizzazione
- Dal 2011 idronefrosi sinistra secondaria alla malattia vescicale
- È stato sottoposto a diverse resezioni endoscopiche di vescica e al posizionamento di una nefrostomia sinistra.
- Indicazione: CISTECTOMIA RADICALE MA...



*Trattamento delle patologie neoplastiche avanzate della pelvi : Malattia potenzialmente resecabile*

Approccio multidisciplinare

♂ 82 anni

- I pregressi interventi rendono non più chirurgicamente “praticabile” la pelvi.
- Ureterocutaneostomia: Tecnicamente problematica anche la semplice ureterocutaneostomia (AAA)
- Embolizzazione a. iliache interne: Non praticabile l’embolizzazione delle a. iliache interne per la patologia vascolare ed i pregressi interventi.
- Per età e comorbilità non è stata presa in considerazione la chemioterapia

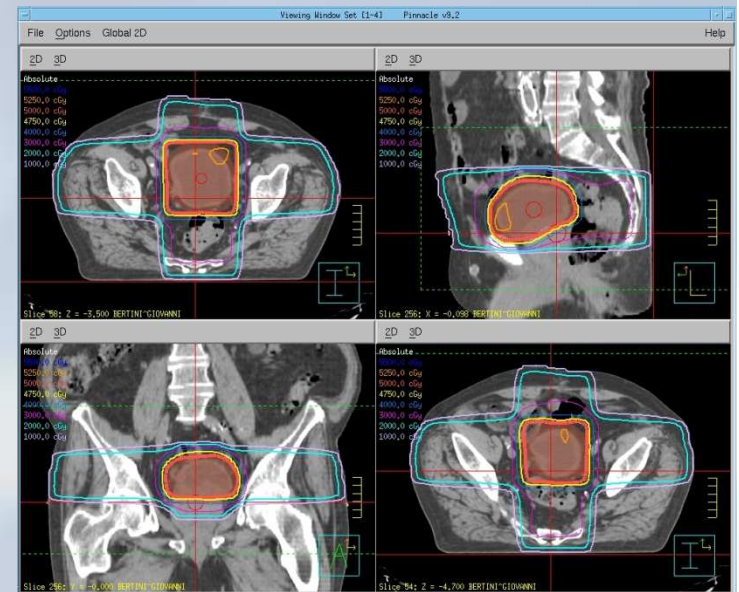


## Trattamento delle patologie neoplastiche avanzate della pelvi : Malattia potenzialmente resecabile

Approccio multidisciplinare

♂ 82 anni

- Cosa abbiamo fatto?
  - Stenting ureterale sin
  - Radioterapia a scopo emostatico



*AZ. OSPEDALIERO-UNIVERSITARIA DI FERRARA*

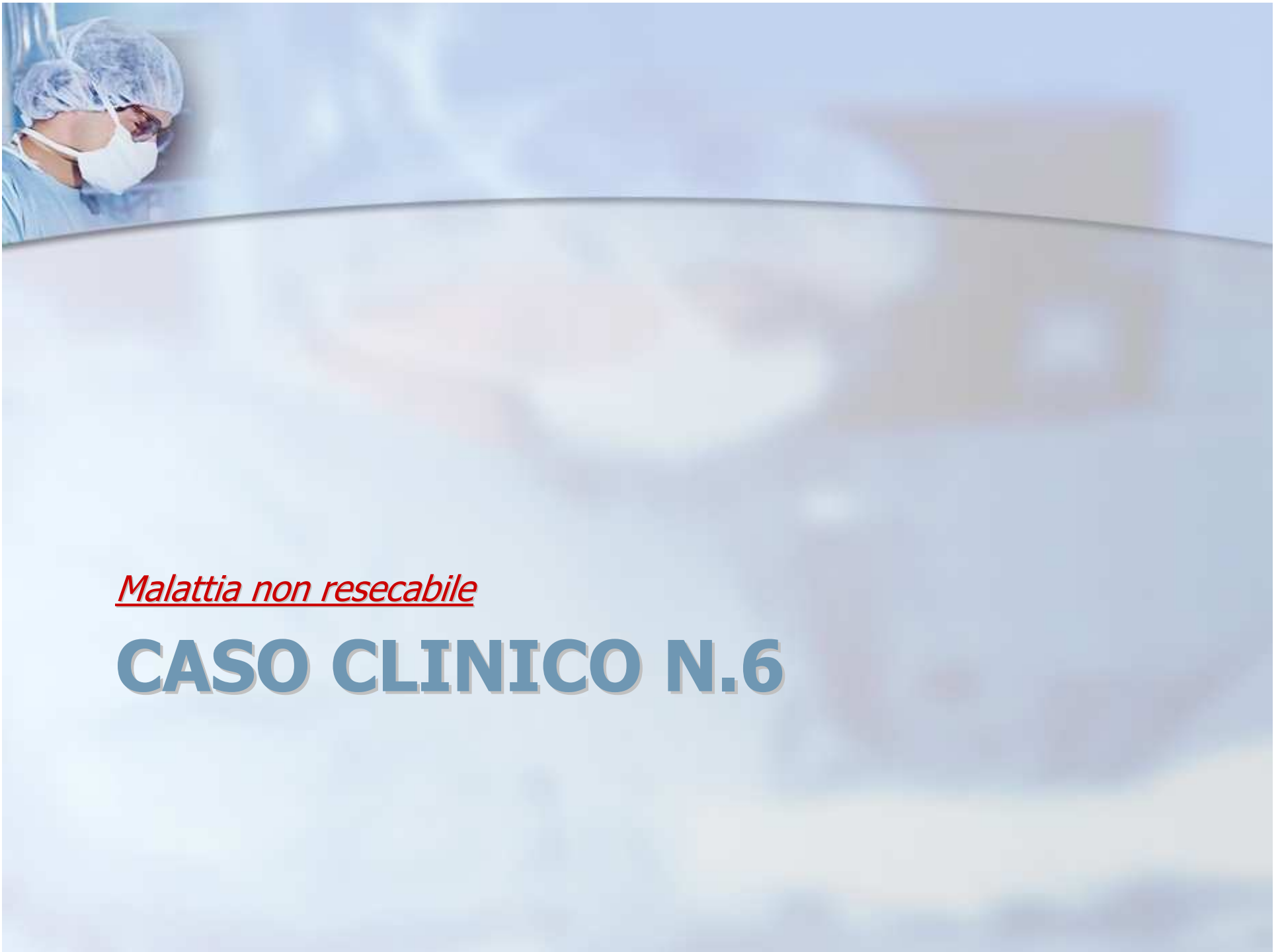

*Trattamento delle patologie neoplastiche  
avanzate della pelvi*

*Malattia non resecabile*

*Gruppo multidisciplinare patologie pelviche*

*S.M.C. 15 Dicembre 2012*



*Malattia non resecabile*

## **CASO CLINICO N.6**



*Trattamento delle patologie neoplastiche avanzate  
della pelvi : Malattia non resecabile*

Trattamenti palliativi

V.D. ♀ 54 anni

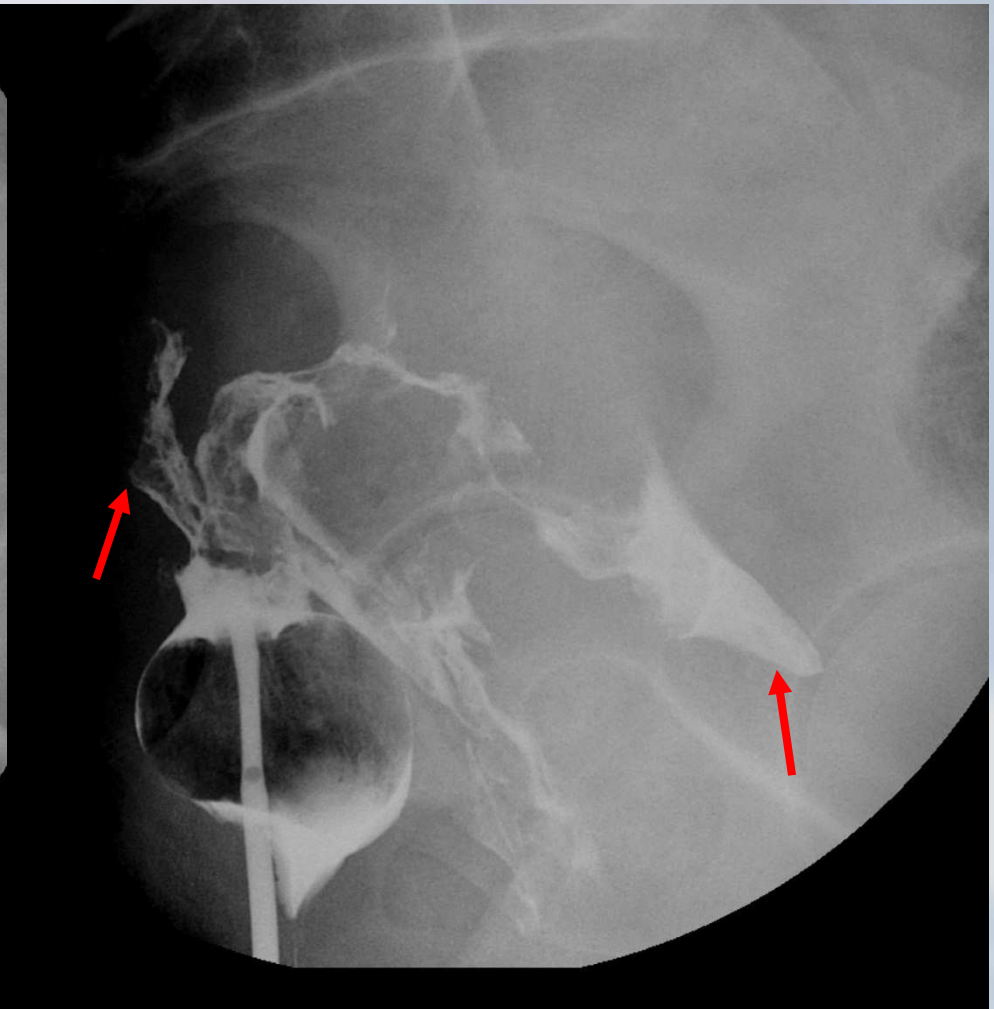
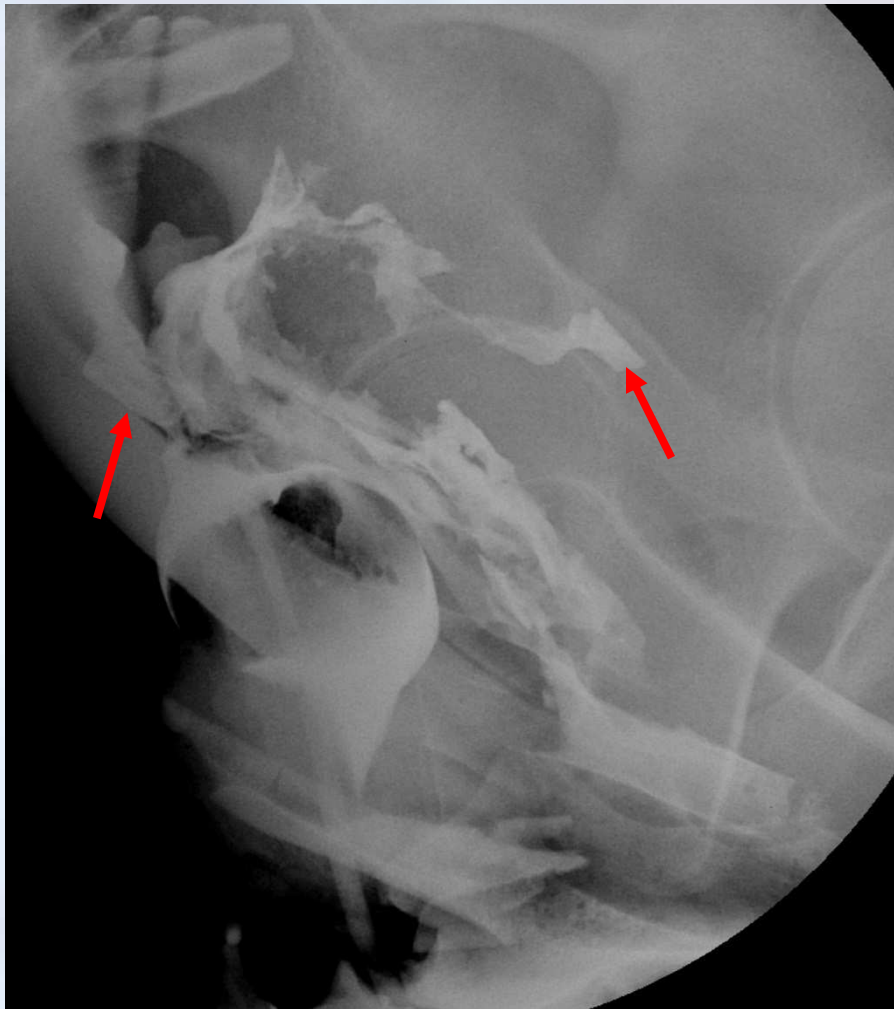
- 2005 resezione anteriore del retto per adenocarcinoma G2 pT3N2M0
- Successiva radiochemioterapia adiuvante
- 2006 LIAB per adenocarcinoma della cervice uterina
- Dopo 6 mesi brachiterapia per residuo vaginale
- 2009 Reimpianto ureterale bilaterale (recidiva neoplasia cervice)
- 2010 Nefrostomie bilaterali
- Gennaio 2011 inizia chemioterapia di I linea con progressione di malattia dopo 6 cicli. Netto peggioramento delle condizioni cliniche PS=2-3.
- 2011 TVP iliaca comune ed interna sn con embolia polmonare
- **Dicembre 2011 visita chirurgica c/o Clinica Chirurgica per fistola ileo-retto-vaginale**



*Trattamento delle patologie neoplastiche avanzate della pelvi : Malattia non resecabile*

Trattamenti palliativi

V.D. ♀ 54 anni

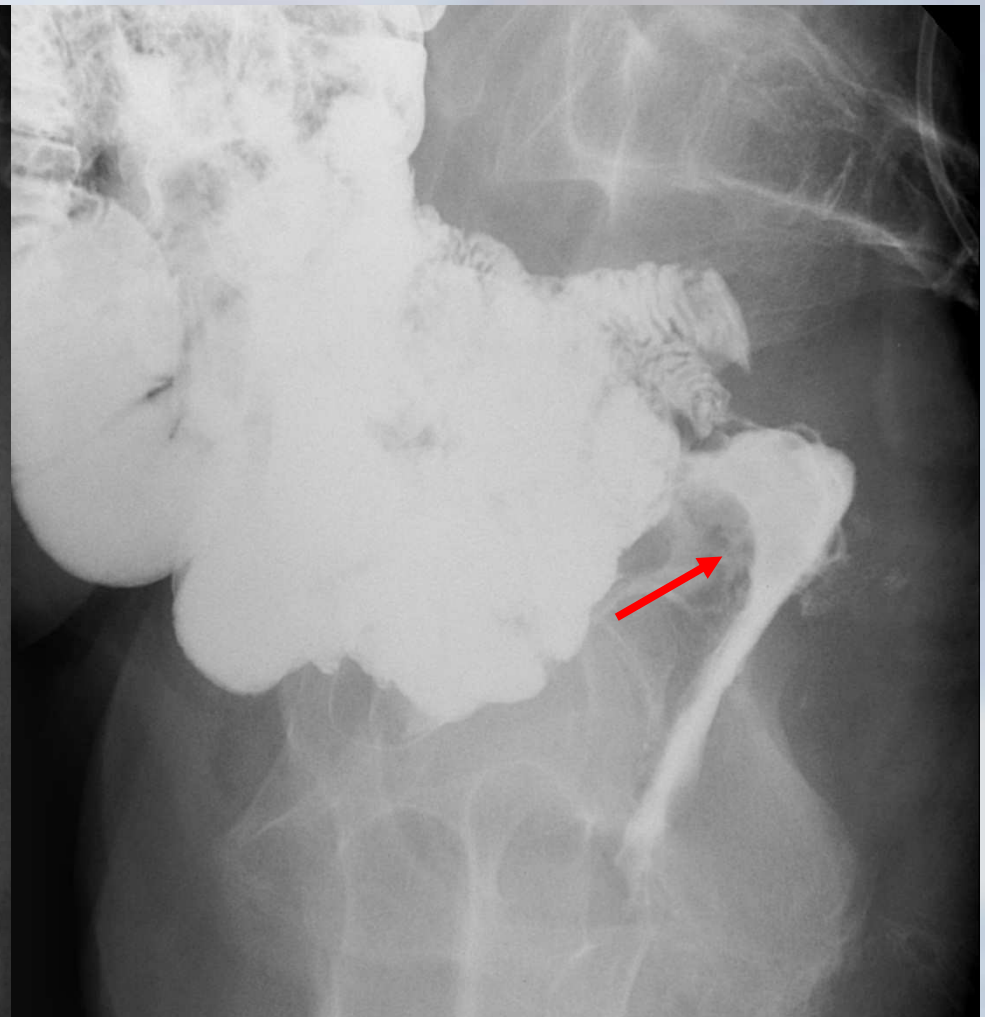
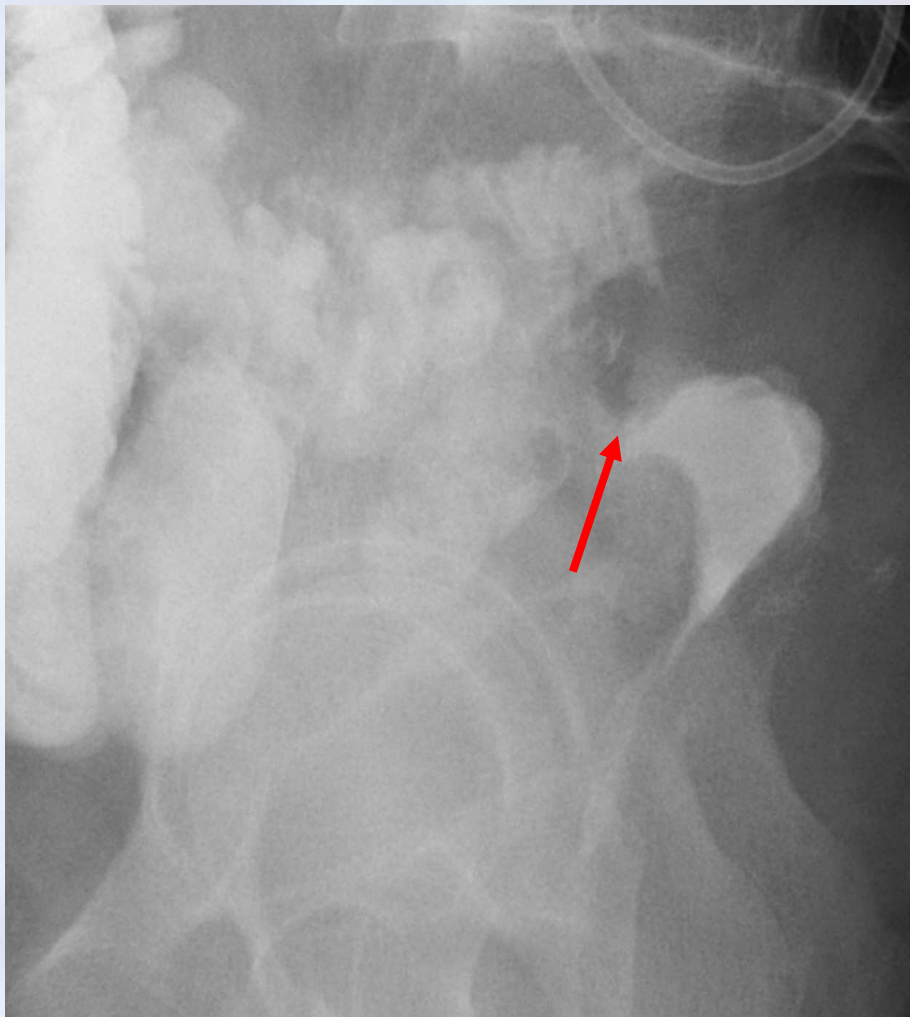




*Trattamento delle patologie neoplastiche avanzate della pelvi : Malattia non resecabile*

Trattamenti palliativi

V.D. ♀ 54 anni





*Trattamento delle patologie neoplastiche avanzate della pelvi : Malattia non resecabile*

Trattamenti palliativi

V.D. ♀ 54 anni

- 2012: **Laparotomia esplorativa.** Riscontro di recidiva neoplastica pelvica coinvolgente: ansa ileale, parete inferiore vescica, peritoneo pelvico, vagina ed anastomosi retto-colica. Isolamento dalla parete vescicale ed **Asportazione "en-bloc"** recidiva endopelvica, fascia presacrale e peritoneo pelvico.
- **Anastomosi ileo-ileale, colostomia terminale sn.**  
**Posizionamento di protesi riassorbibile in corrispondenza dello stretto pelvico superiore.**
- **E.I.:** "Infiltrazione adenocarcinomatosa riferibile alla pregressa neoplasia della cervice"



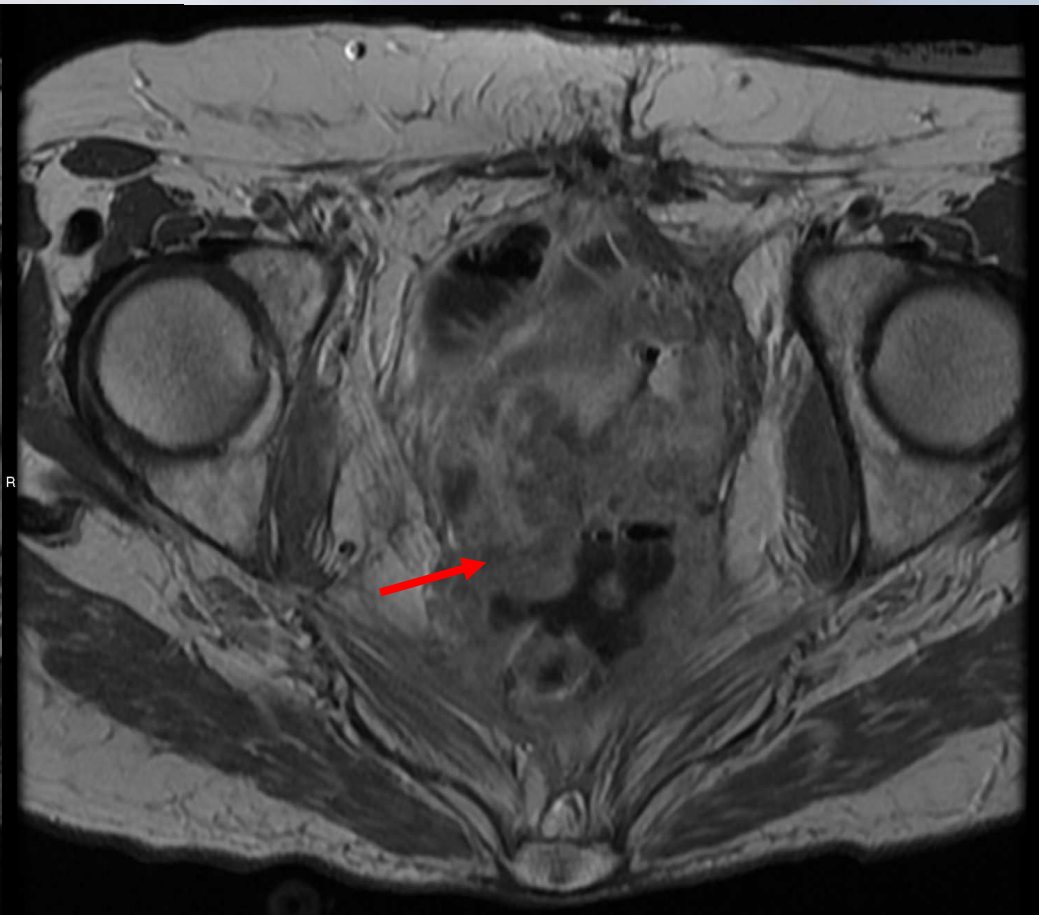
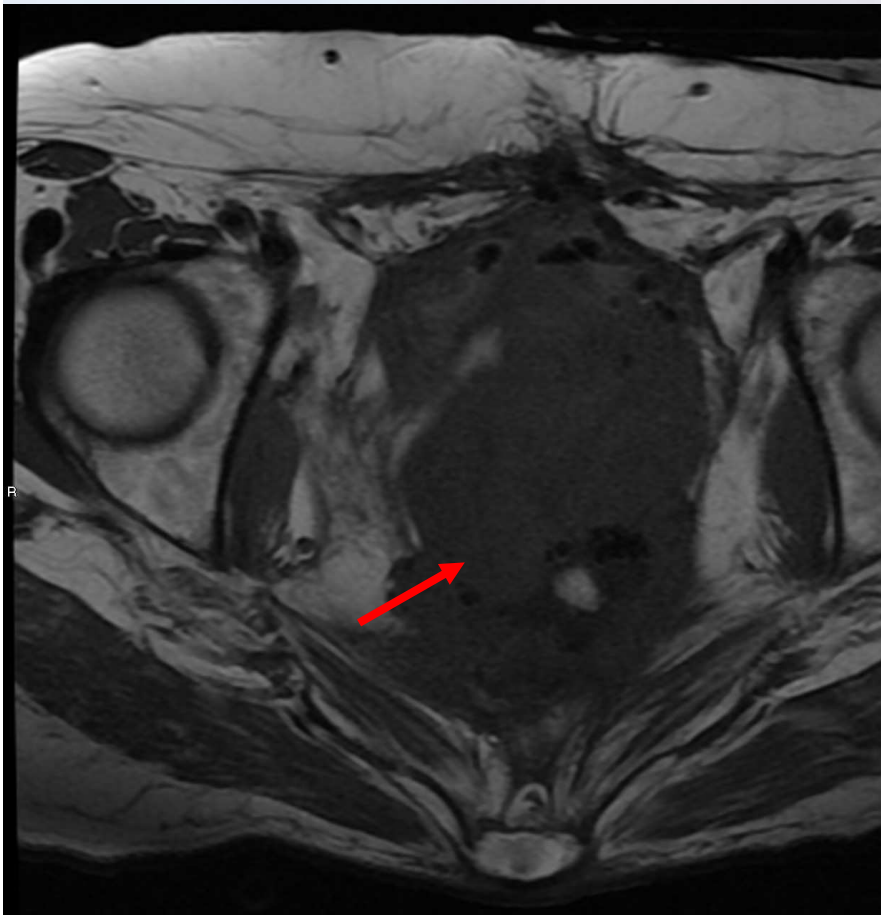
*Trattamento delle patologie neoplastiche avanzate della pelvi : Malattia non resecabile*

Trattamenti palliativi

V.D. ♀ 54 anni

T1 AX SMDC

T1 AX MDC





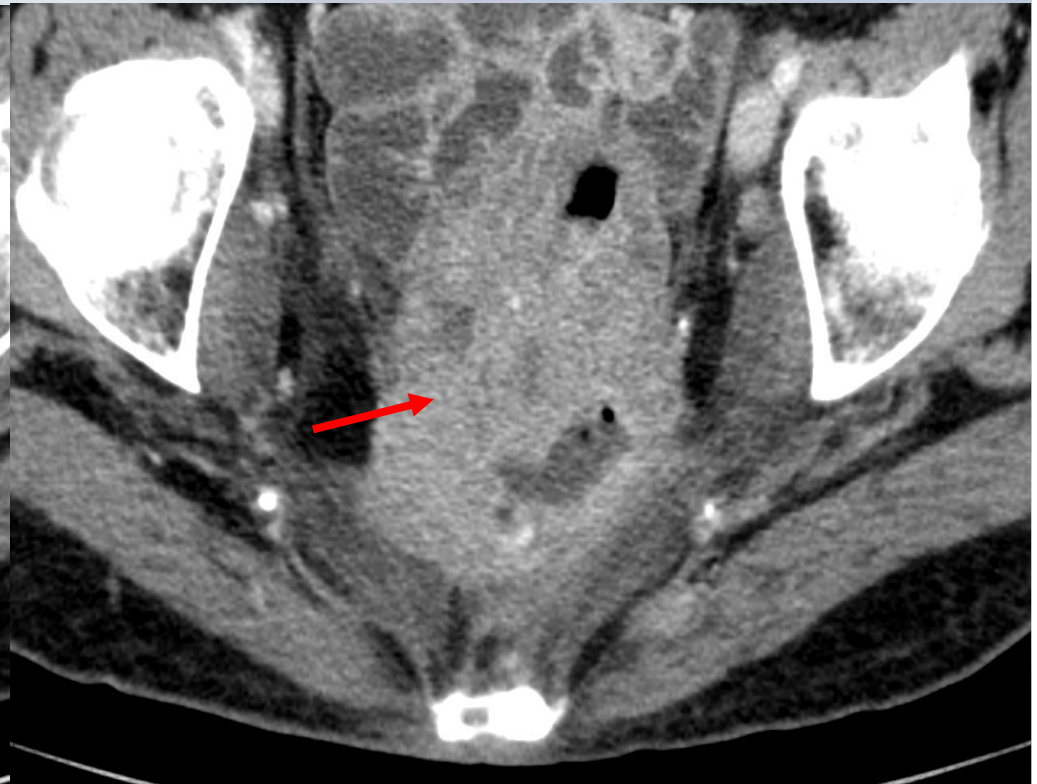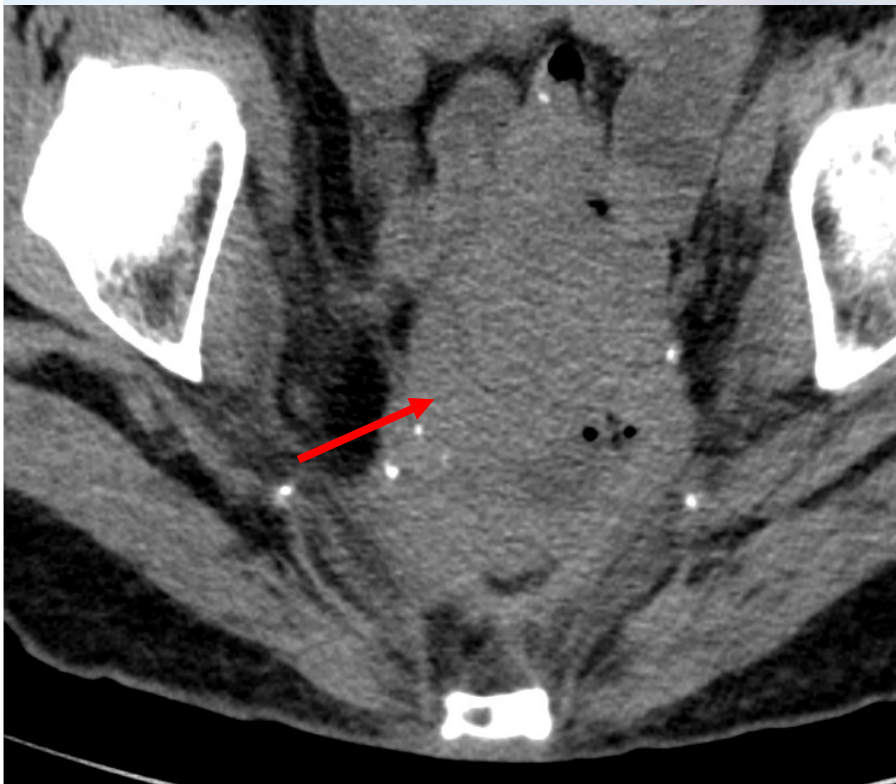
*Trattamento delle patologie neoplastiche avanzate della pelvi : Malattia non resecabile*

Trattamenti palliativi

V.D. ♀ 54 anni

TC SMDC

TC MDC

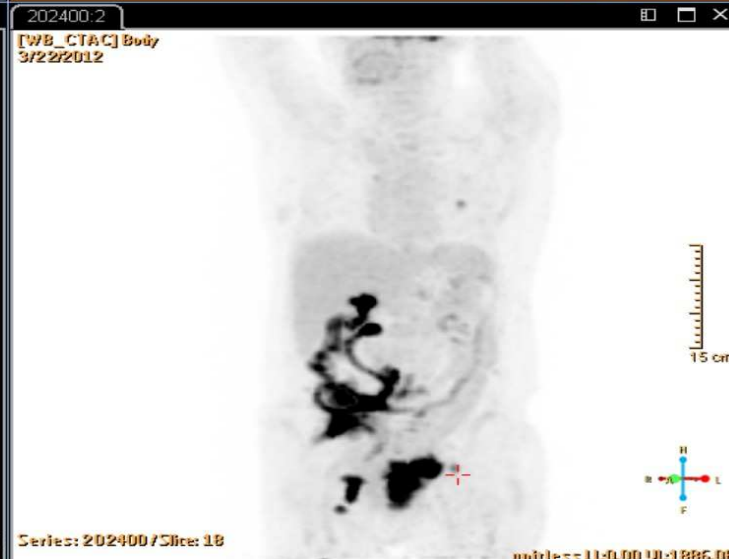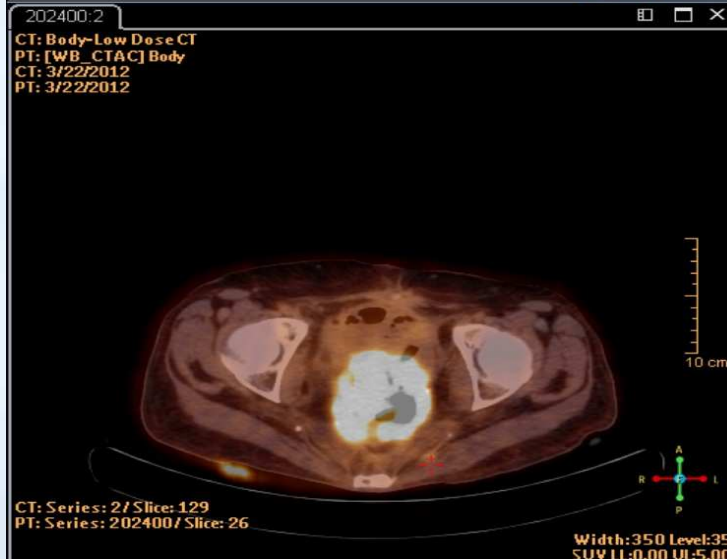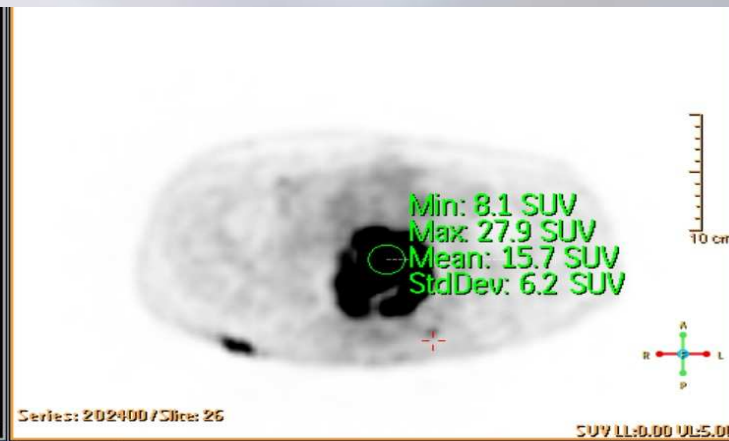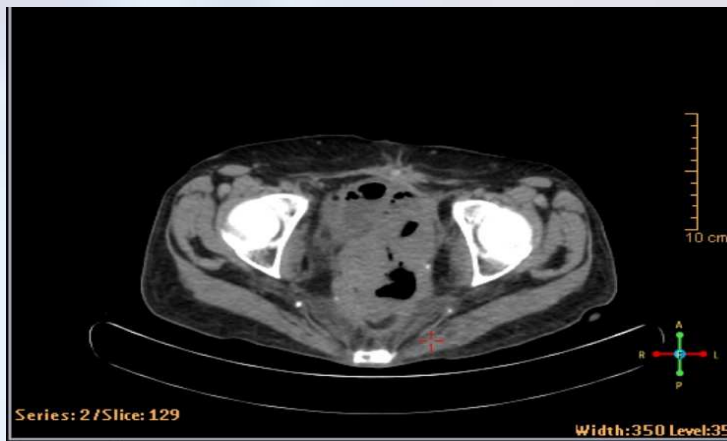




# Trattamento delle patologie neoplastiche avanzate della pelvi : Malattia non resecabile

Trattamenti palliativi

V.D. ♀ 54 anni





*Trattamento delle patologie neoplastiche avanzate della pelvi : Malattia non resecabile*

Trattamenti palliativi

V.D. ♀ 54 anni

- **Valutazione multidisciplinare:** alla luce del netto miglioramento del PS, della risoluzione del quadro infettivo/inflammatorio locale, della normalizzazione della funzionalità renale grazie alla presenza delle nefrostomie si opta per ulteriore linea terapeutica con Cisplatino e 5-Fluorouracile, attualmente in corso e ben tollerato. Alla ristadiatura dopo 6 cicli sostanziale stazionarietà di malattia.
- La paziente ha ripreso a lavorare.



## *Trattamento delle patologie neoplastiche avanzate della pelvi : Malattia non resecabile*

Trattamenti palliativi

V.D. ♀ 54 anni

- Mantenere o ripristinare la canalizzazione intestinale:
  1. Stent intestinali
  2. Confezione e gestione delle stomie
- Confezione e gestione delle nefrostomie/urostomie
- Gestione del linfedema arti inferiori
  
- Chemioterapia
- Radioterapia
- Terapia del dolore
- Supporto psico-oncologico



## Trattamento delle patologie neoplastiche avanzate della pelvi : Malattia non resecabile

Trattamenti palliativi

V.D. ♀ 54 anni

### Materiale Inviato

- |   |                                |                                  |
|---|--------------------------------|----------------------------------|
| 1. moncone colico                       | 2. ileo                        | 3. fascia pre-sacrale posteriore |
| 4. tessuto radice mesenterica inferiore | 5. porzione di moncone rettale | 6. tessuto pelvico               |

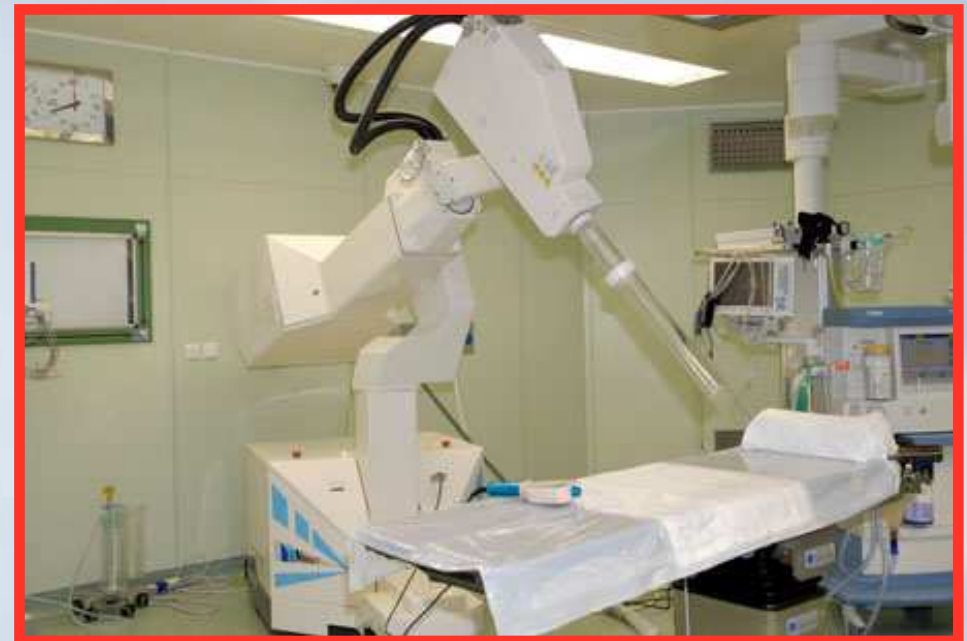### Diagnosi Istologica

1-2-3-5-6) Parete colica (1) e (5) e intestinale (2) e tessuto fibroadiposo (3) e (6) con infiltrazione adenocarcinomatosa riferibile alla neoplasia cervicale precedentemente diagnosticata (cfr BD2007-001768)  
Caratterizzazione fenotipica: /CDX2 -/ER +  
4) Tessuto fibroadiposo con modesti infiltrati flogistici cronici

Nell'ambito della palliazione pelvica, la scelta terapeutica può consistere in chemioterapia o trattamento chemioradiante, in interventi di derivazione viscerale oppure in chirurgia di eviscerazione pelvica, più o meno accompagnata da radioterapia intra-operatoria (IORT).

### LA IORT

prevede la somministrazione durante il tempo operatorio di una dose singola elevata di radiazioni al tumore residuo o alle aree ad elevato rischio di recidiva.

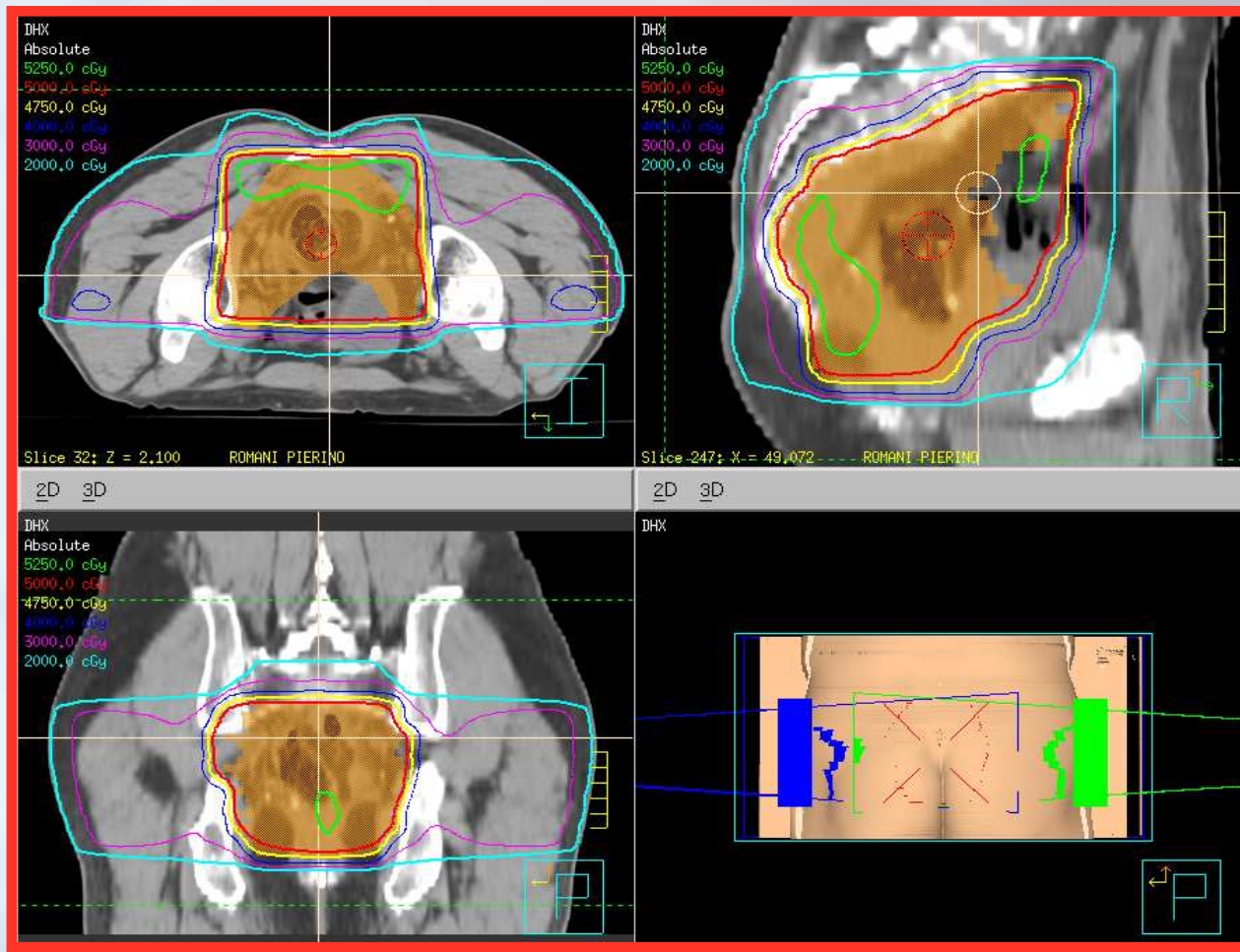




# Trattamento delle patologie neoplastiche avanzate della pelvi : Malattia non resecabile

Trattamenti palliativi

V.D. ♀ 54 anni

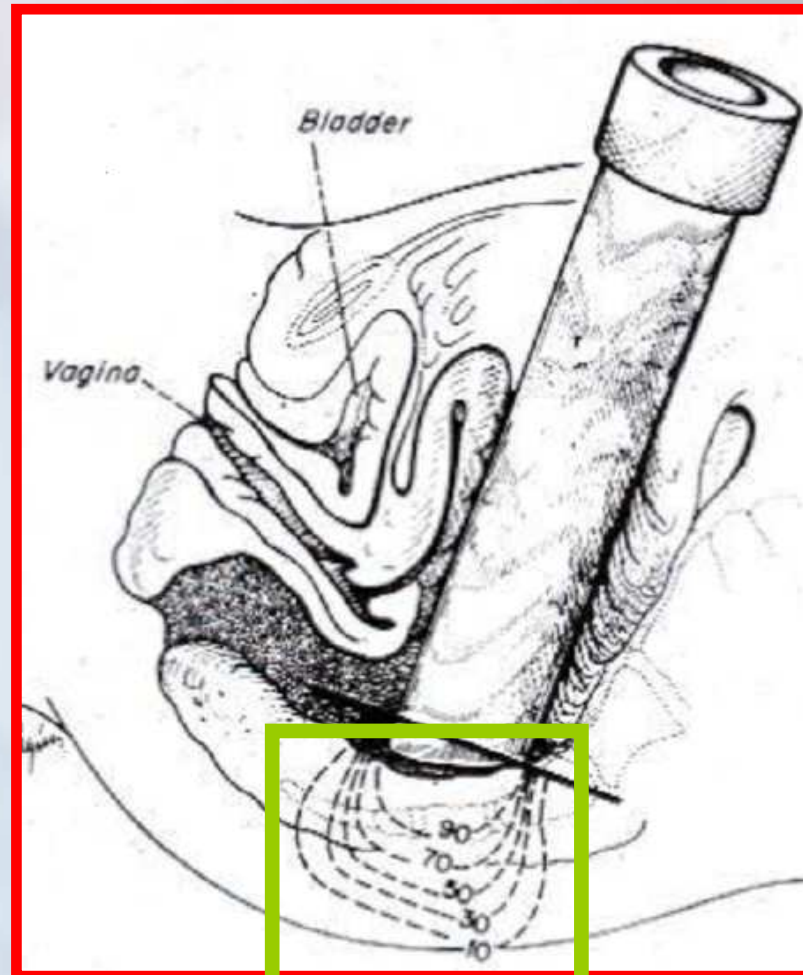
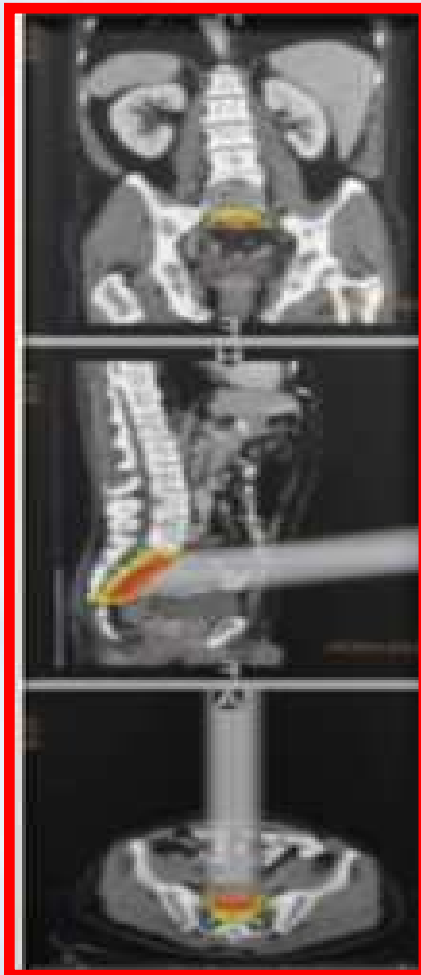



*Trattamento delle patologie neoplastiche avanzate della pelvi : Malattia non resecabile*

Trattamenti palliativi

V.D. ♀ 54 anni





*Malattia non resecabile*

## **CASO CLINICO N.7**



## *Trattamento delle patologie neoplastiche avanzate della pelvi : Malattia non resecabile*

Trattamenti palliativi

C.A. ♀ 62 anni

- Settembre 2006 emicolectomia dx per adenocarcinoma pT1N0(0/7)M0 (polipo cancerizzato, successivo allargamento negativo per residui di malattia)→Fup
- Giugno 2009 QUART Dx per carcinoma duttale infiltrante pT1N1(mi)M0 ER 94%, PR 3%, MIB 52%, Neu 0. Successiva chemio-radio e ormonoterapia adiuvanti.
- Maggio 2011 per rialzo del CEA (7.1) esegue ristadiazione: sospetta M+ epatica e lesione esofitica parete gastrica all'eco e EGDS possibile GIST. Colonscopia negativa.
- **Chirurgia diagnostica** a luglio 2011: gastrectomia totale e metastasectomia epatica. EI: adenocarcinoma colico sull'anastomosi ileocolica infiltrante la parete gastrica e metastasi epatica. KRASwt
- Settembre 2011 alla TC post-operatoria nodularità epatiche e polmonari, aumento volumetrico annesso sn



*Trattamento delle patologie neoplastiche avanzate  
della pelvi : Malattia non resecabile*

Trattamenti palliativi

C.A. ♀ 62 anni

- Ottobre 2011 inizia **chemioterapia** di I linea con FOLFOX + Bevacizumab
- Alle successive rivalutazioni:
  - Stazionarietà epatica
  - Risposta polmonare (residuano 2 lesioni)
  - Risposta annesso sn



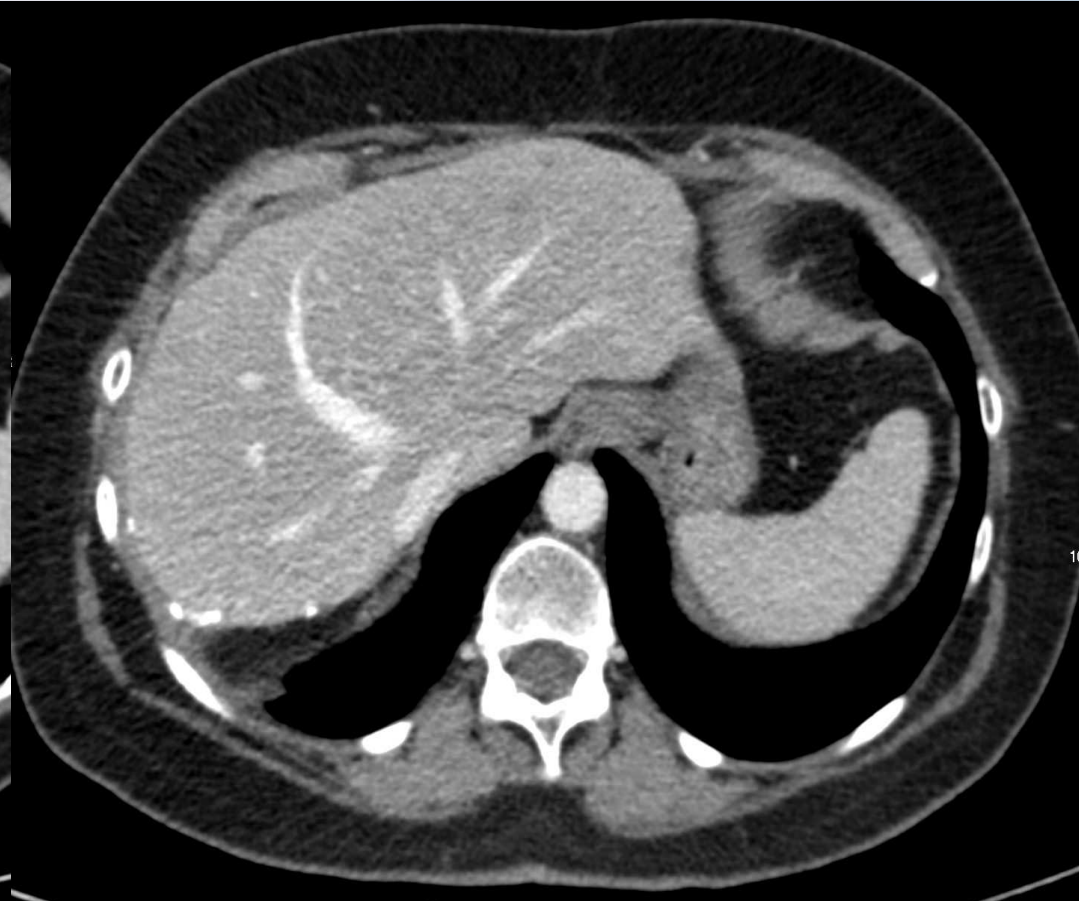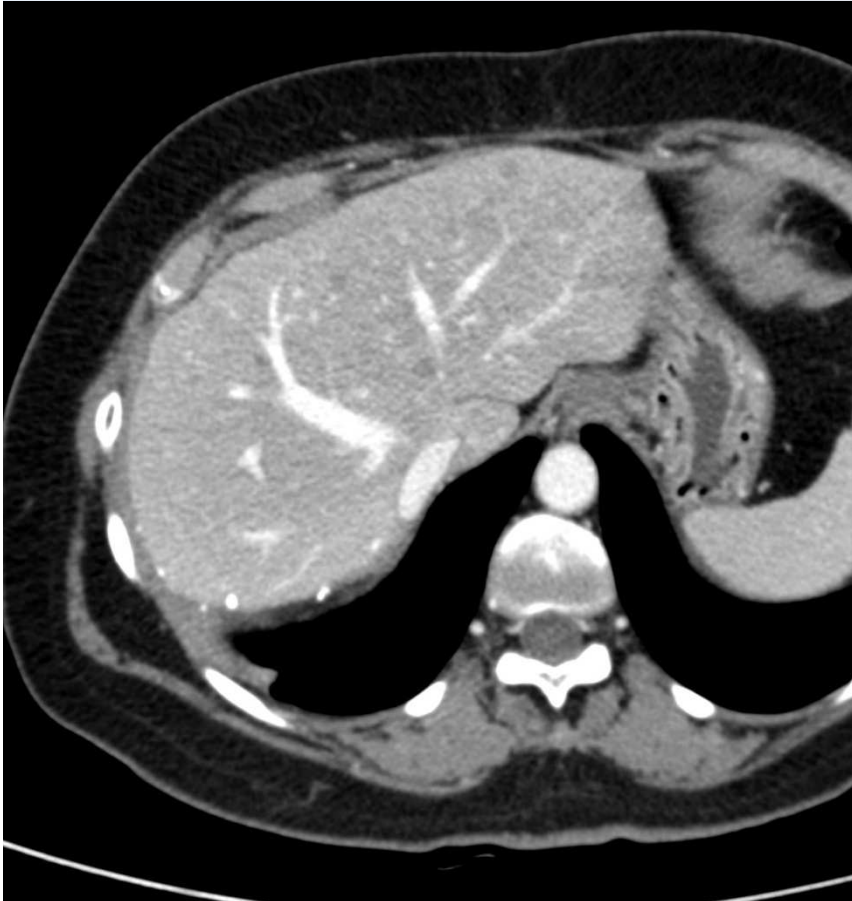*Trattamento delle patologie neoplastiche avanzate della pelvi : Malattia non resecabile*

Trattamenti palliativi

C.A. ♀ 62 anni

**Pre-trattamento**

**Post-trattamento**





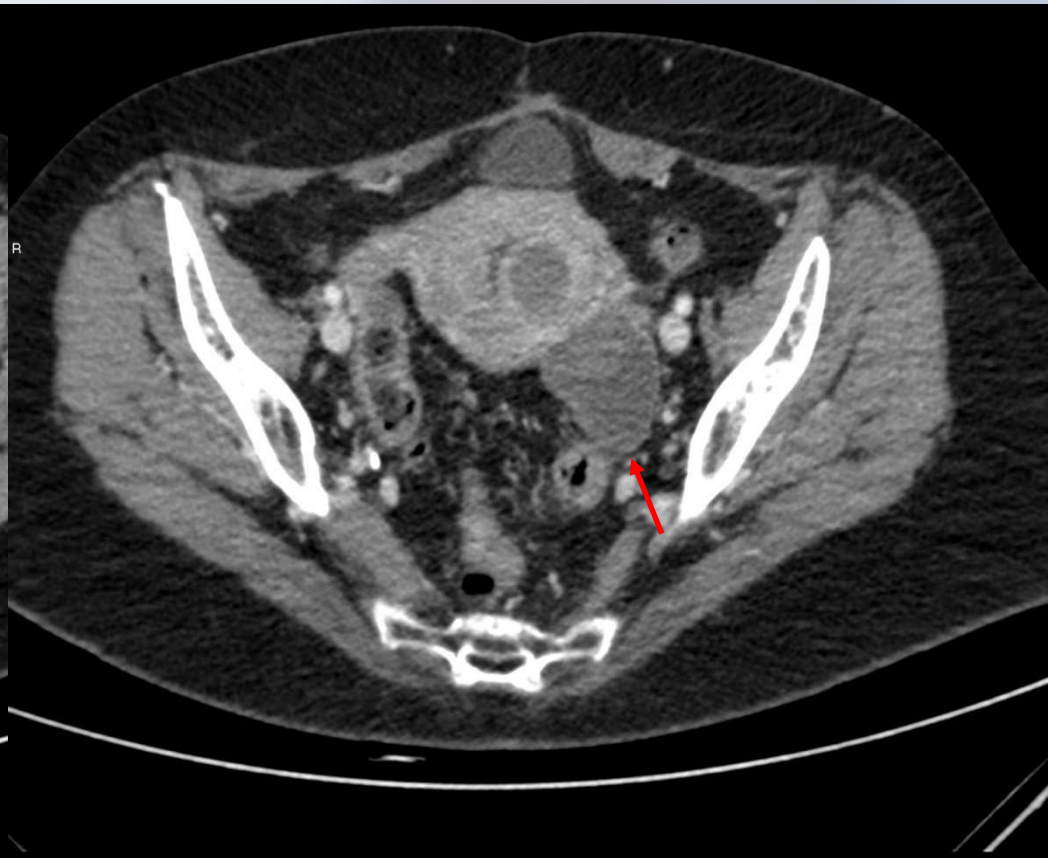
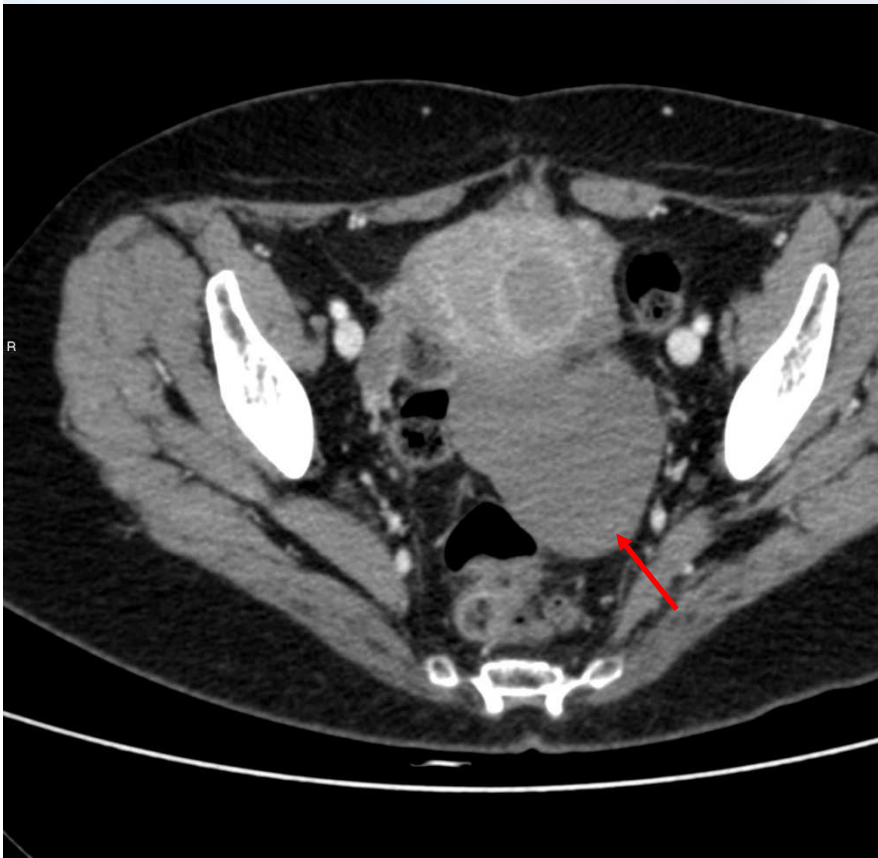
*Trattamento delle patologie neoplastiche avanzate della pelvi : Malattia non resecabile*

Trattamenti palliativi

C.A. ♀ 62 anni

**Pre-trattamento**

**Post-trattamento**



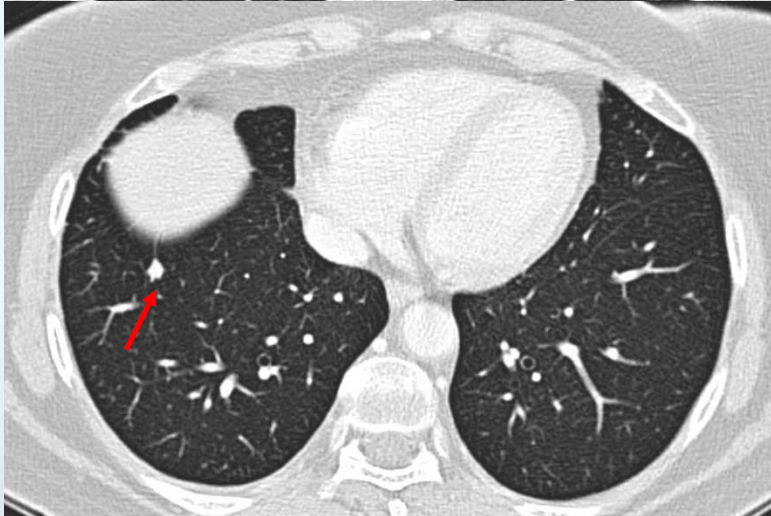
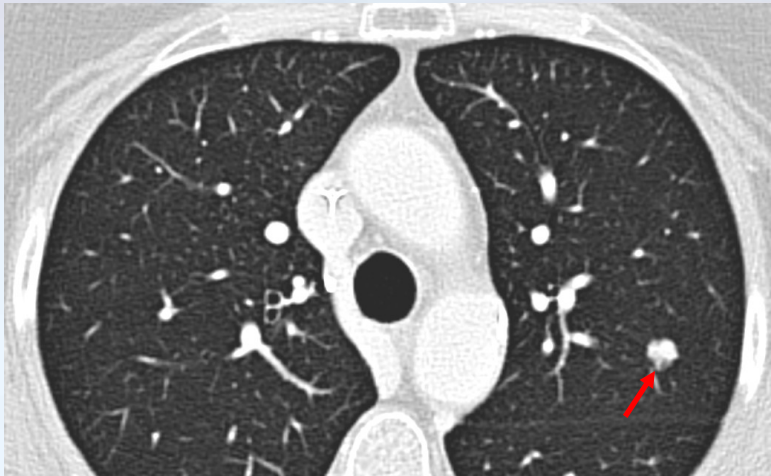


*Trattamento delle patologie neoplastiche avanzate della pelvi : Malattia non resecabile*

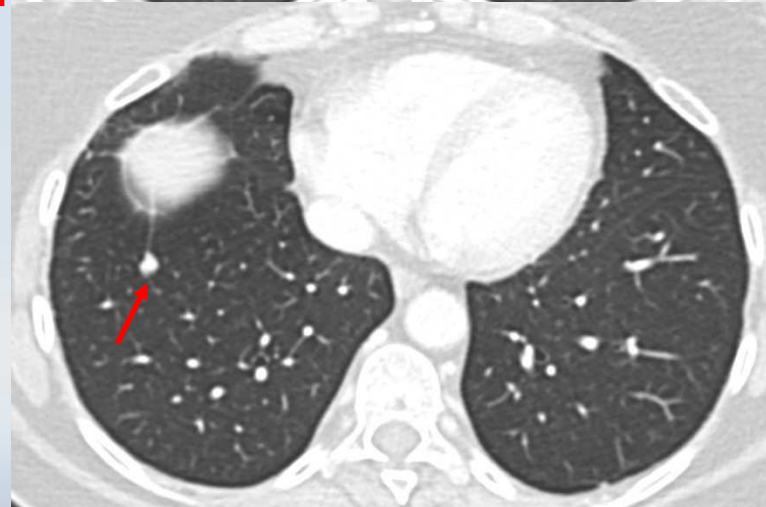
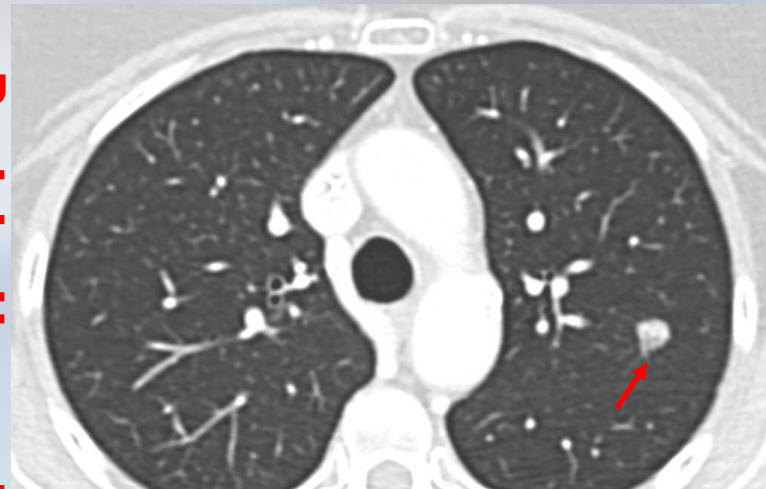Trattamenti palliativi

C.A. ♀ 62 anni

Pre-trattamento



Post-trattamento





*Trattamento delle patologie neoplastiche avanzate  
della pelvi : Malattia non resecabile*

Trattamenti palliativi

C.A. ♀ 62 anni

- **Valutazione multidisciplinare:** si opta per RT stereotassica su lesioni polmonari.
- A seguire intervento chirurgico (pausa di 6 settimane) dell'espanso annessiale sn a scopo diagnostico e cito-riduttivo.
- Eventuale eco-epatica intra-operatoria.



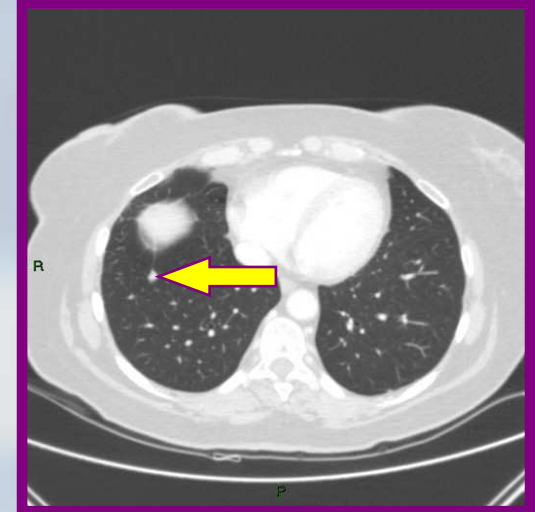
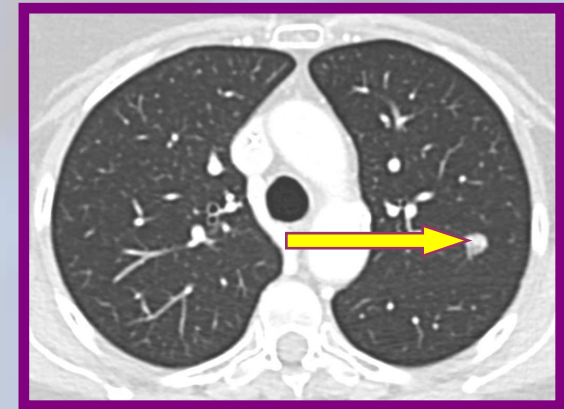
## Trattamento delle patologie neoplastiche avanzate della pelvi : Malattia non resecabile

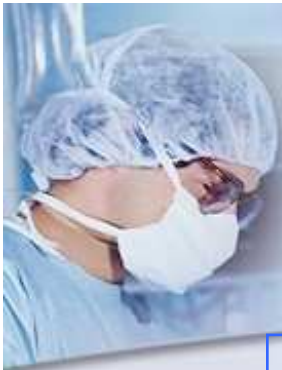Trattamenti palliativi

C.A. ♀ 62 anni

### ■ Stereotassi:

- Tecnica utilizzata per il trattamento di lesioni individuate attraverso metodi stereotassici che, avvalendosi delle 3 coordinate spaziali (X,Y,Z) consente di erogare una dose elevata di radiazioni al tumore con un numero esiguo di frazioni.
- Una migliore definizione del GTV-CTV, una migliore riproducibilità del set up ed una riduzione dell'organ motion, consentono di ridurre il volume polmonare irradiato (il polmone è l'organo critico dose limitante)
- La definizione del GTV-CTV del polmone è resa complessa dal fatto che il target è mobile.



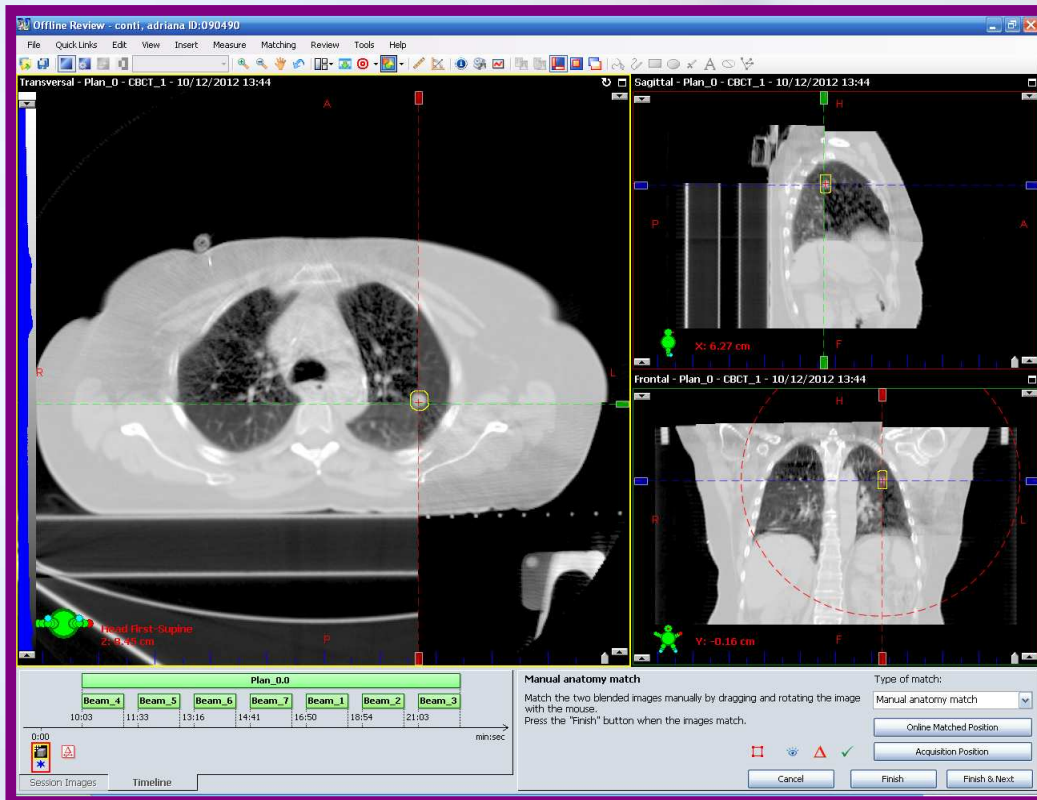

## Trattamento delle patologie neoplastiche avanzate della pelvi : Malattia non resecabile

Trattamenti palliativi

C.A. ♀ 62 anni

- Cone Beam TC (CB-CT): L'introduzione dell'IGRT e la disponibilità di nuove tecnologie di imaging on-line hanno permesso di migliorare i trattamenti radioterapici e rendere attuabili i trattamenti con ipofrazionamento spinto in singola dose.



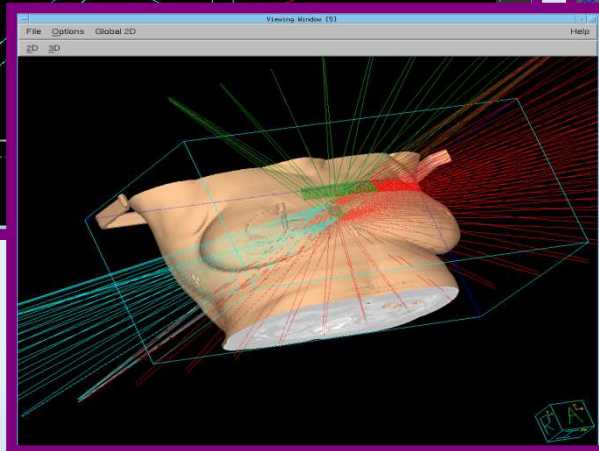
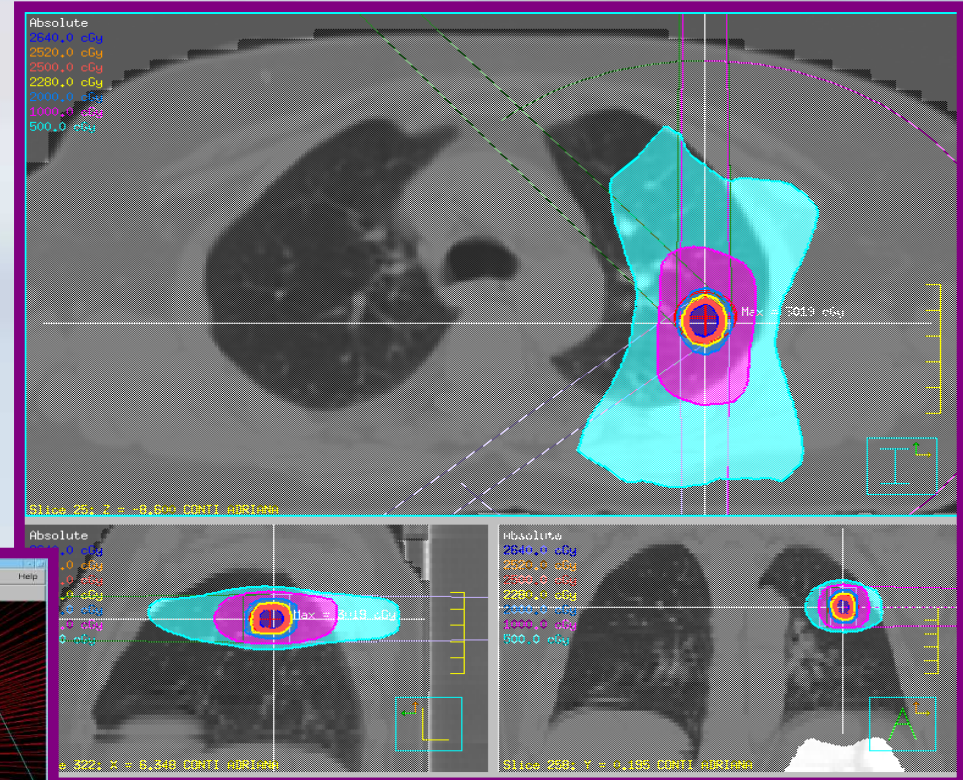
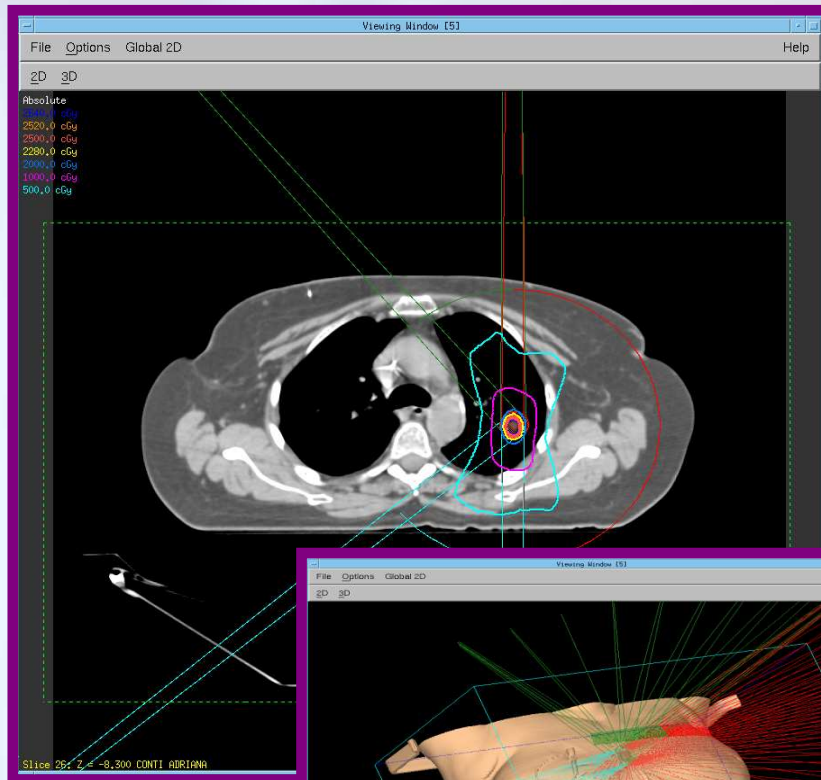
La CB-CT è una metodica che prevede l'acquisizione di una TC a bassa risoluzione del distretto anatomico d'interesse che permette, mediante il matching con la TC di centraggio, di confrontare accuratamente nelle tre dimensioni dello spazio le diverse strutture anatomiche ed apportare in tempo reale eventuali correzioni



# Trattamento delle patologie neoplastiche avanzate della pelvi : Malattia non resecabile

Trattamenti palliativi

C.A. ♀ 62 anni





*Trattamento delle patologie neoplastiche avanzate della pelvi : Malattia non resecabile*

Trattamenti palliativi

C.A. ♀ 62 anni

- Gestione multidisciplinare per strategia integrata di terapie loco-regionali e sistemiche.
- Attenta valutazione della risposta in corso di terapia con farmaci antiangiogenetici.
  - Criteri RECIST non più sufficienti (Overall Attenuation, Tumor-Liver Interface, Peripheral Rim of Enhancement)
  - Integrazione con parametri clinici, biochimici (CEA), FDG-PET/CT, DCE-MRI

De Bruyne S et al. BJC 2012

*La collaborazione tra Specialisti è essenziale per una valutazione adeguata del paziente oncologico ciò al fine di formulare un efficace programma terapeutico multimodale che porti alla guarigione o a migliorare la qualità della vita*



*Grazie per l'attenzione*

***AUGURI DI BUON NATALE!!***