

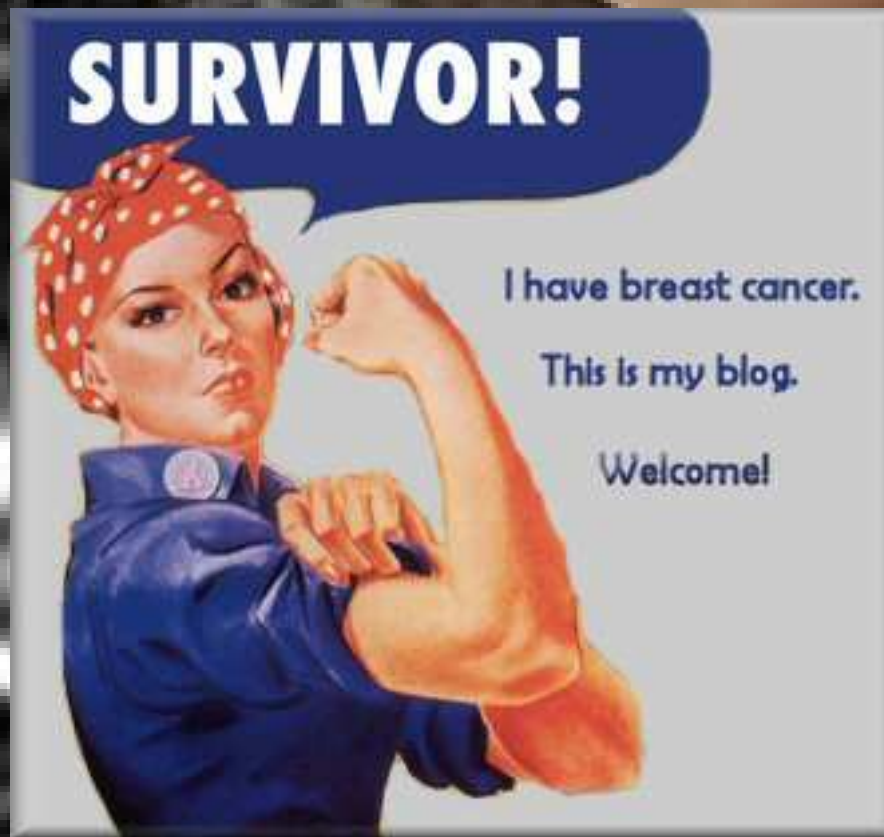


AZIENDA OSPEDALIERO-UNIVERSITARIA SANT'ANNA  
CLINICA DI CHIRURGIA PLASTICA RICOSTRUTTIVA  
*Direttore: Prof. Carlo Riberti*

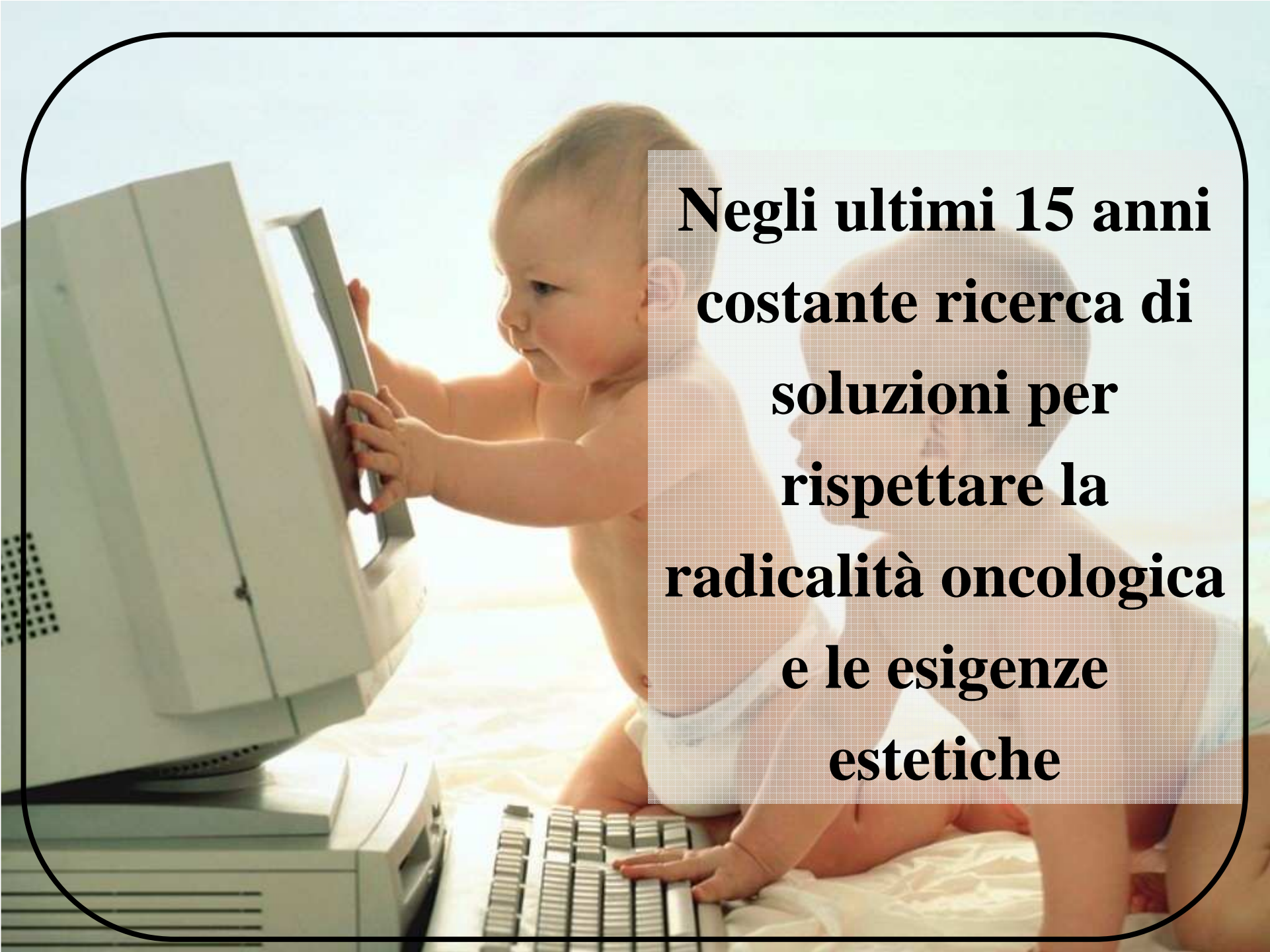


# Principi di Chirurgia Plastica

La ricostruzione mammaria:  
linee guida



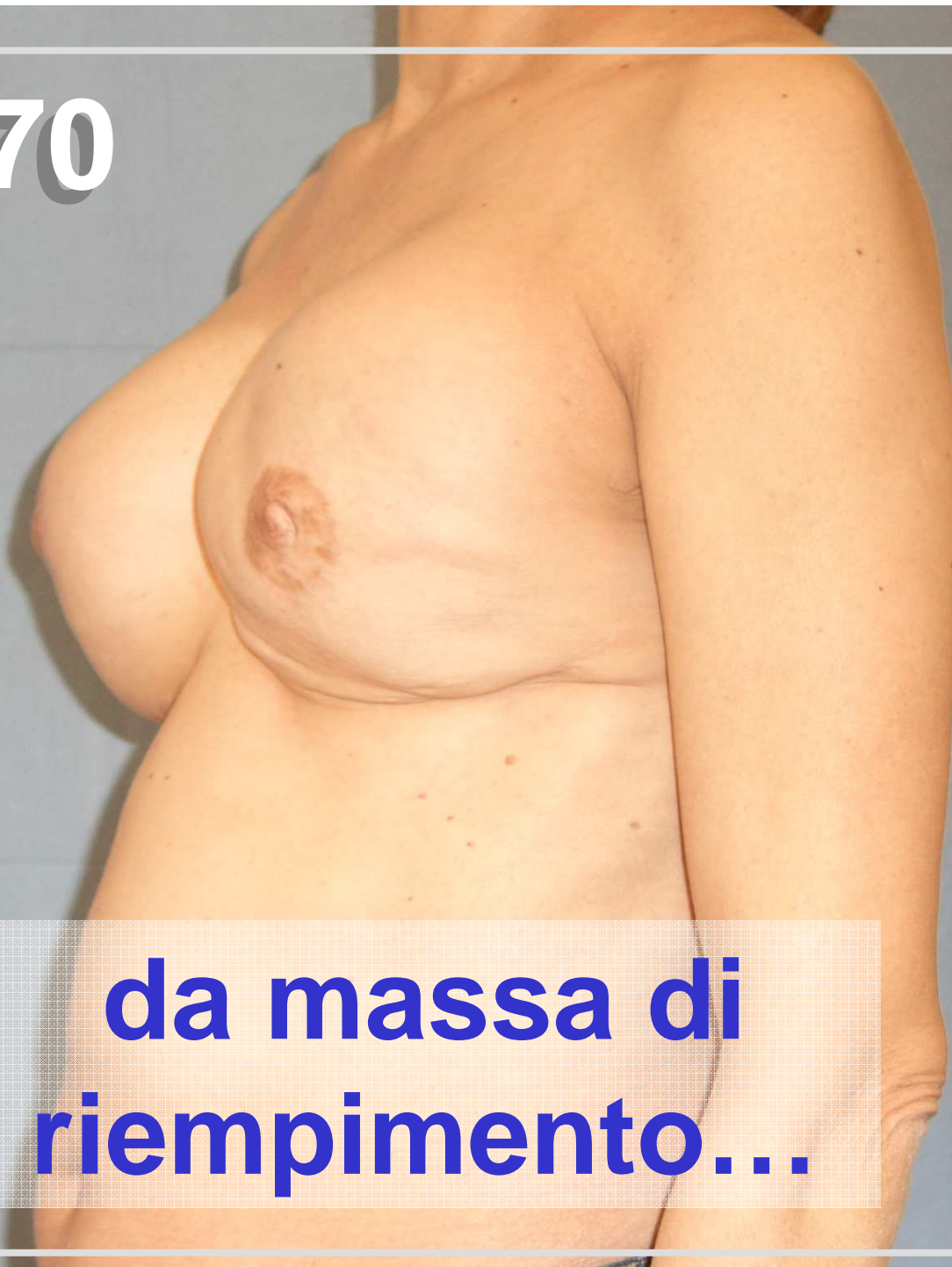**Offrire alle donne mastectomizzate la possibilità di una ricostruzione rappresenta il ritorno della donna alla “normalità”**

A photograph of a baby sitting on a bed, interacting with a vintage computer monitor and keyboard. The baby is wearing a white diaper and is looking at the monitor. The scene is brightly lit, possibly by sunlight from a window. The image is framed by a black border with rounded corners.

**Negli ultimi 15 anni  
costante ricerca di  
soluzioni per  
rispettare la  
radicalità oncologica  
e le esigenze  
estetiche**

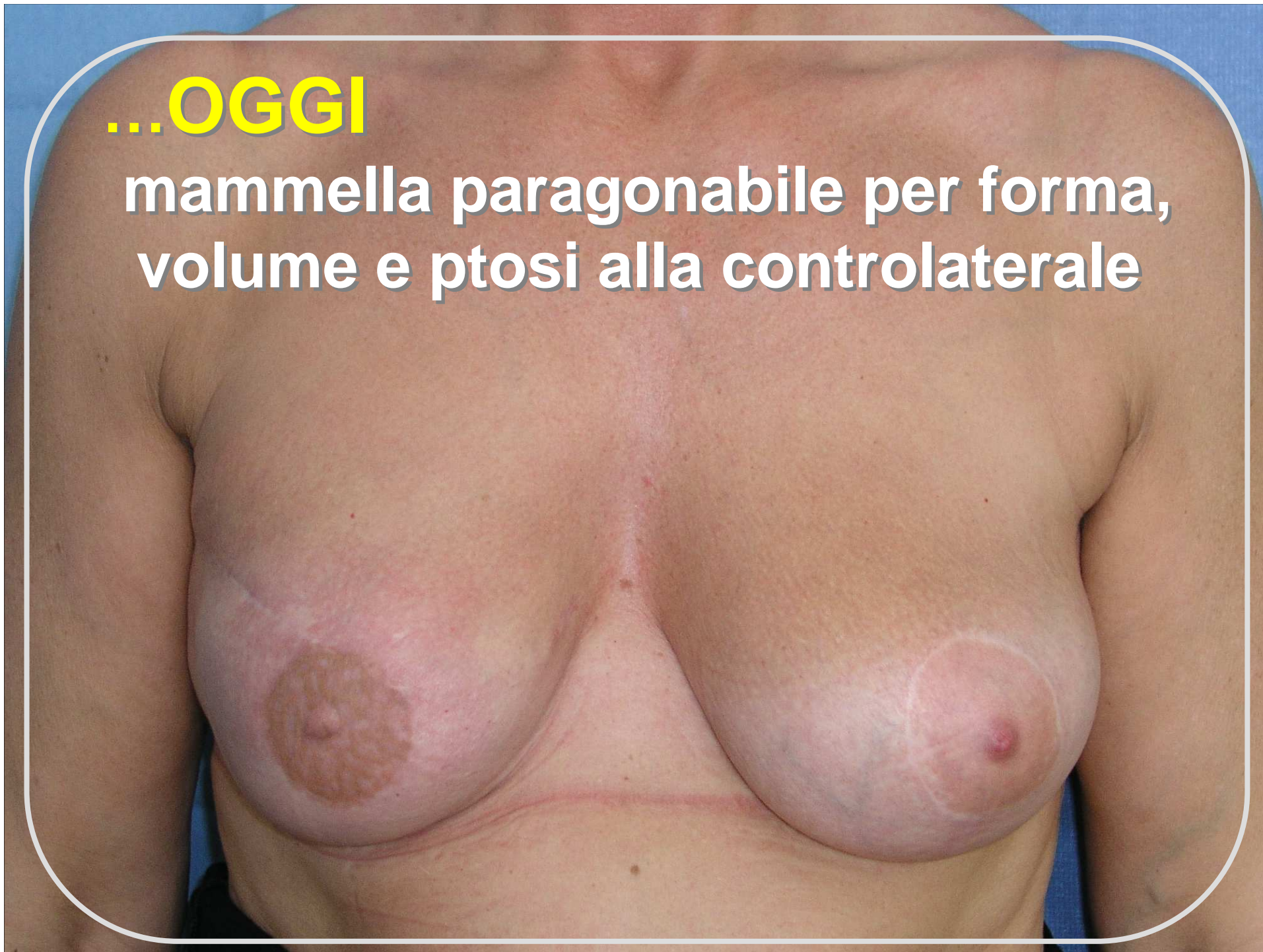**anni '70**

**da massa di  
riempimento...**



**...OGGI**

**mammella paragonabile per forma,  
volume e ptosi alla controlaterale**

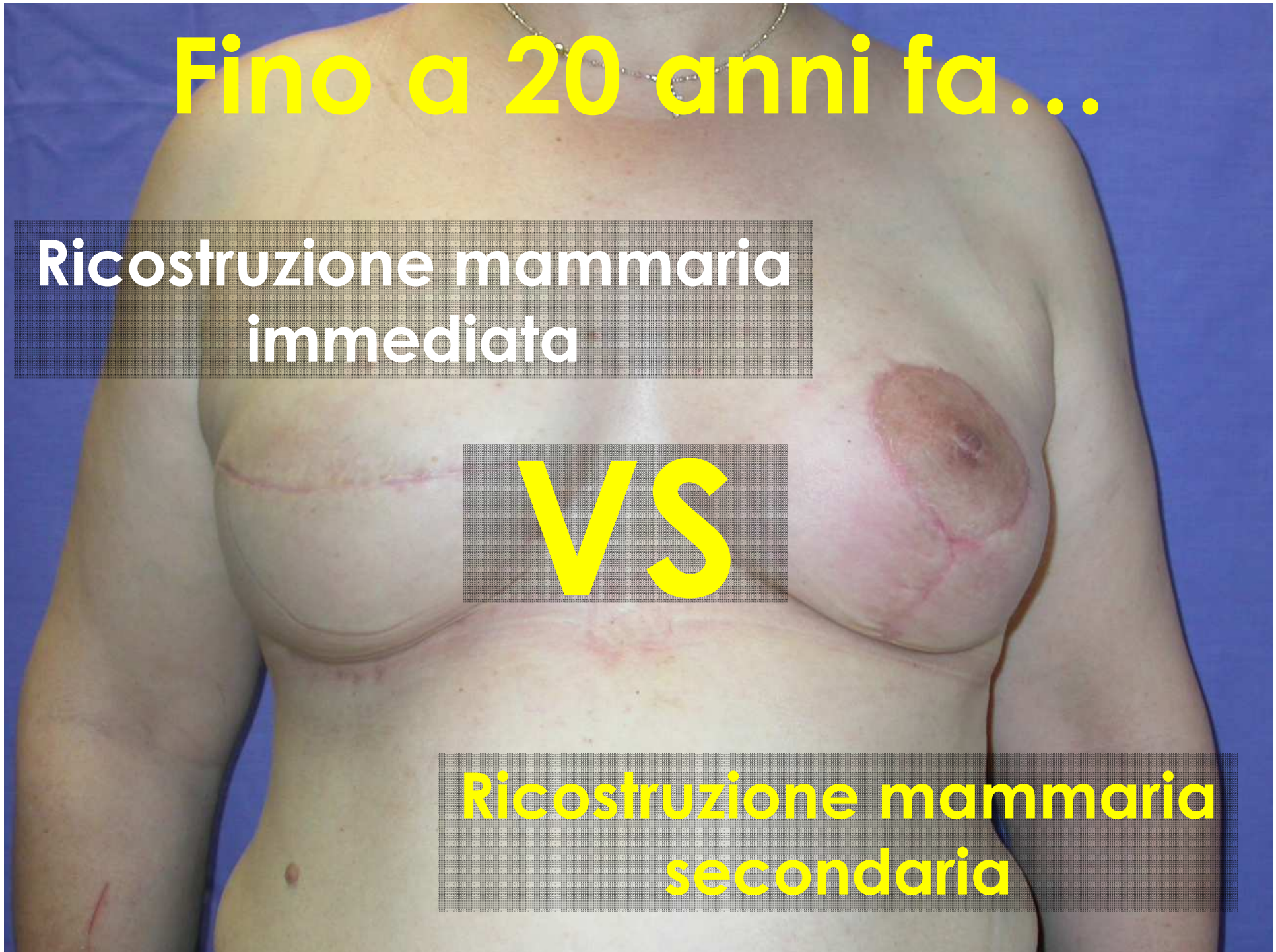

**Fino a 20 anni fa...**

**Ricostruzione mammaria  
immediata**

**VS**

**Ricostruzione mammaria  
secondaria**

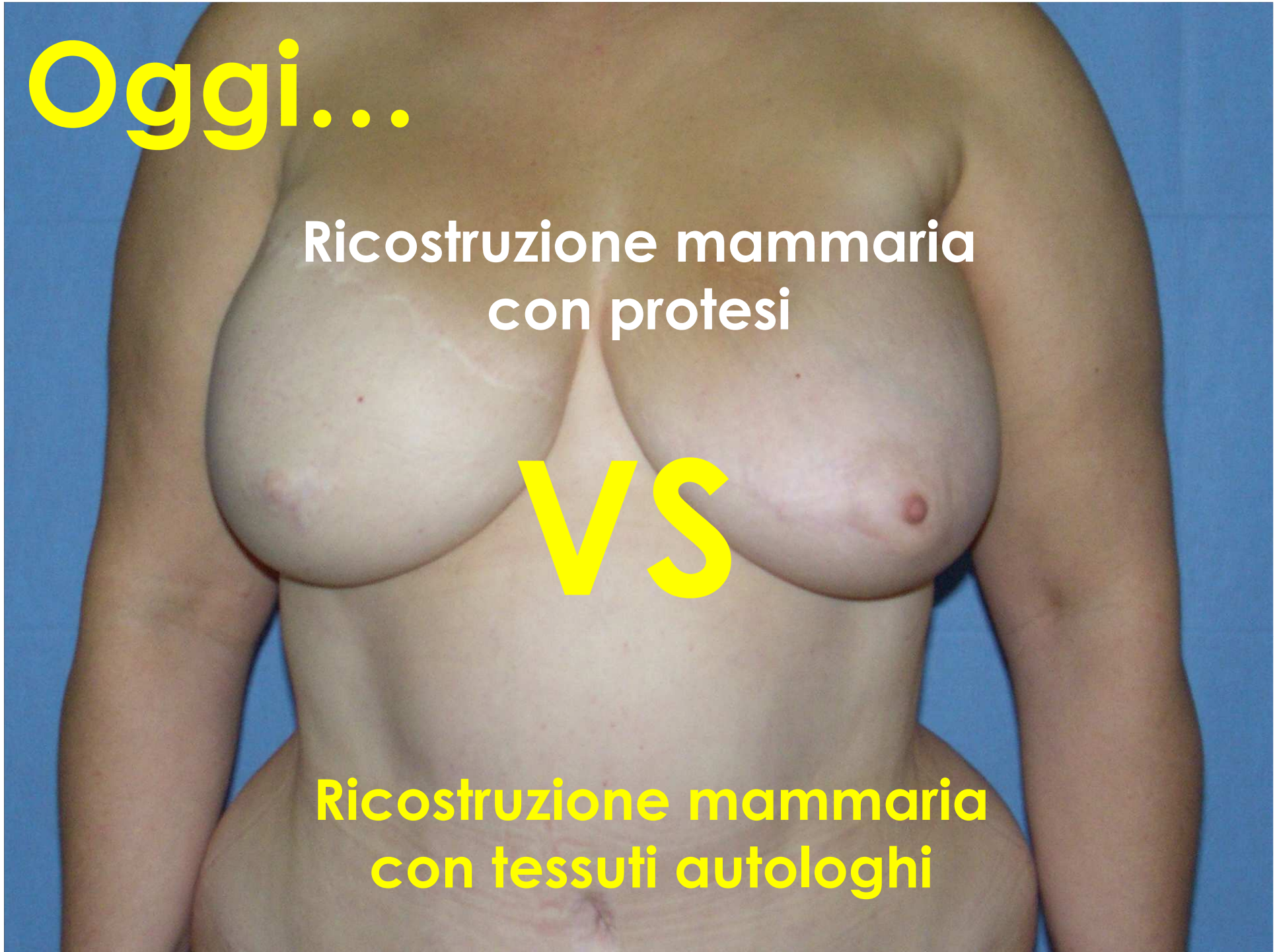

**Oggi...**

**Ricostruzione mammaria  
con protesi**

**VS**

**Ricostruzione mammaria  
con tessuti autologhi**





*The Company of Undertakers*

*Bearth, Sable, an Urinal proper, between 12 Quack-Heads of the Second & 12 Cane Heads Or, Conful-  
tant. On a Chief, Februle, Ermine, One Compleat Doctor ifuant, cheekie Sustaining in his  
Right Hand a Baton of the Second. On his Dexter & sinister sides two Demi-Do ctors, ifuant  
of the second, & two Cane Heads ifuant of the third; The first having One Eye conchant, to-  
wards the Dexter Side of the Escudocheon; the Second Faced per pale proper & Gulas, Guardent. —  
With this Motto*

*Et Plurima Mortis Imago .*

A Chief' hath an ash & a blackish & a brownish Protrusion, bordered from the forehead in a third of the way to the Crown in a 99th part, or the Chief in the forehead should  
be a Mountain of that only, which the Chief hath perceived the Chief's Face, which is a sign of a Man's health.  
The bearing of Cane in Arms (with a Staff) death import some Cavellous

*Price Six pence*

**Fondamentale è  
la collaborazione  
all'interno di un  
collegio  
multidisciplinare**



**Fisiatra**

**Radioterapista**

**Patologo**

**Psicologo**

**Radiologo**

**Oncologo**

**Chirurgo  
Plastico**

**Chirurgo  
Generale**

# Ricostruzione mammaria

- ✓ Non altera la storia naturale della malattia
- ✓ Non modifica la sopravvivenza
- ✓ Non interferisce con la scoperta di eventuali recidive


# Ricostruzione mammaria



- ✓ Non interferisce con i tempi o con l'esecuzione della CT o RT complementare
- ✓ Non interferisce con il follow-up della paziente

[www.sfandi.org](http://www.sfandi.org)

# *CHI Ricostruire?*



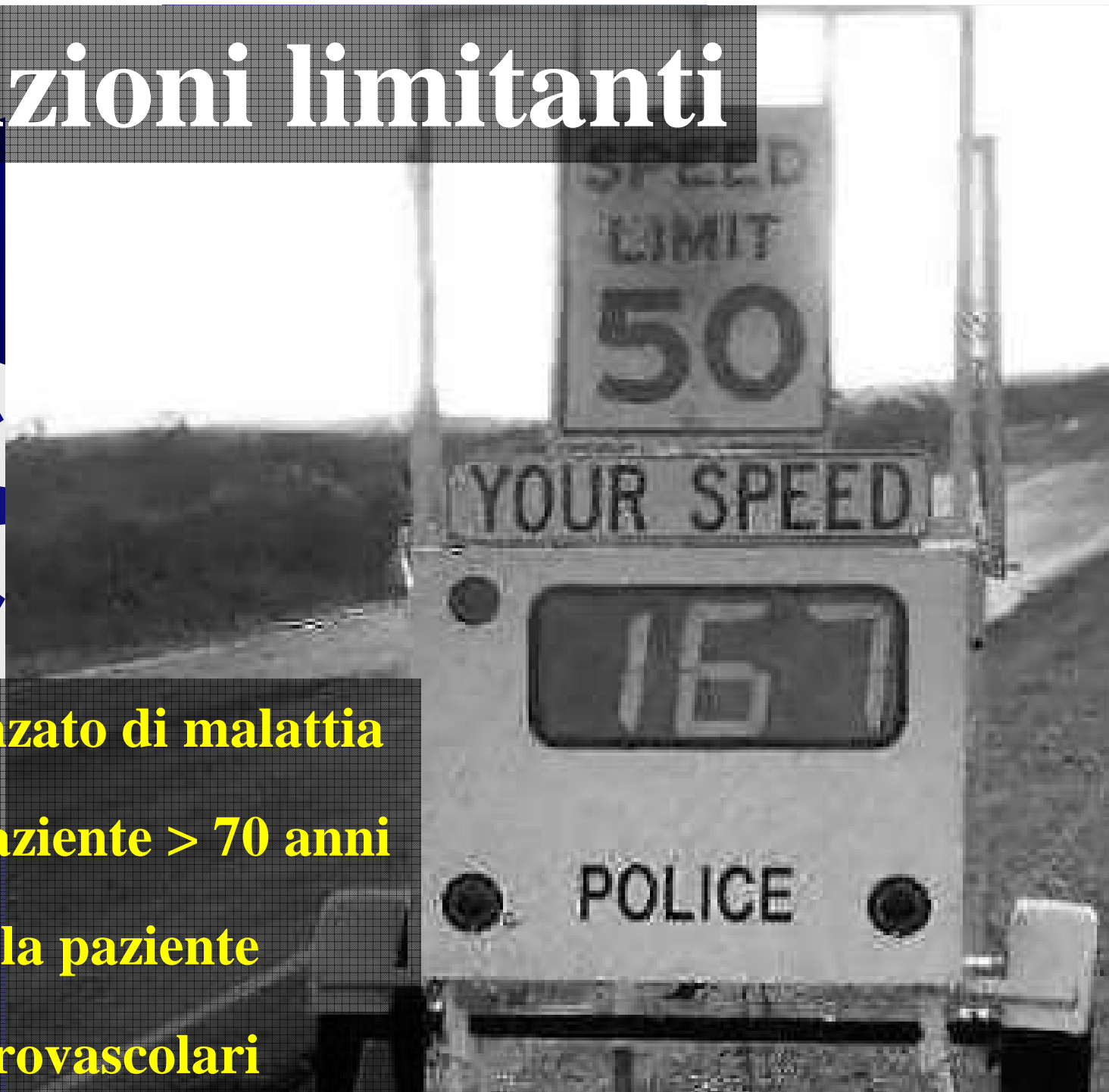

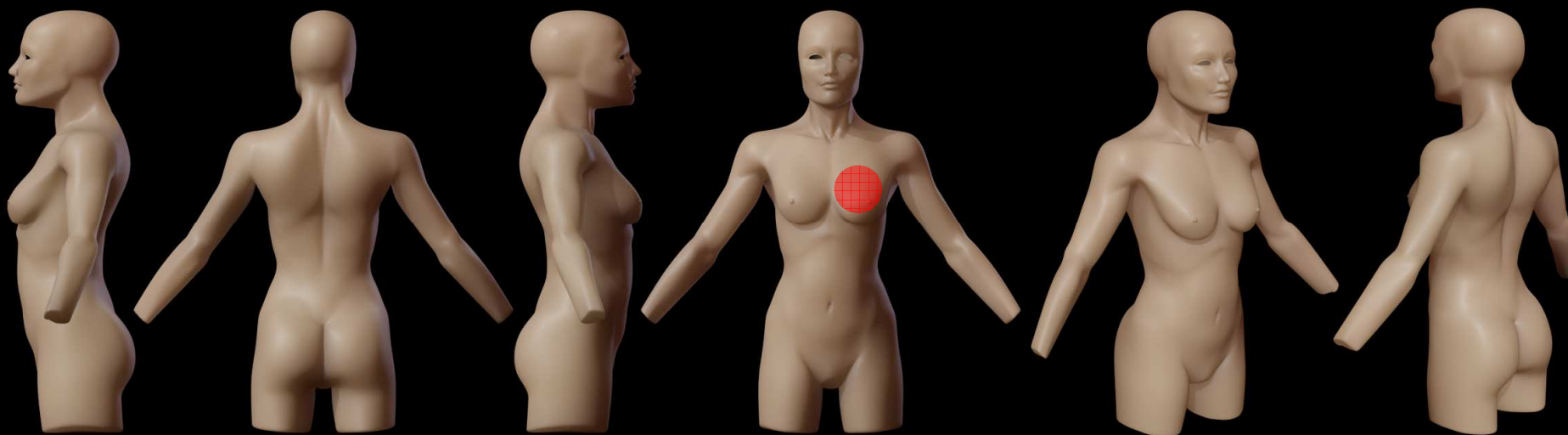
**si devono ricostruire tutte le pazienti  
indipendentemente dallo stadio del  
tumore ?**

**Solo donne con prognosi di  
GUARIGIONE DEFINITIVA?...**

# Condizioni limitanti

- ✓ **Stadio avanzato di malattia**
- ✓ **Età della paziente > 70 anni**
- ✓ **Volontà della paziente**
- ✓ **Diatesi microvascolari**





**Più è avanzato lo stadio del tumore,  
maggiore è l' invasività del gesto  
demolitivo... e quindi di quello  
ricostruttivo**



***QUANDO  
ricostruire?***

**Ricostruzione  
IMMEDIATA**



**Ricostruzione  
SECONDARIA**



# Vantaggi della ricostruzione mammaria immediata/differita

**Psicologico**

Limitazione in termini di  
mutilazione e di disagio sociale

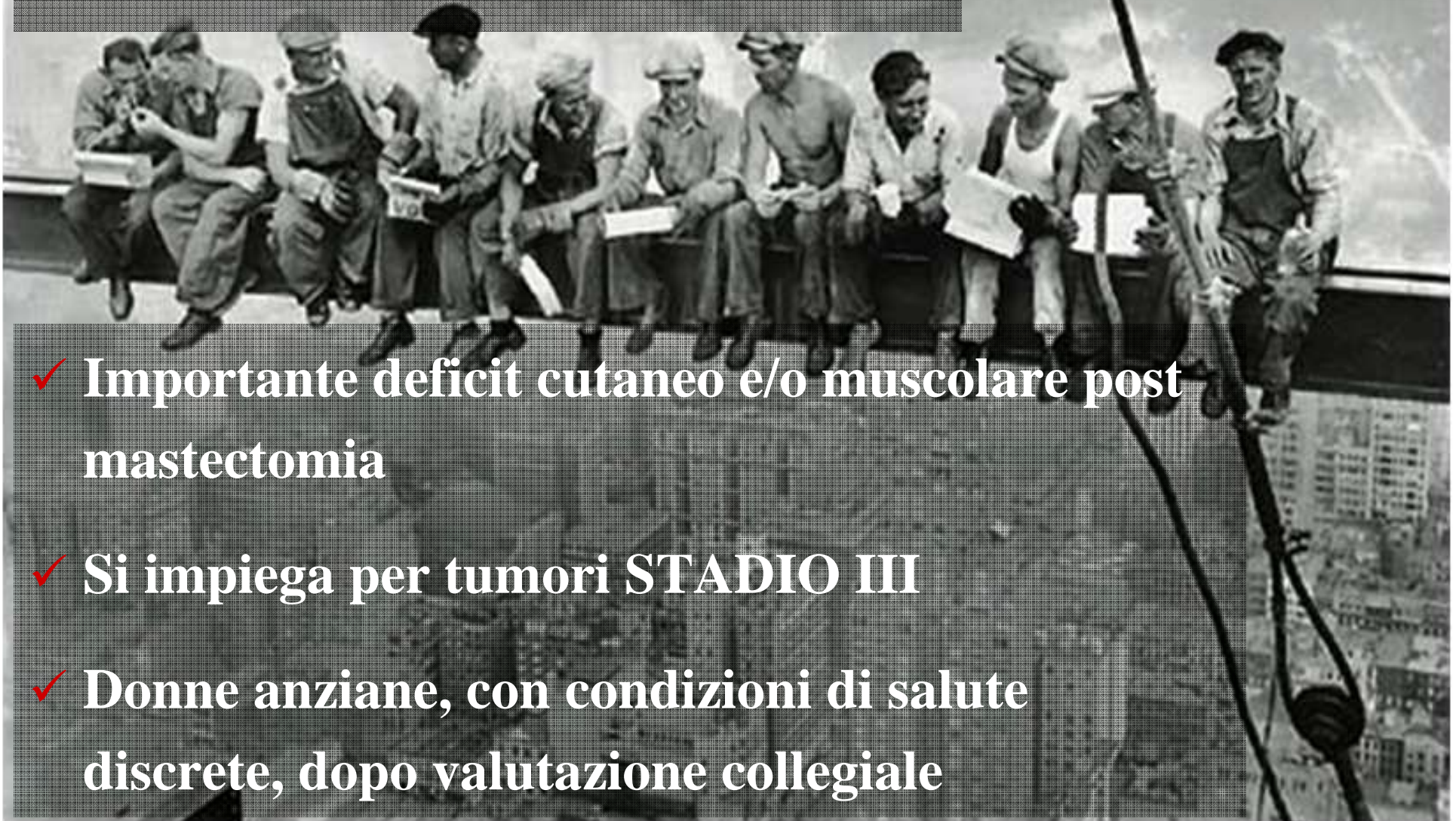**Chirurgico**

Si evita a molte pazienti un  
ulteriore gesto operatorio

**Tecnico**

Il chirurgo plastico è facilitato  
dall'assenza di aderenze nella  
sede della ricostruzione

# ***RICOSTRUZIONE DIFFERITA***



- ✓ **Importante deficit cutaneo e/o muscolare post mastectomia**
- ✓ **Si impiega per tumori STADIO III**
- ✓ **Donne anziane, con condizioni di salute discrete, dopo valutazione collegiale**



SURGERY

*COME  
ricostruire ?*

127257

A young child with blonde hair and glasses is looking at a computer screen. The child is shirtless and wearing a diaper. The background is a plain white wall. The text 'Bisogna valutare:' is written in blue in the upper right corner. A list of four items is overlaid on a dark grid background in the lower right corner.

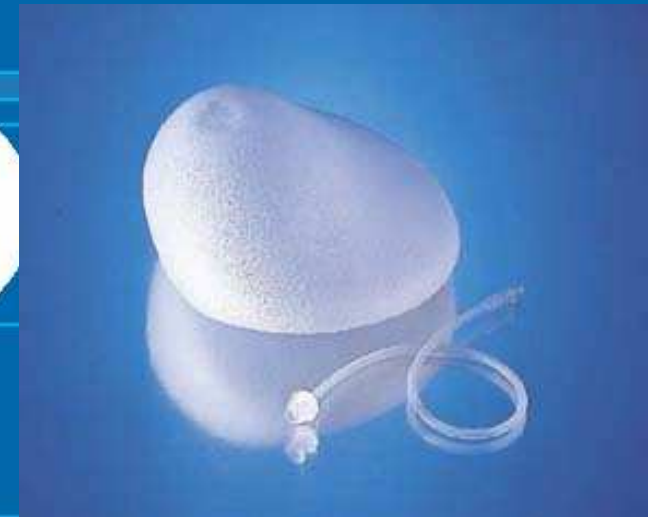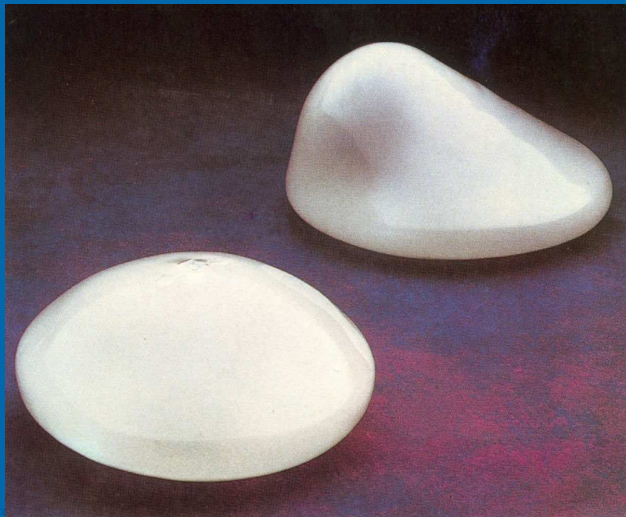
# Bisogna valutare:

- ✓ **L'età e la storia clinica della paziente**
- ✓ **Le caratteristiche della mammella controlaterale**
- ✓ **La qualità e la quantità dei tessuti residui**
- ✓ **Le aspettative della paziente**

# ***OPZIONI RICOSTRUTTIVE:***

- ✓ **Protesi immediata o differita**
- ✓ **Espansore + protesi**
- ✓ **Lembo di Bohmert + protesi**
- ✓ **Lembo di Holmstrom + protesi**
- ✓ **Lembo di m. gran dorsale + protesi**
- ✓ **Lembo di m. retto dell'addome**

# INSERIMENTO PROTESICO



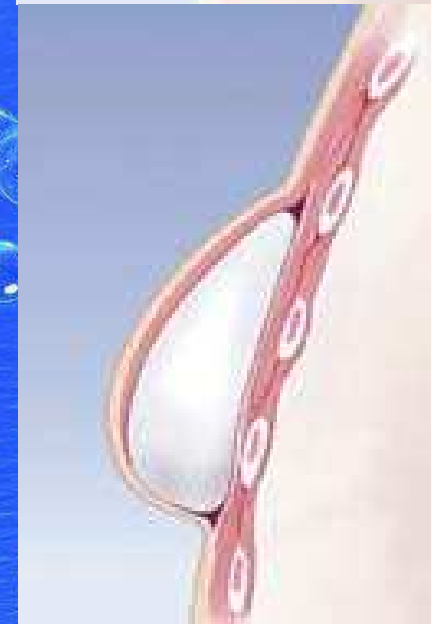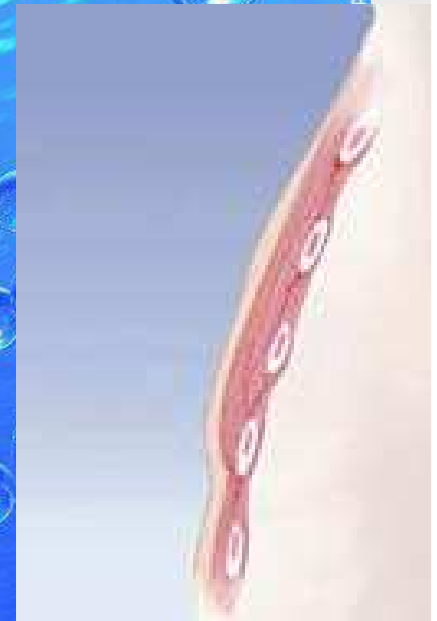Height

## IMMEDIATO / DIFFERITO

# *INSERIMENTO PROTESICO*

## IMMEDIATO

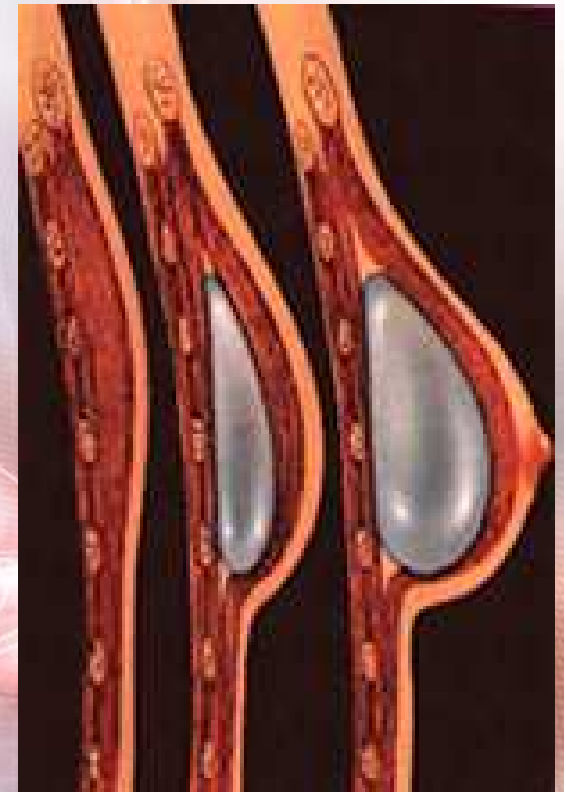- ✓ Inserimento **SUBMUSCOLARE**  
della protesi



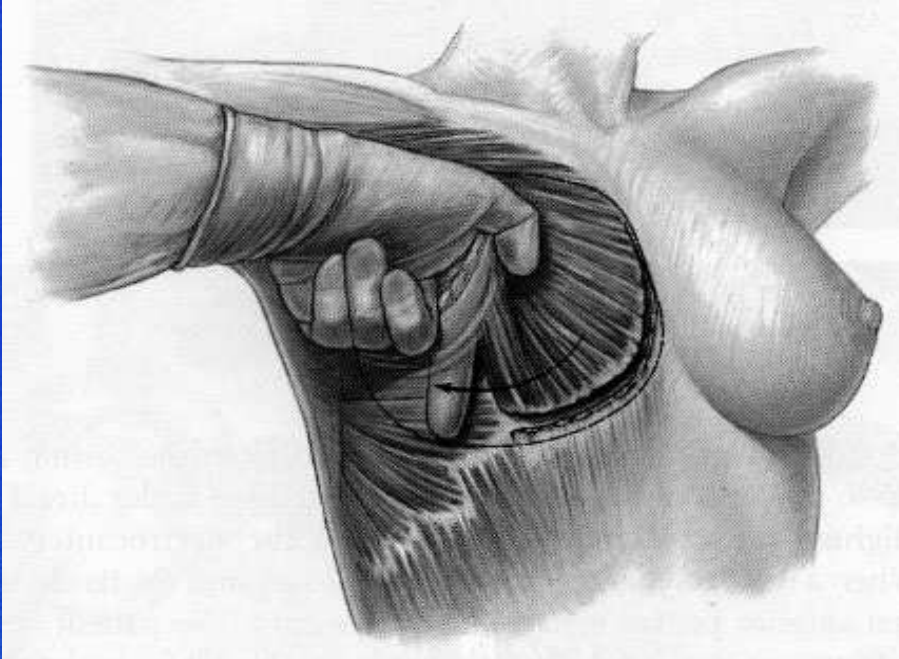
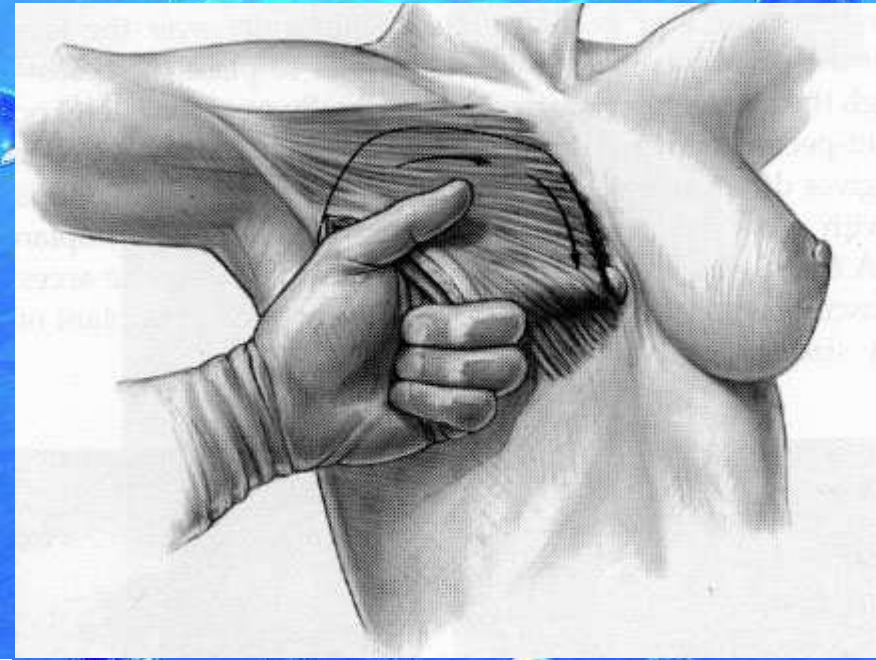
# Espansione



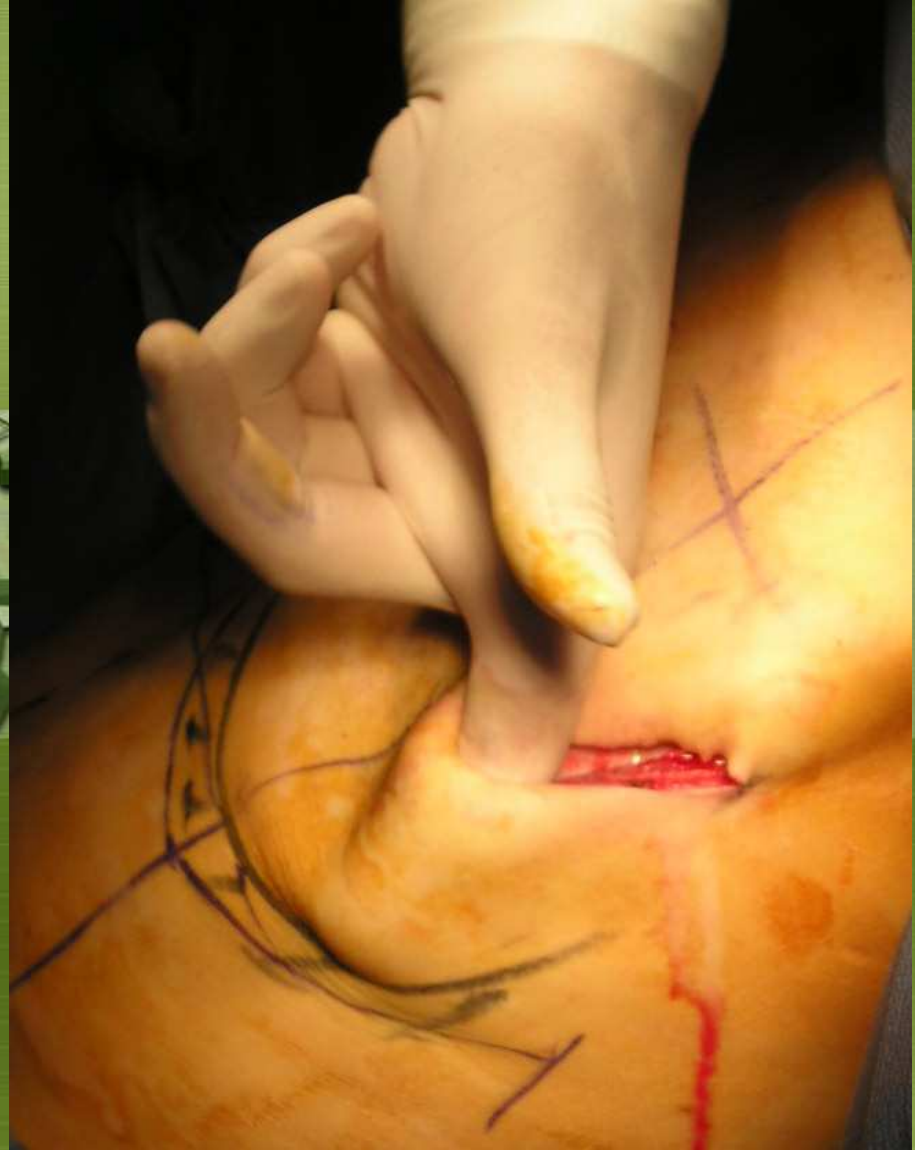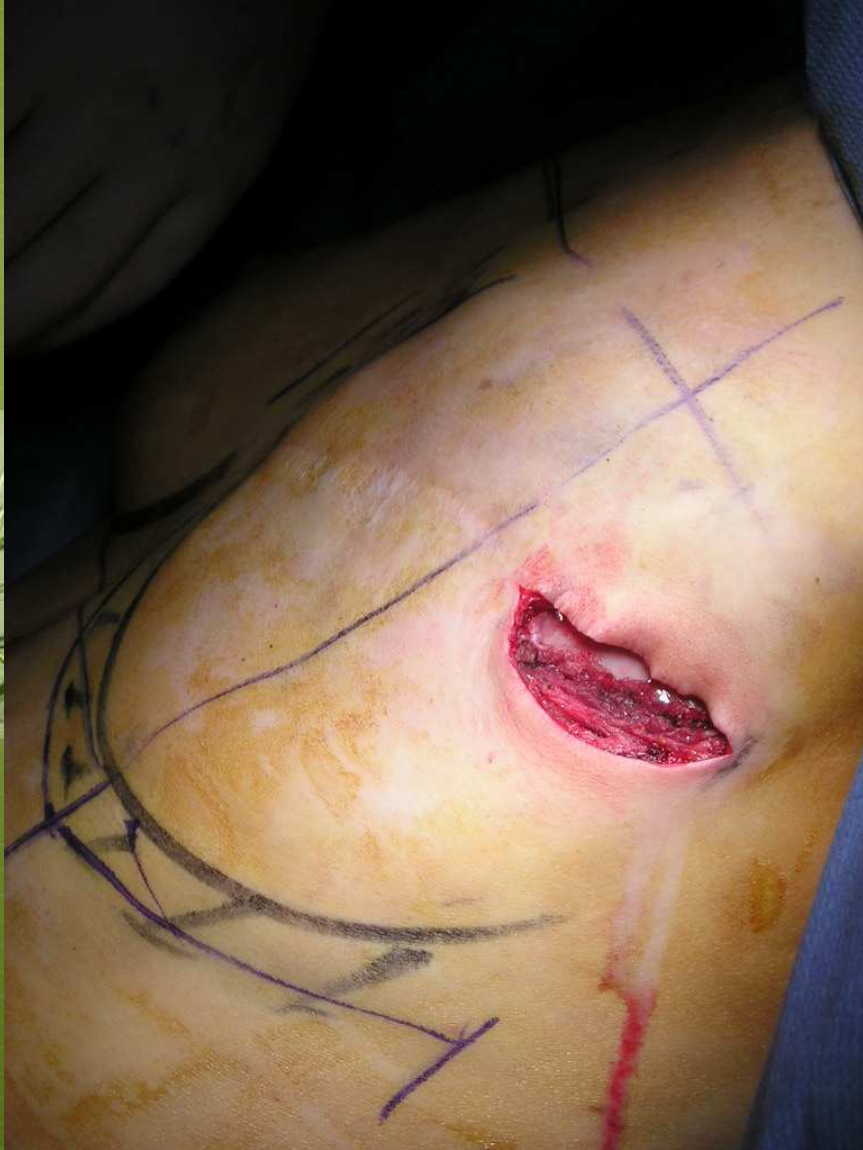si effettua l'espansione della cute residua post mastectomia per poi, a distanza di qualche mese, sostituire l'espansore mammario con la protesi definitiva.

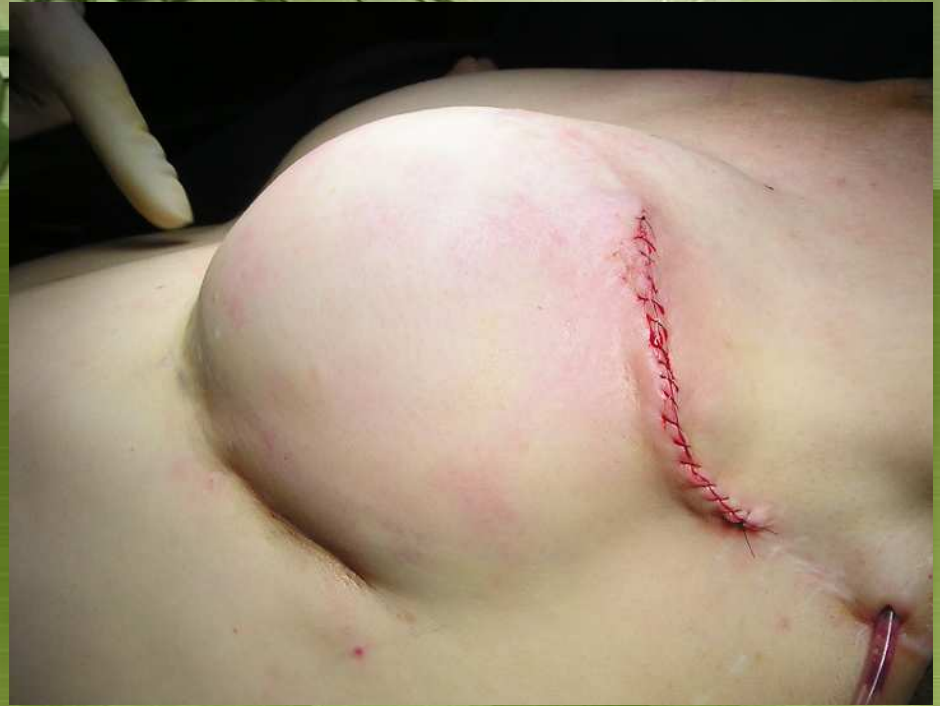
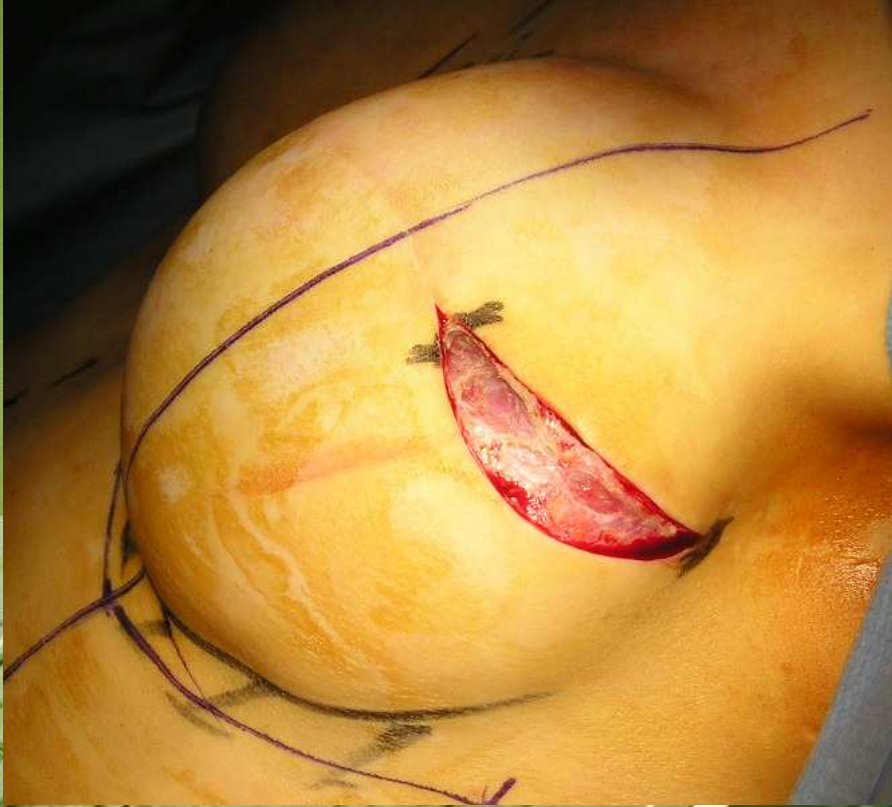
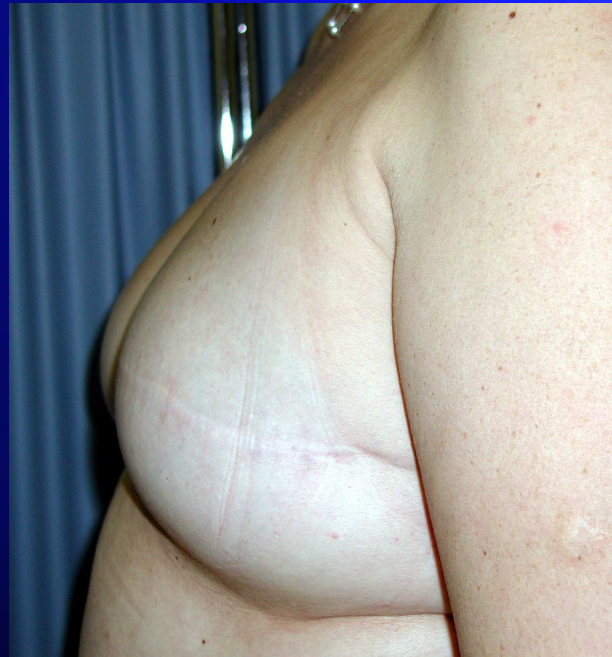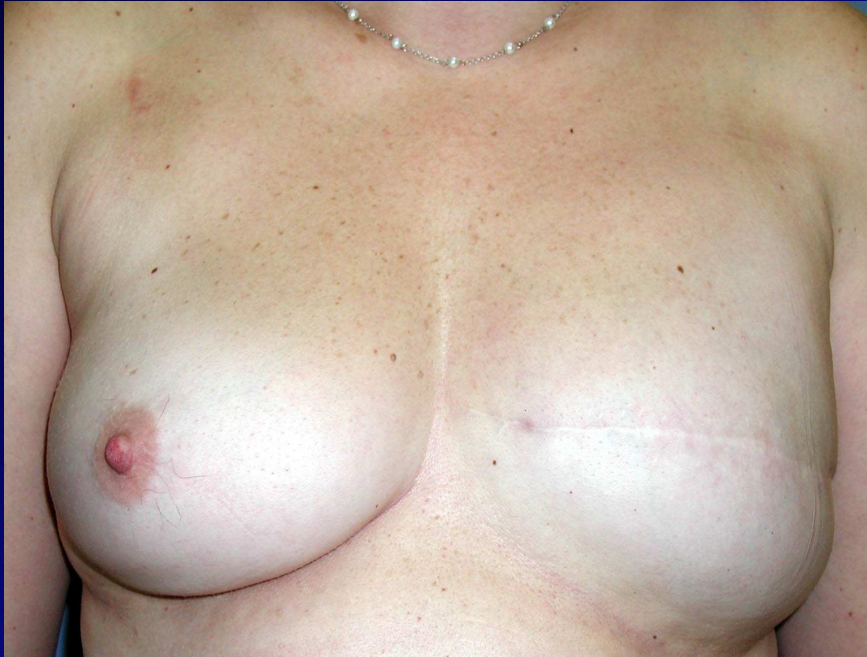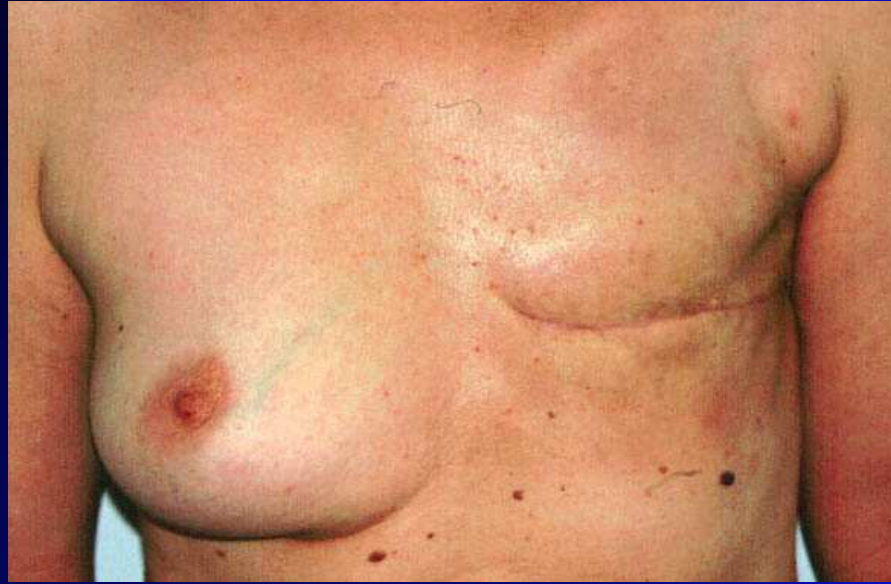**Creazione della  
tasca che  
accoglierà la  
protesi**

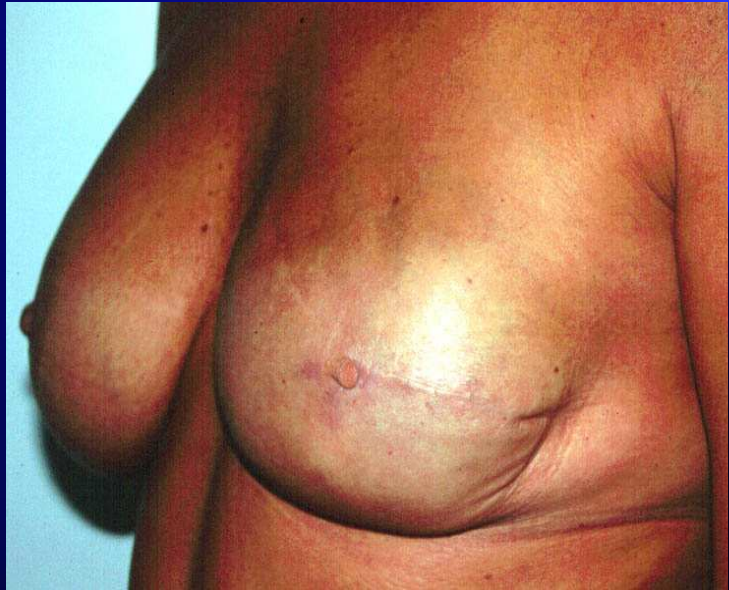
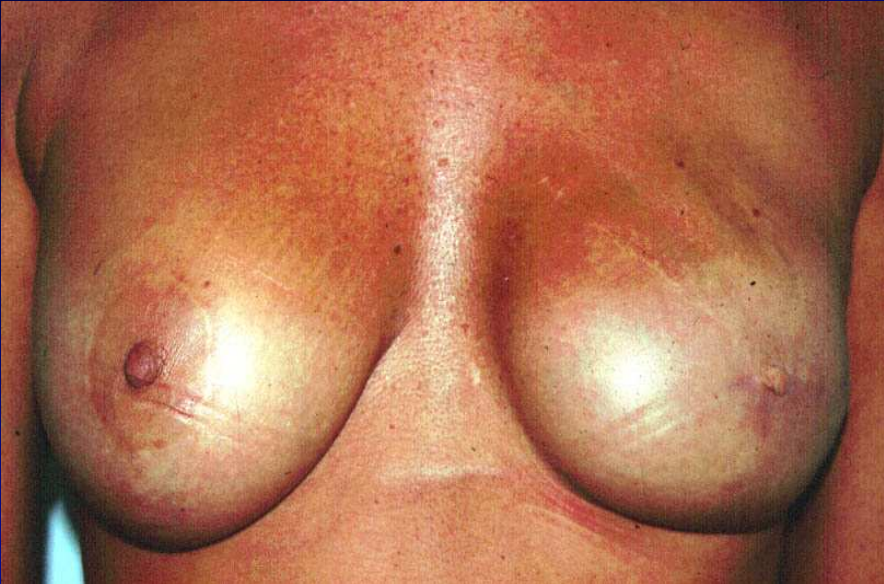
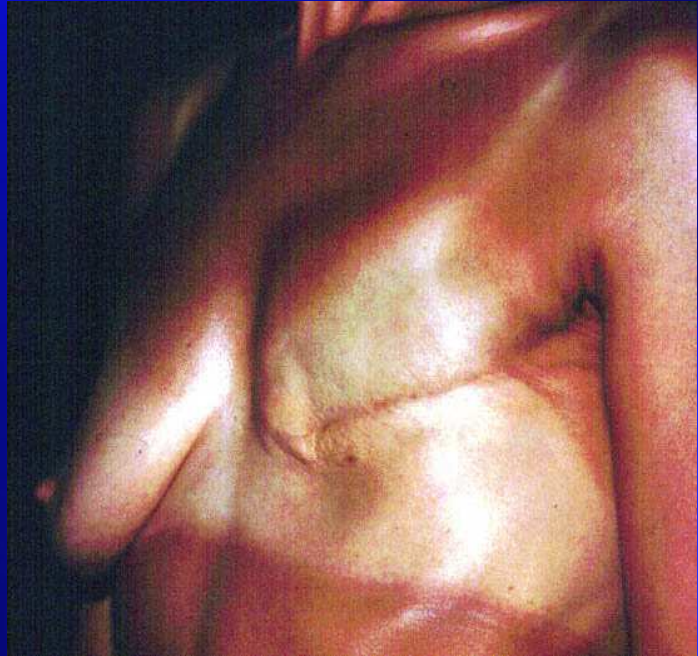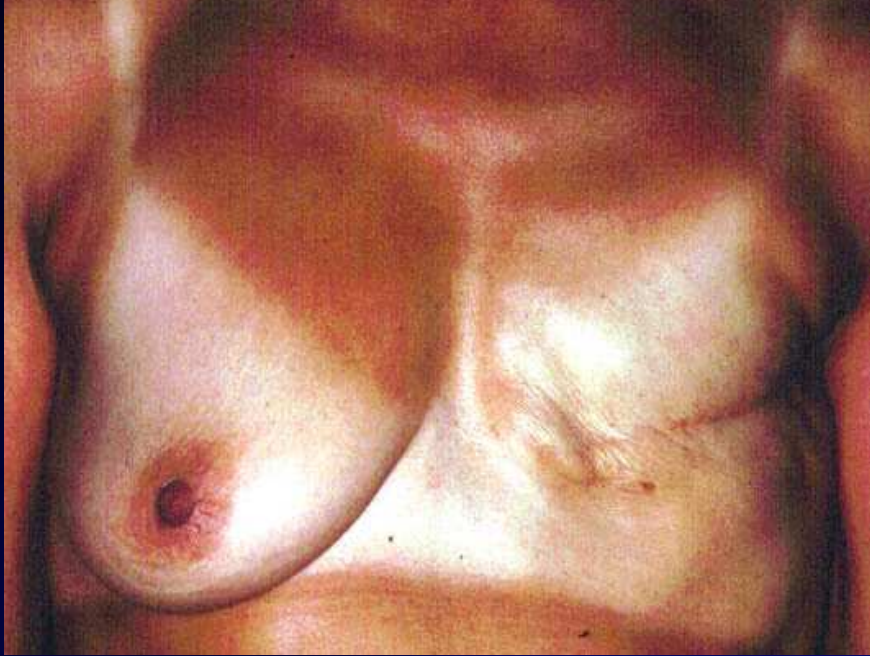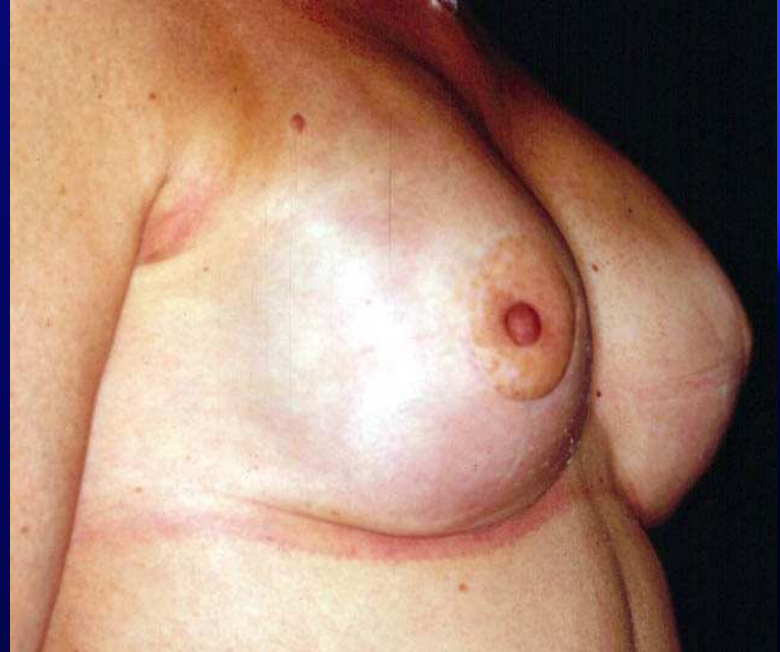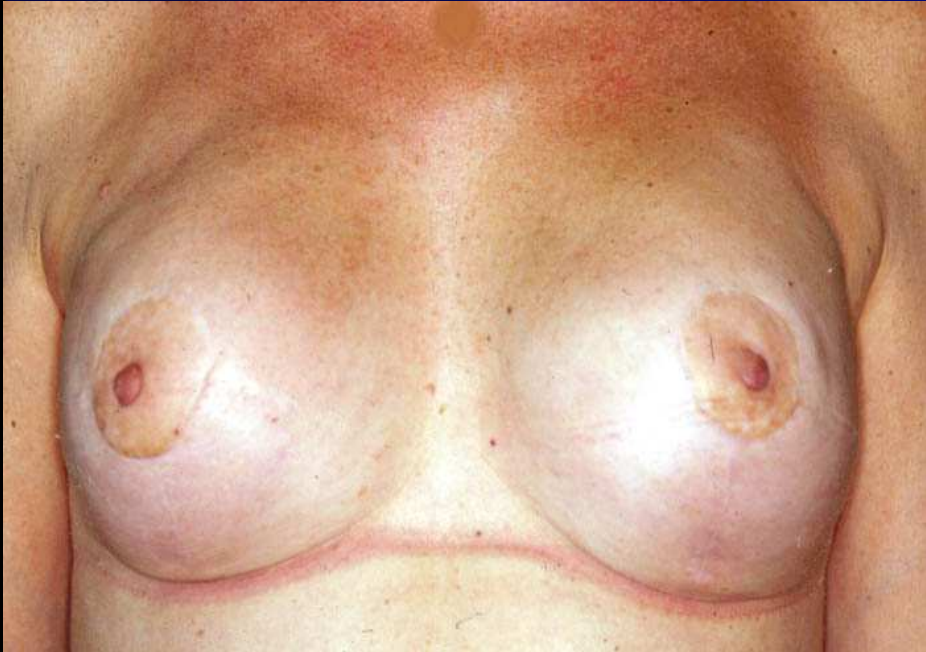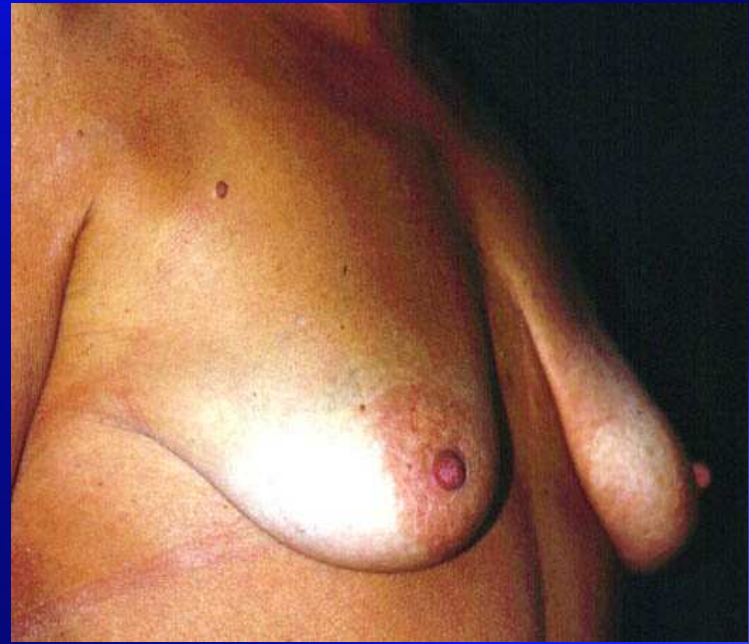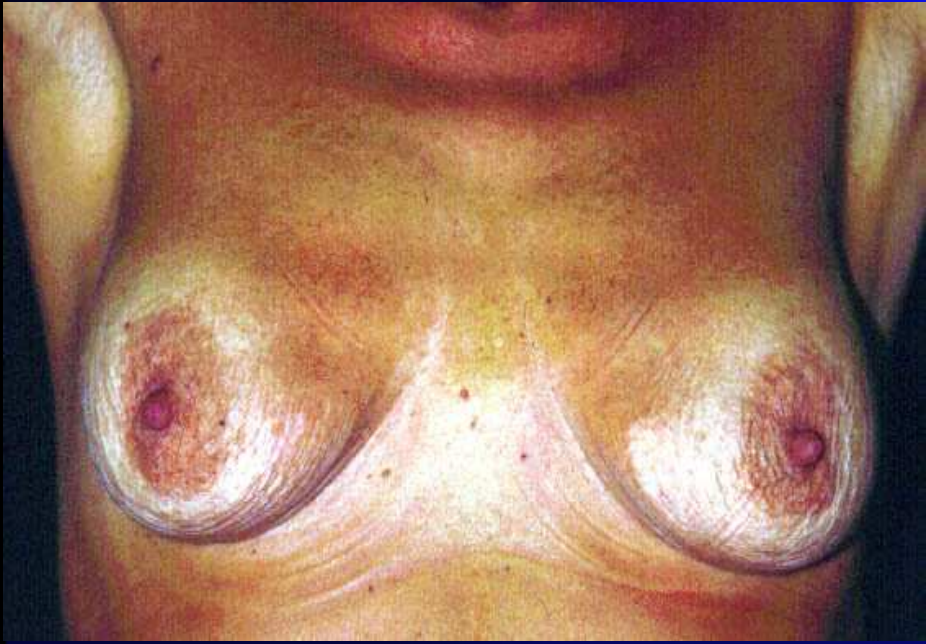**Distacco delle  
inserzioni mediale e  
inferiore del  
muscolo gran  
pettorale**



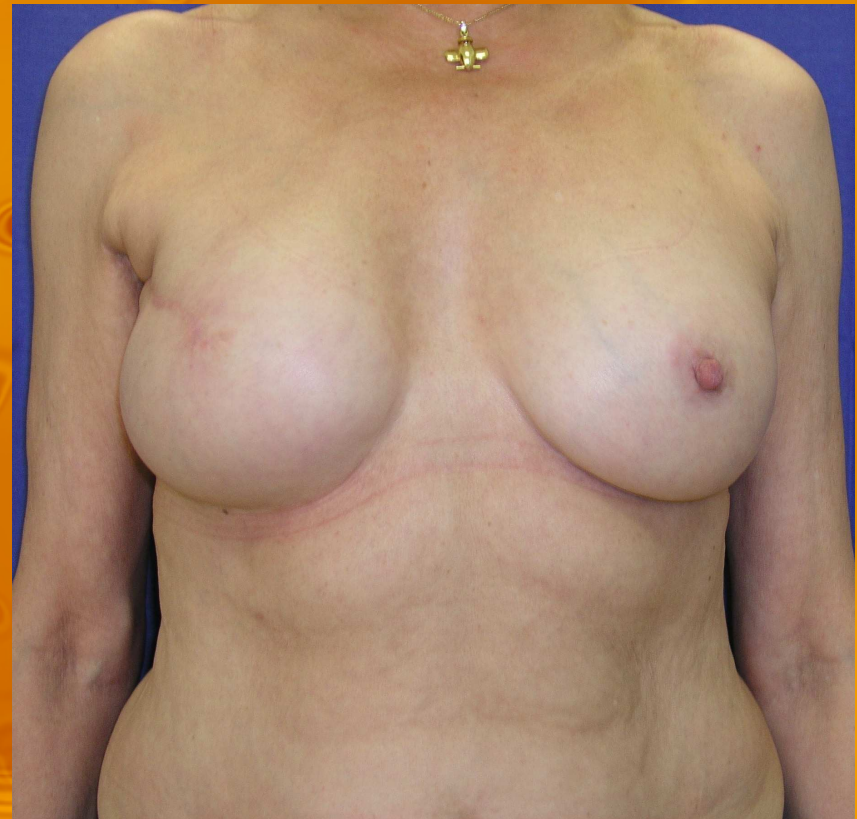
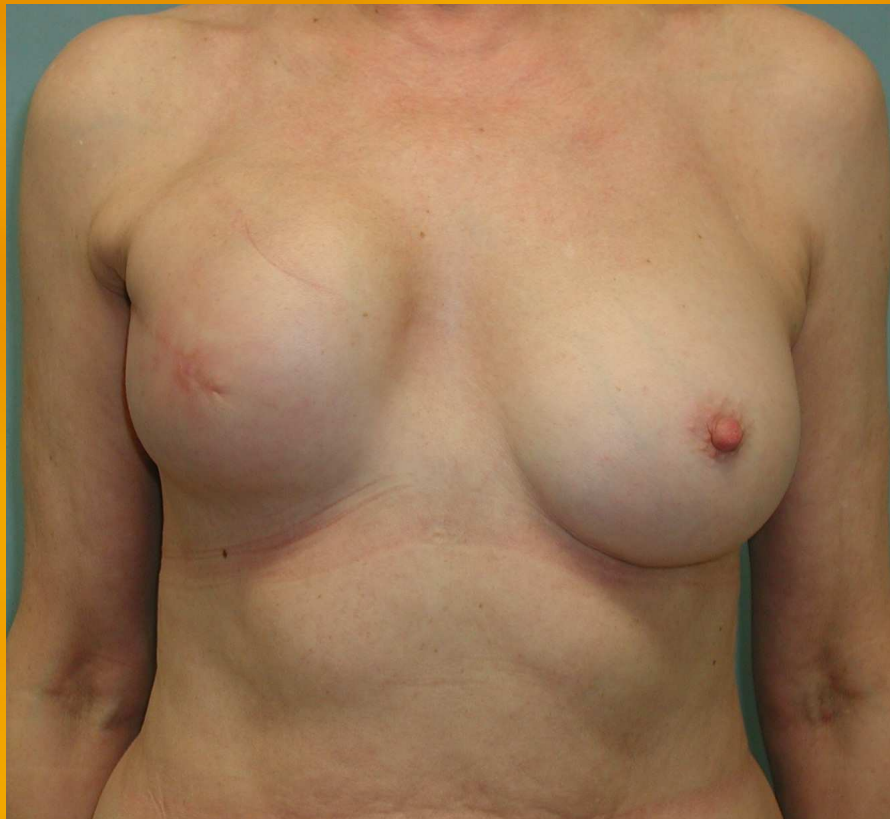


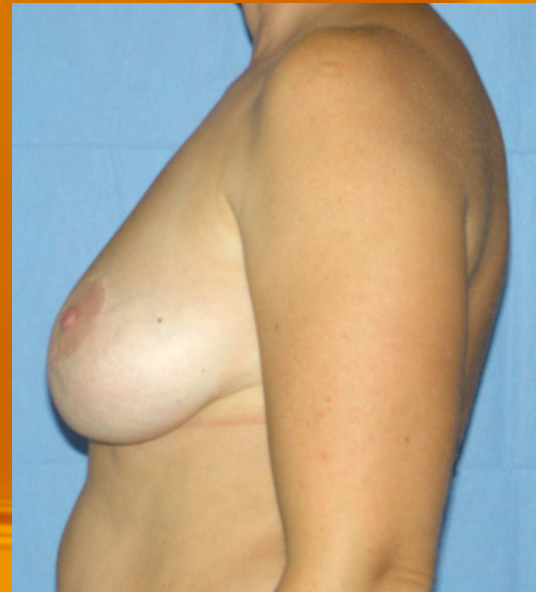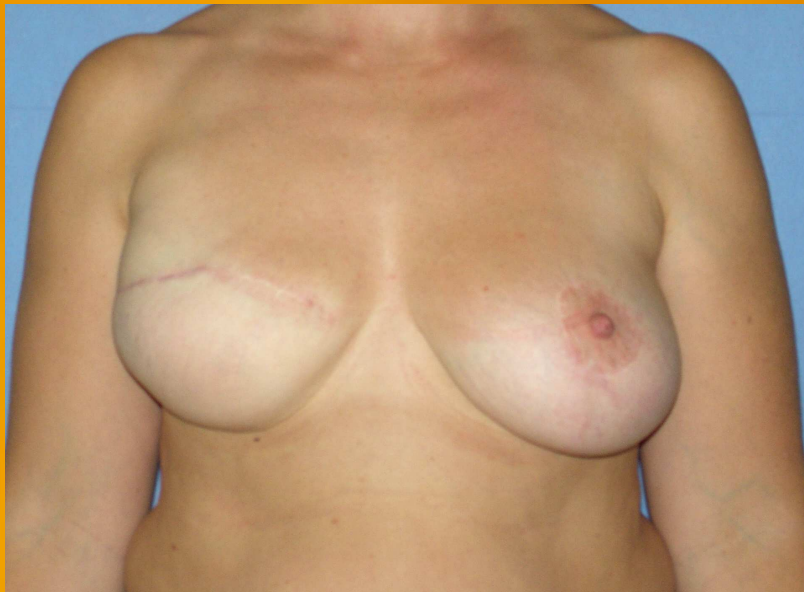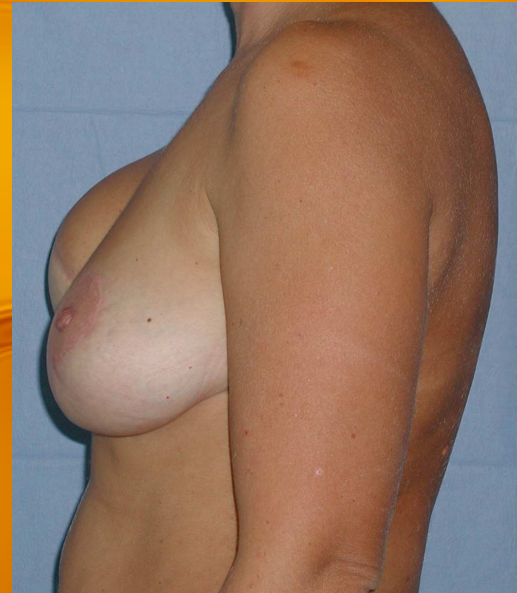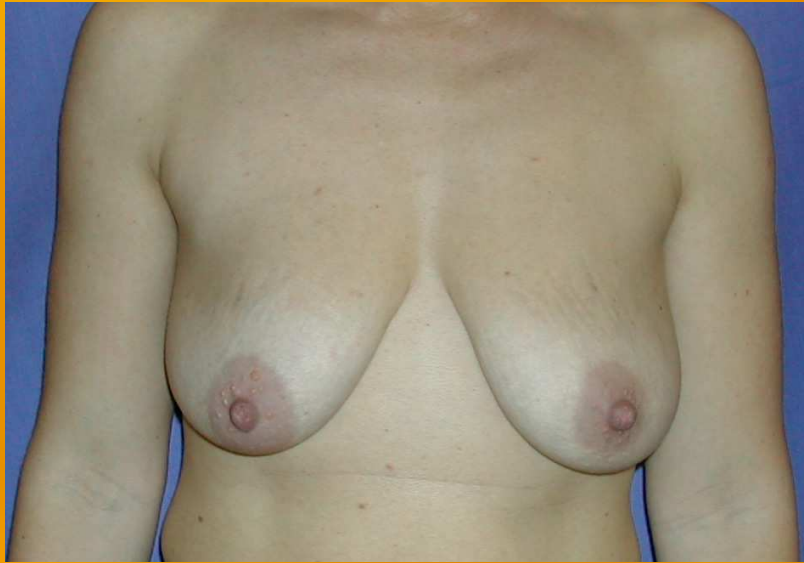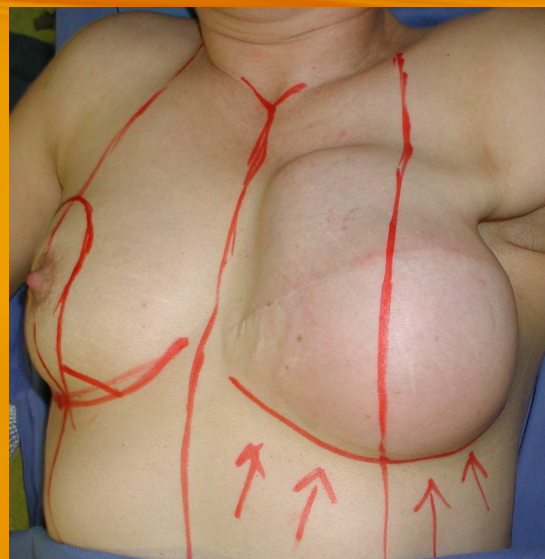




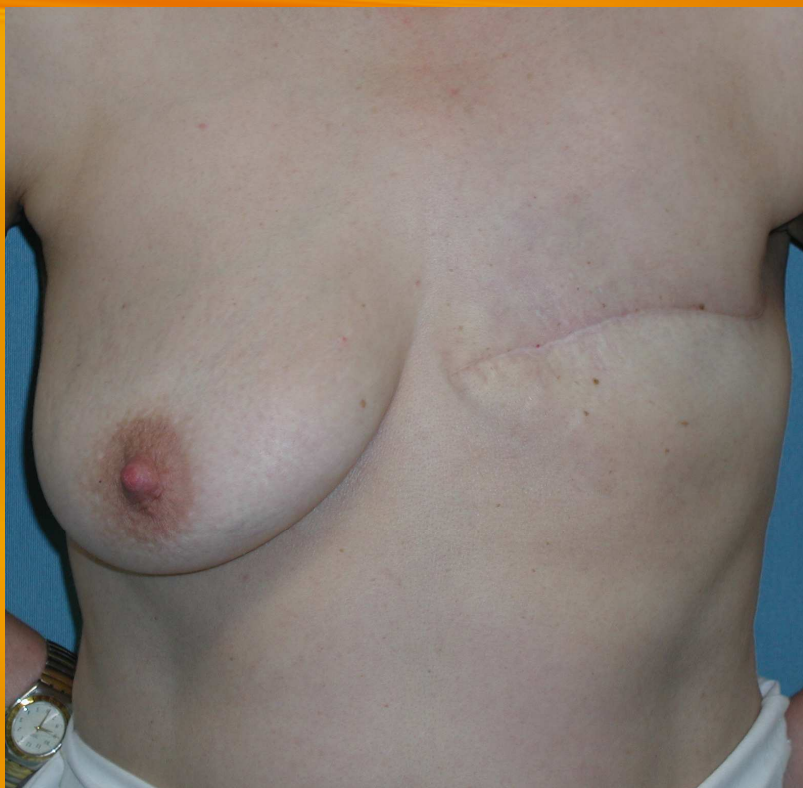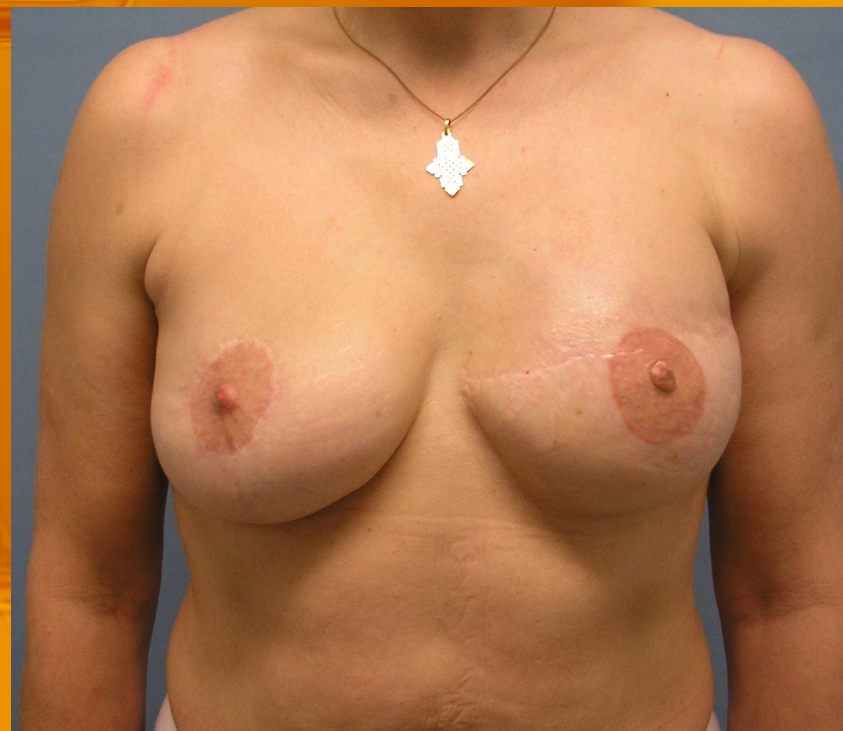# Espansione cutanea







**Ricostruzione secondaria  
mediante espansione  
mammaria e successiva  
protesi definitiva  
(riposizionamento solco SM)**

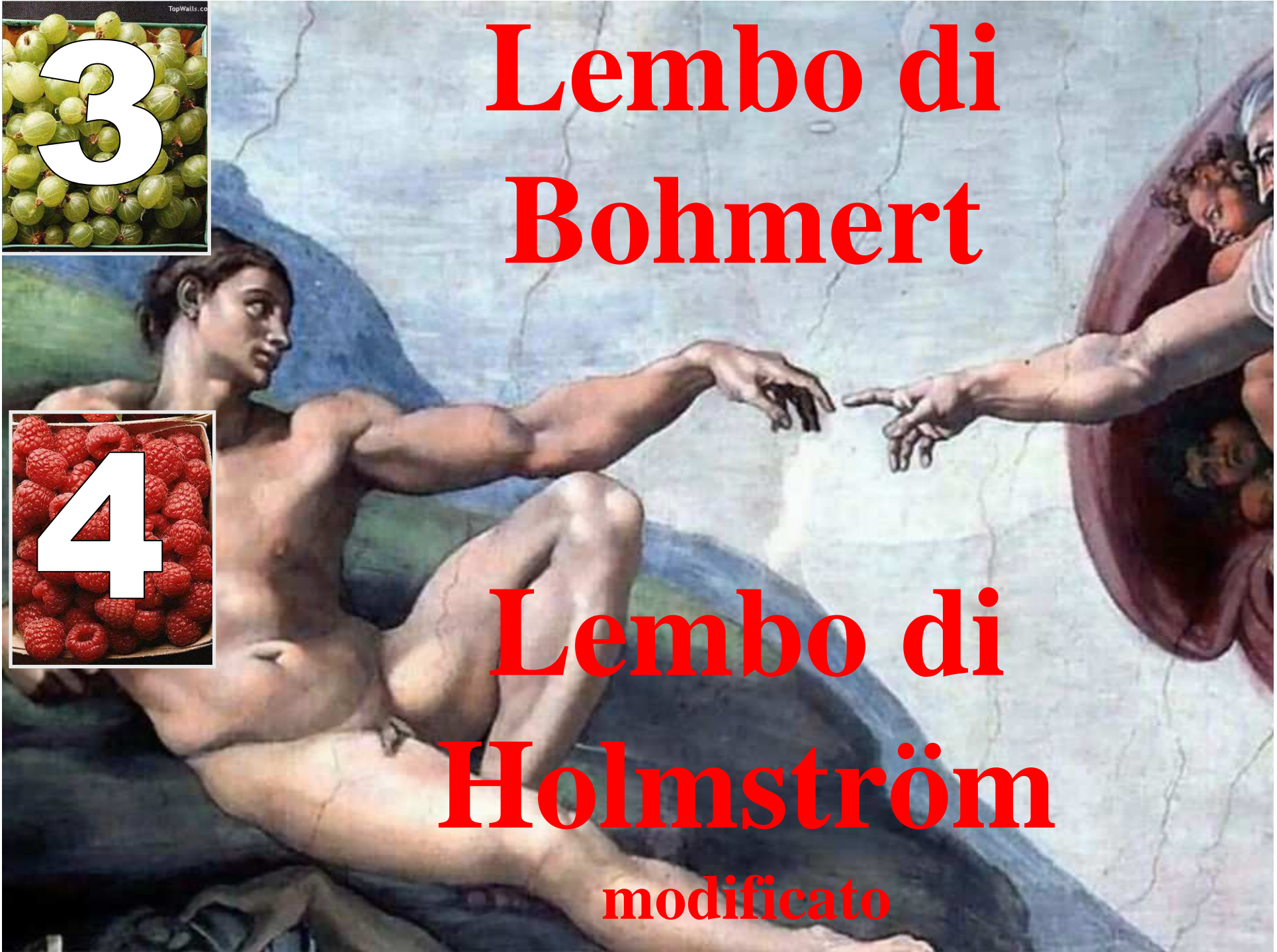

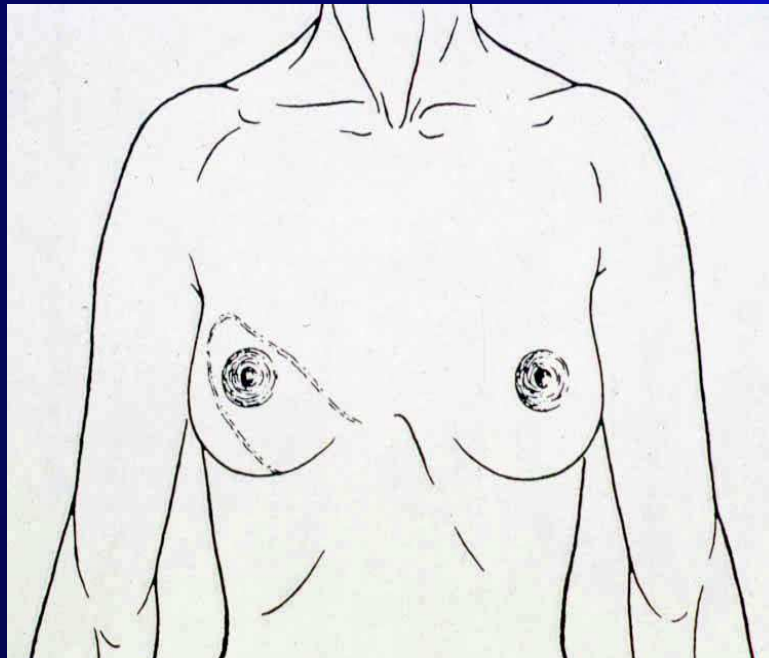
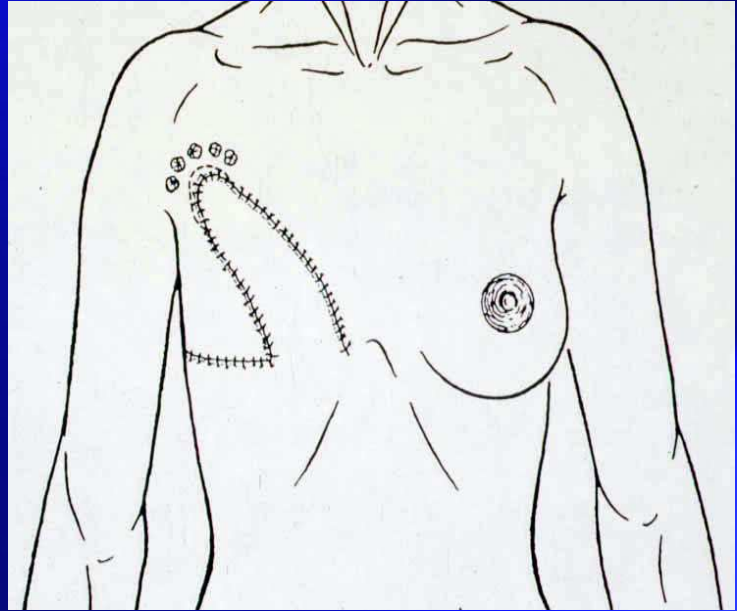
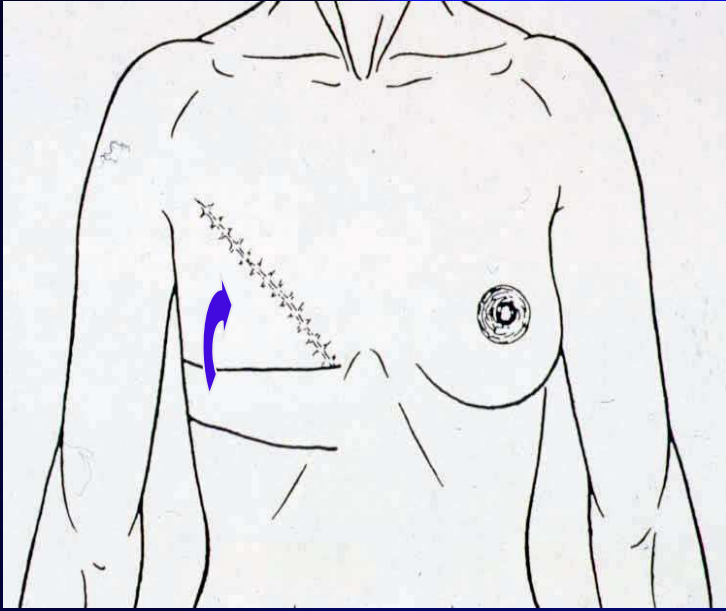


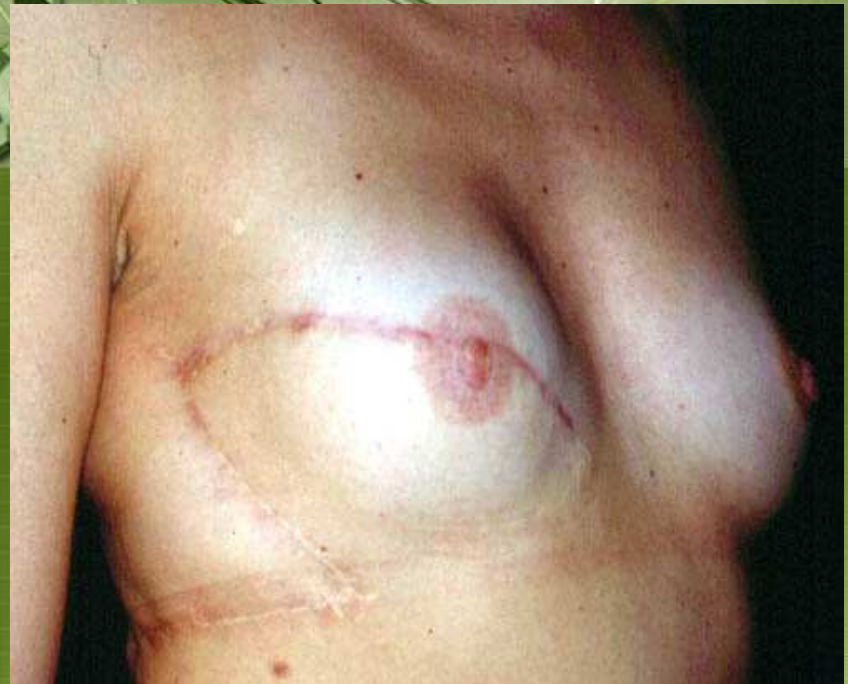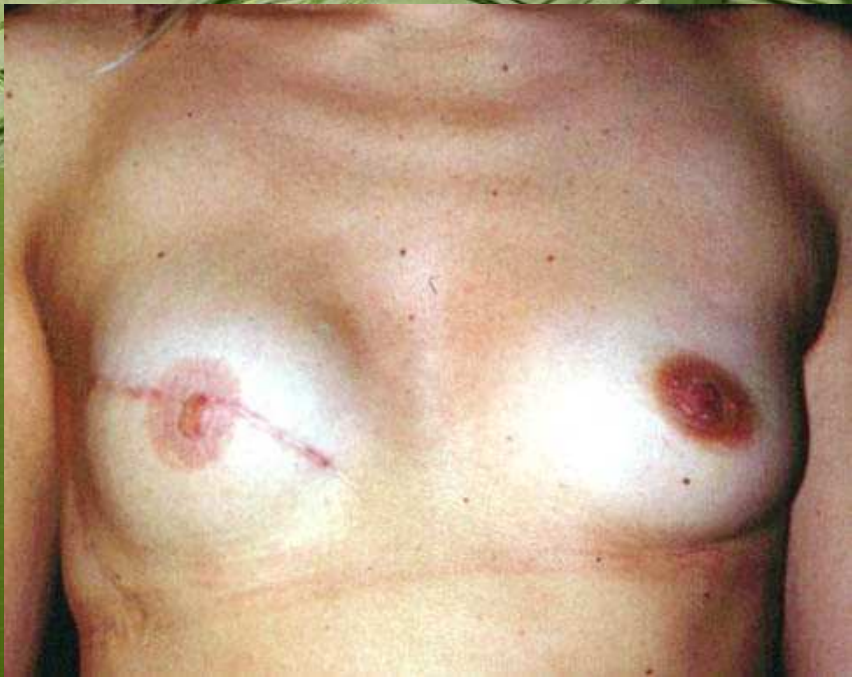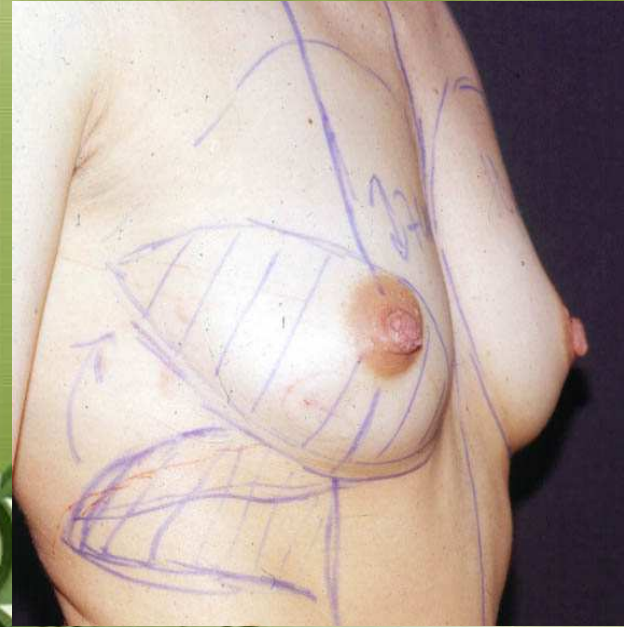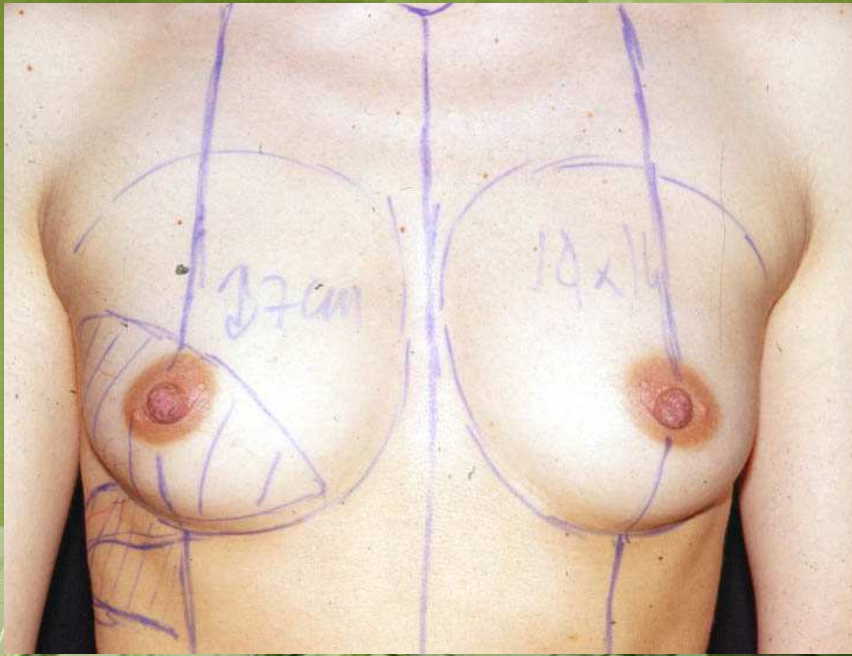**Lembo di  
Bohmert**

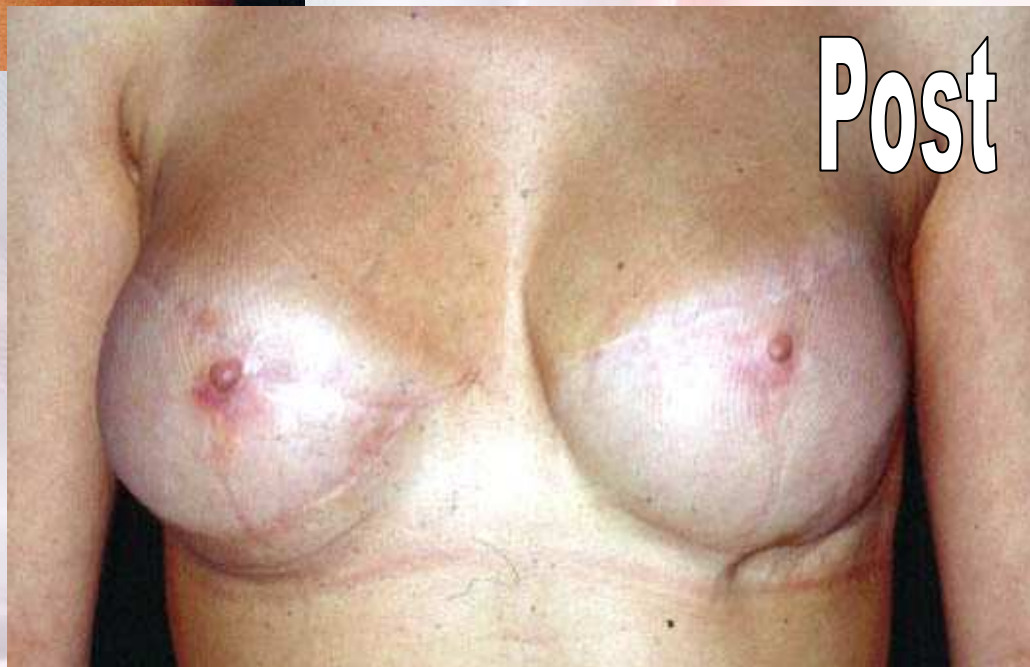
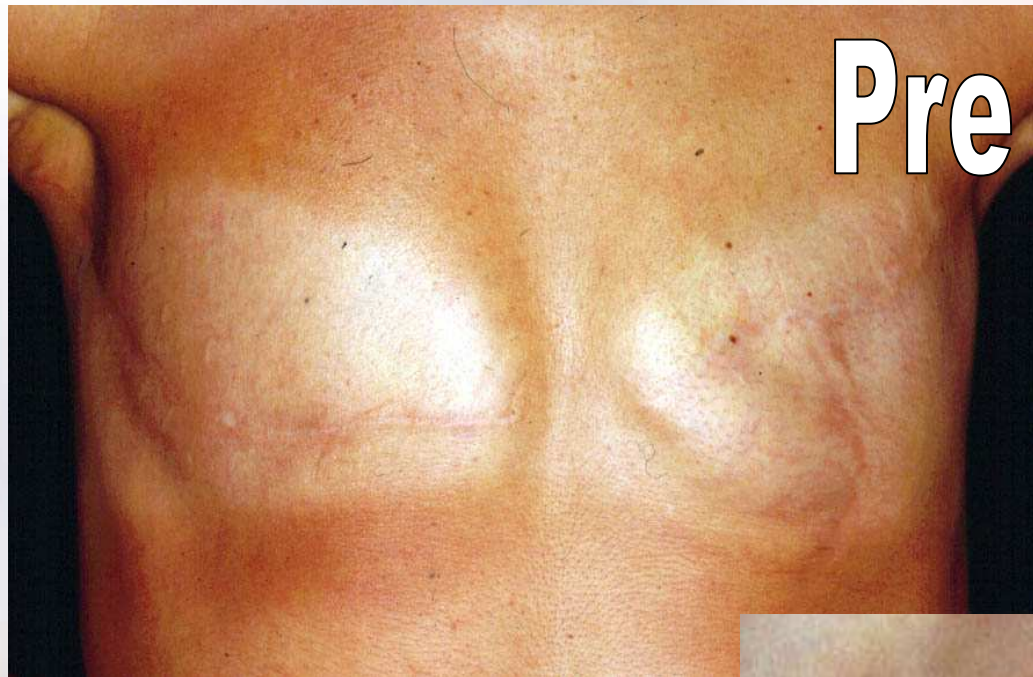
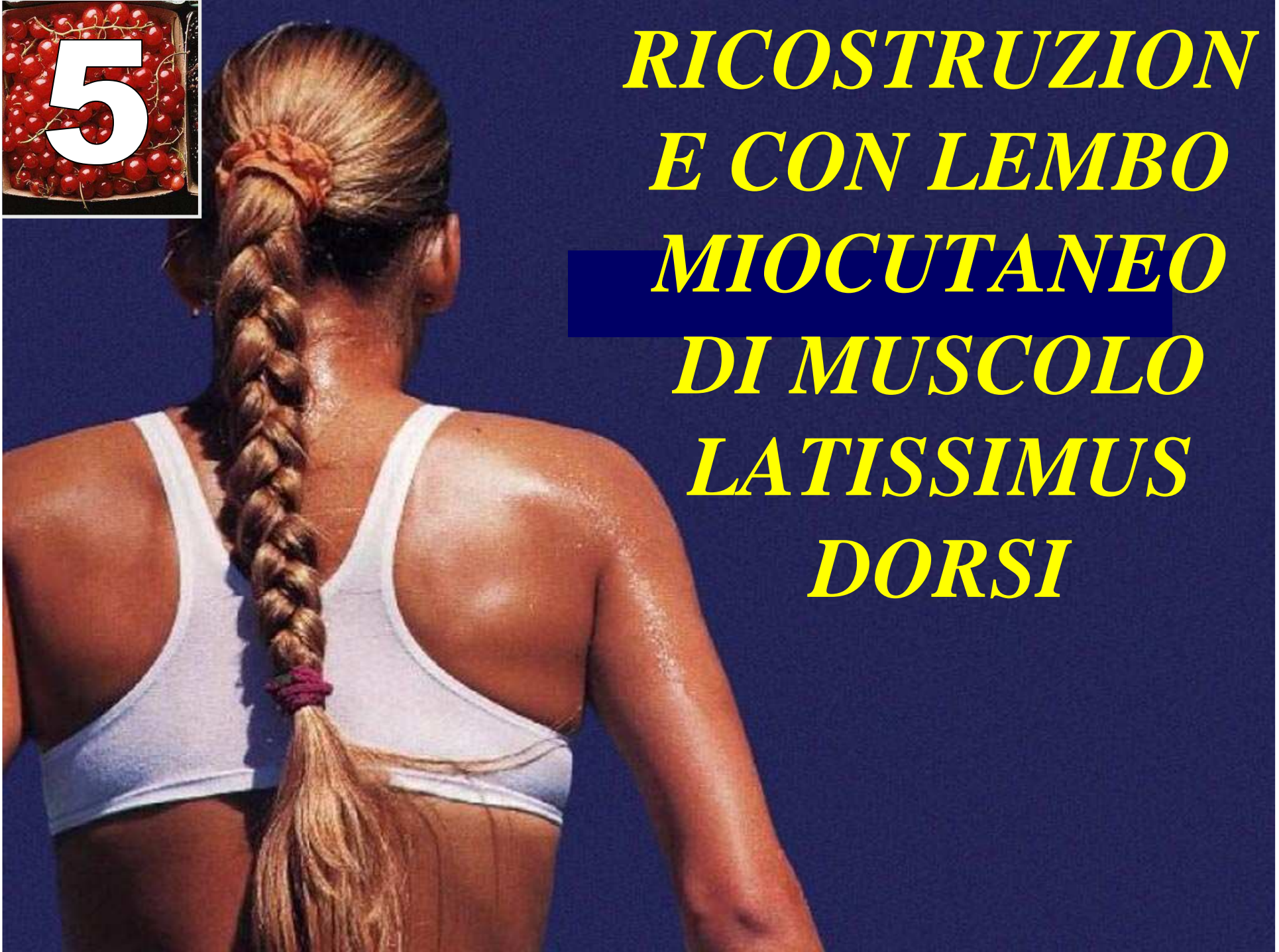**Lembo di  
Holmström  
modificato**



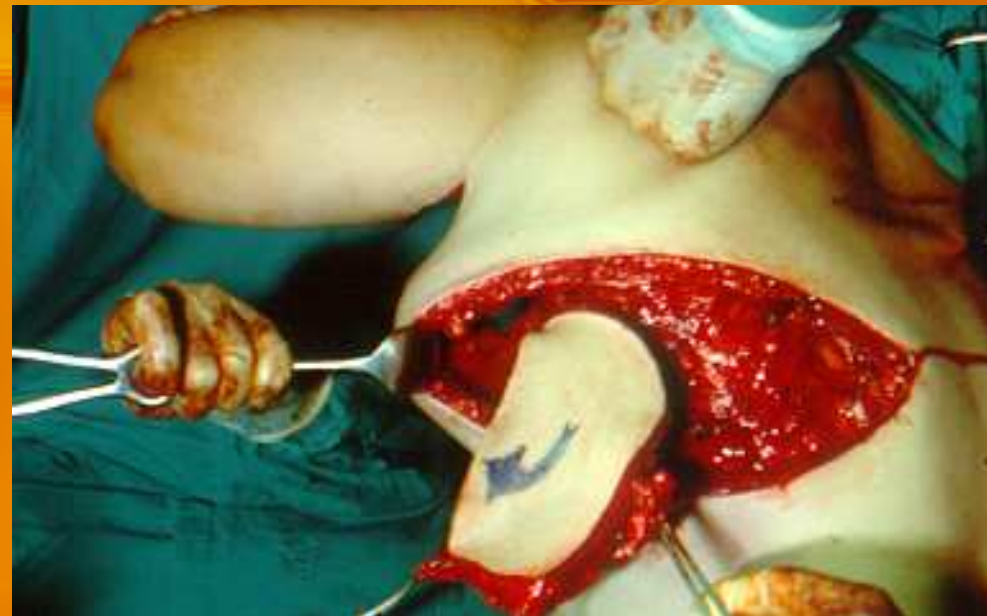
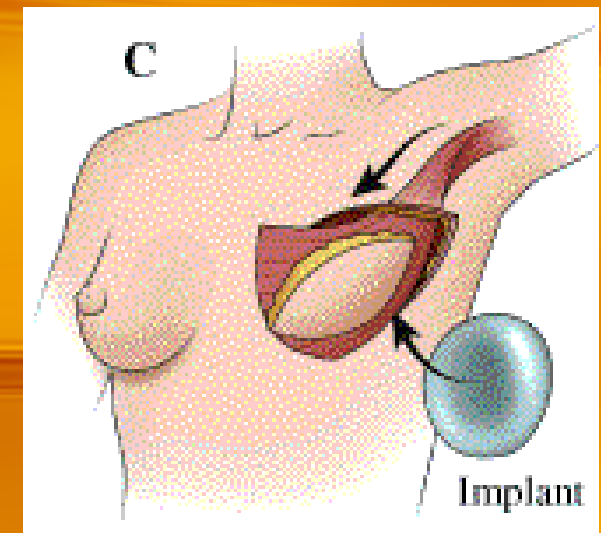
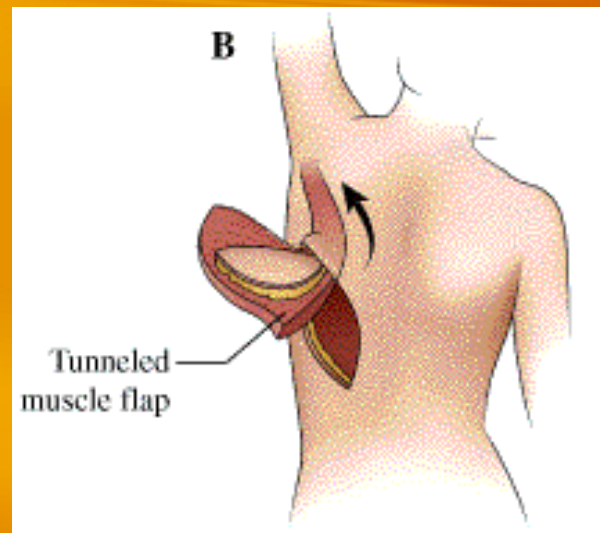
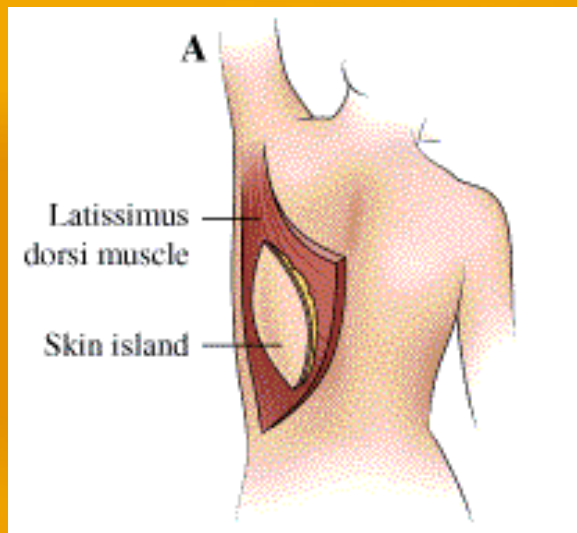






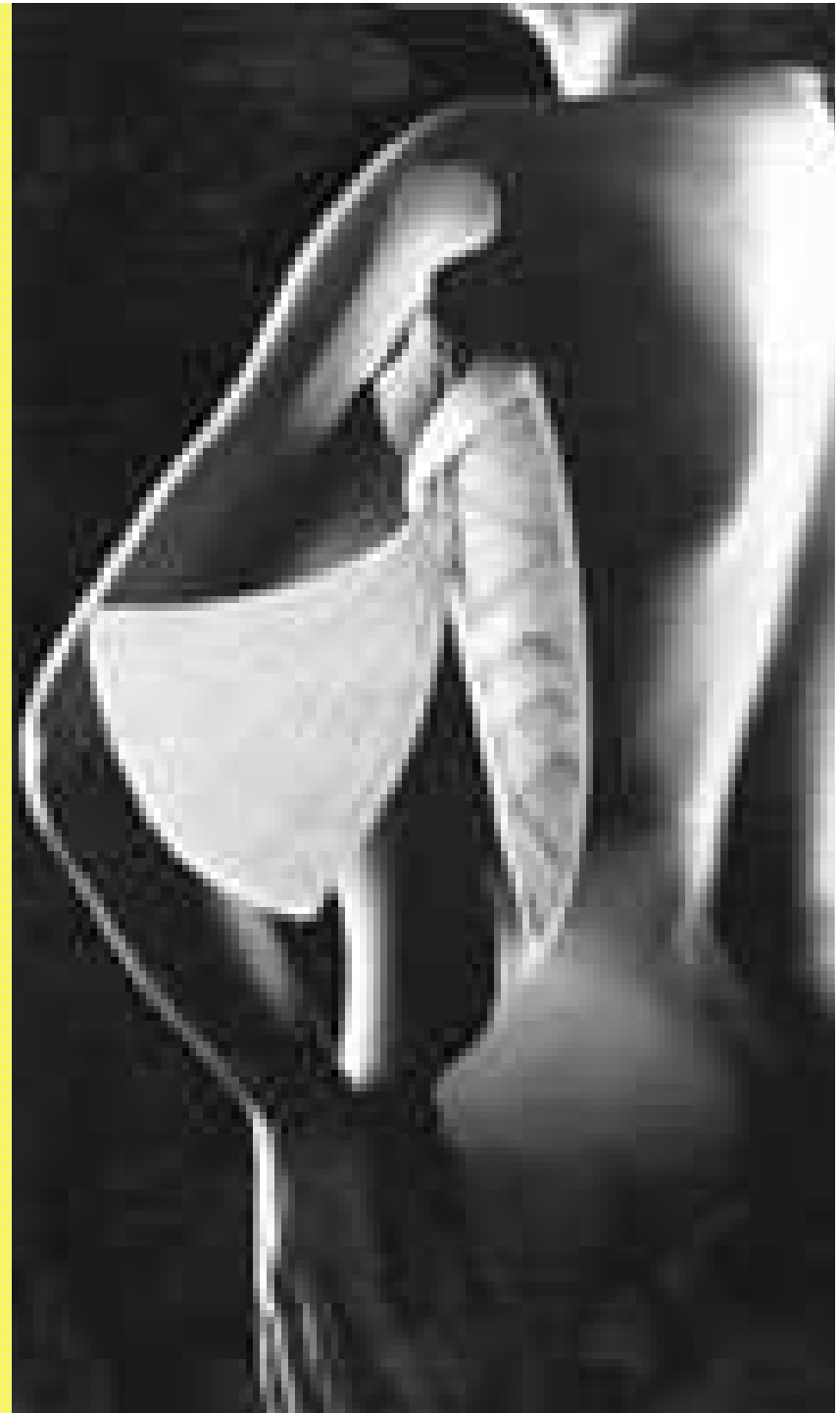

***RICOSTRUZION  
E CON LEMBO  
MIOCUTANEO  
DI MUSCOLO  
LATISSIMUS  
DORSI***

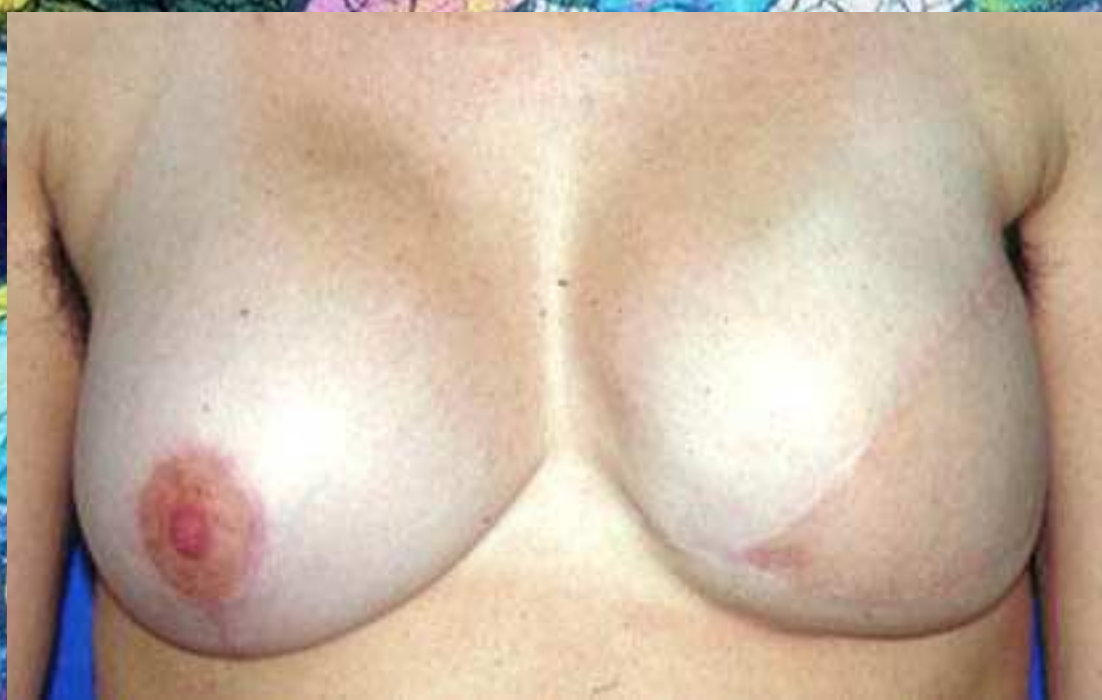
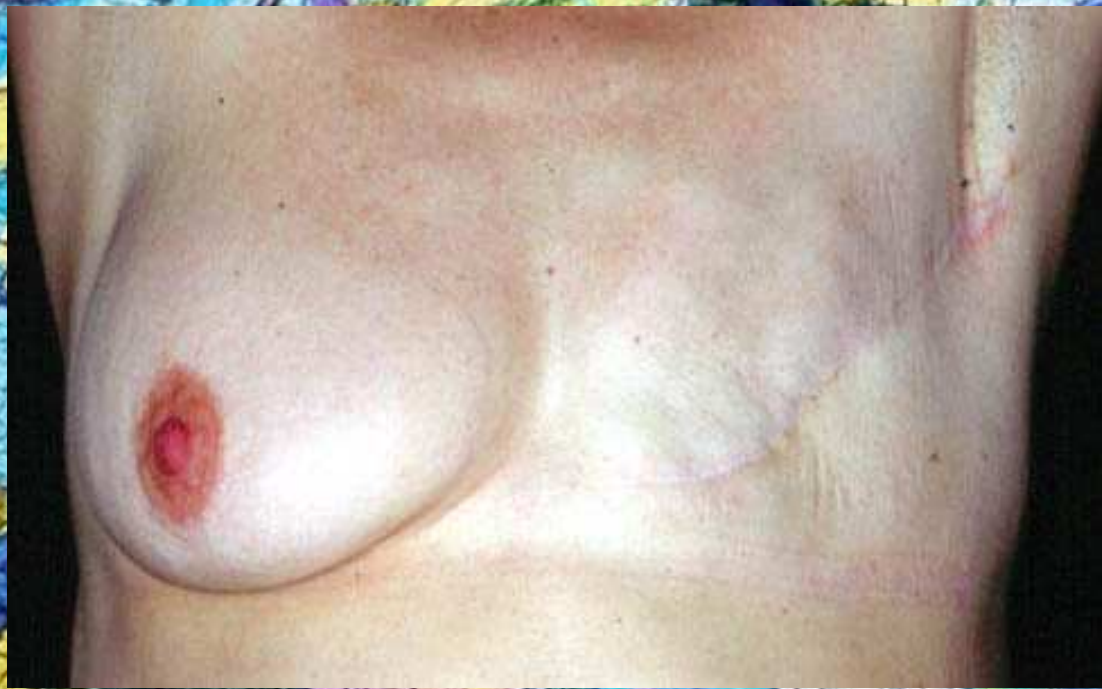
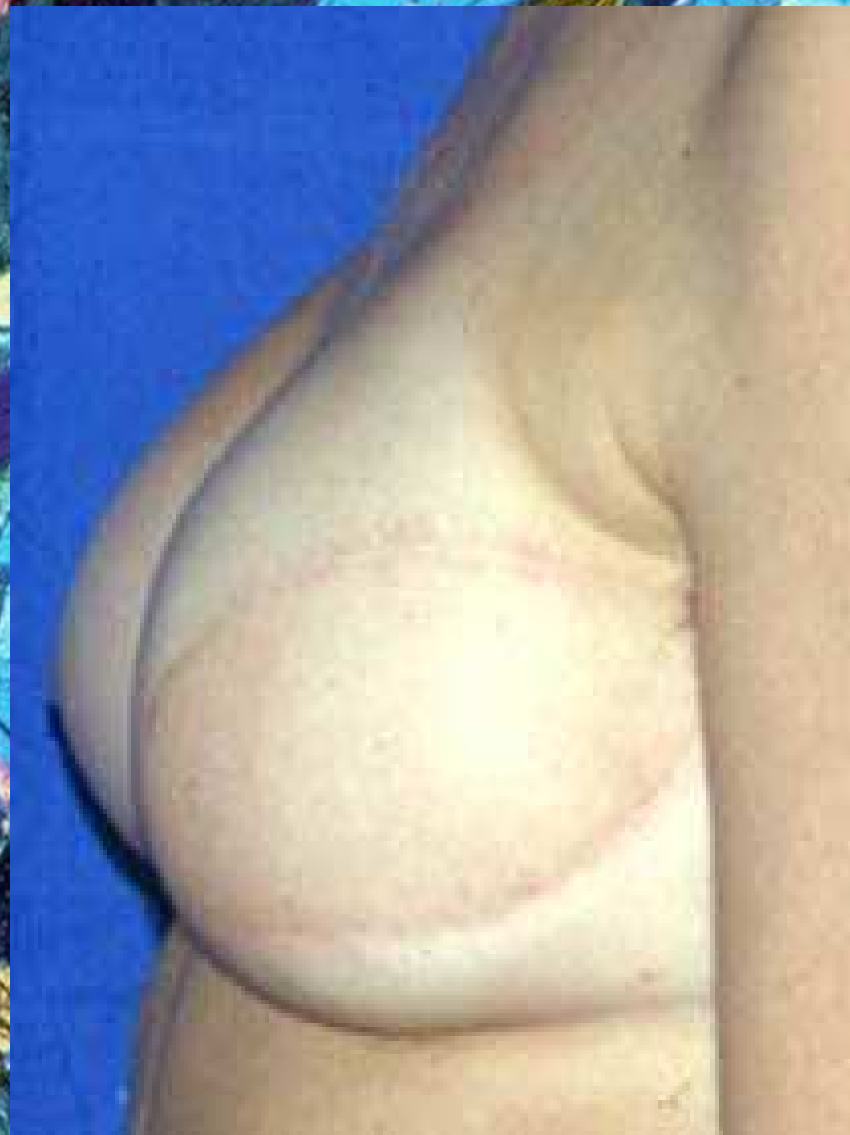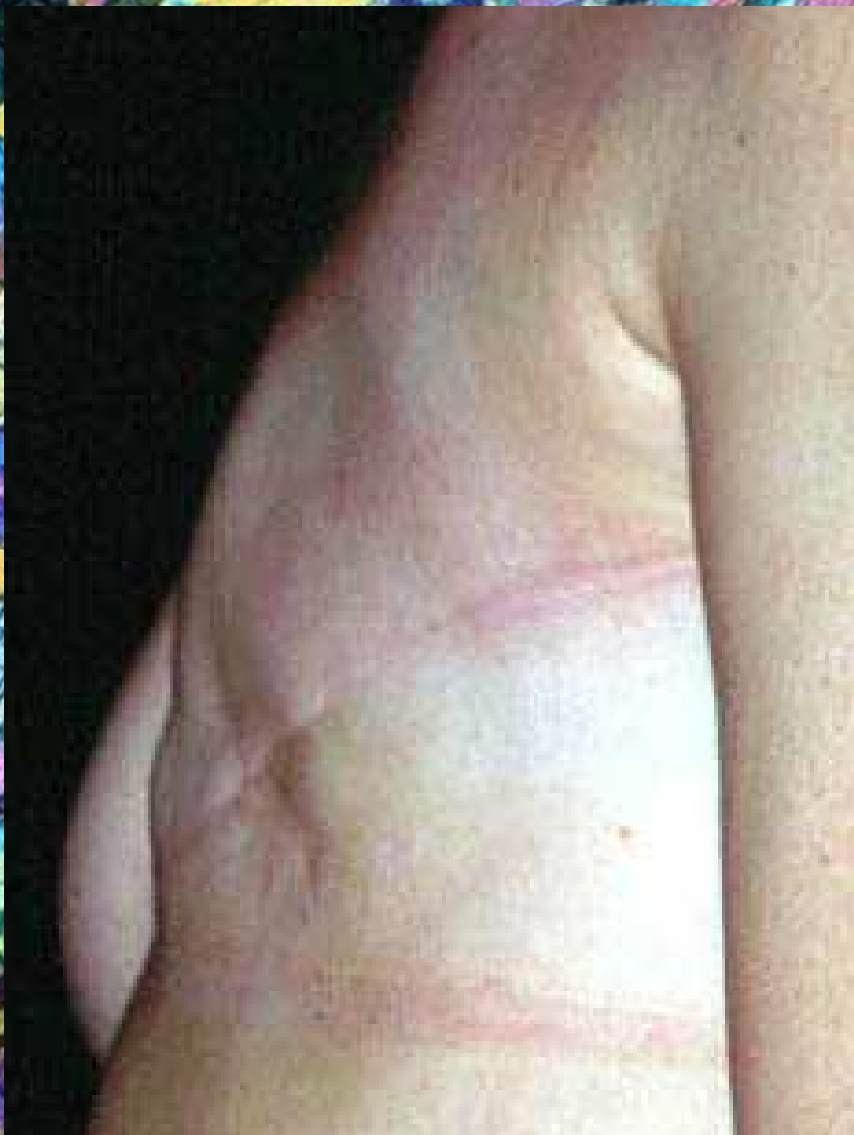# **Il lembo di muscolo latissimus dorsi garantisce...**

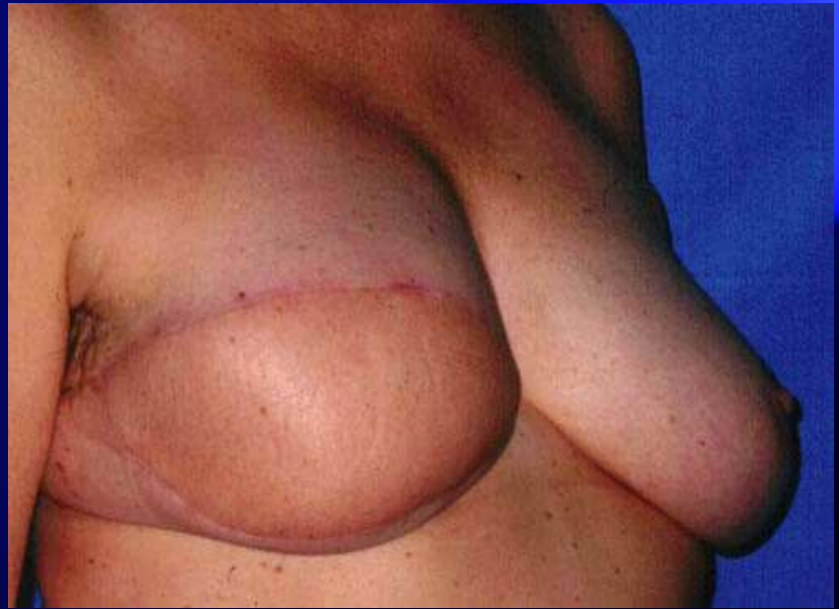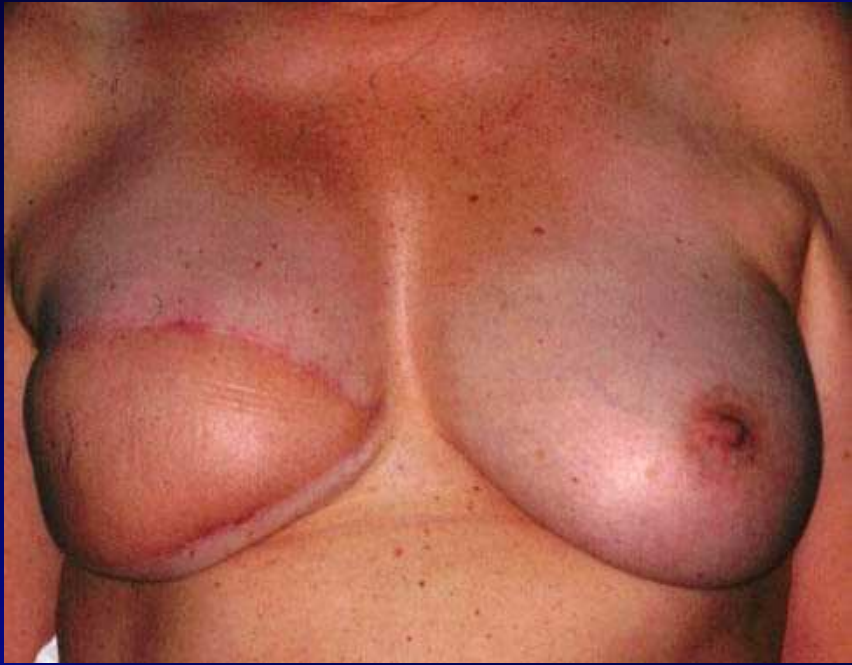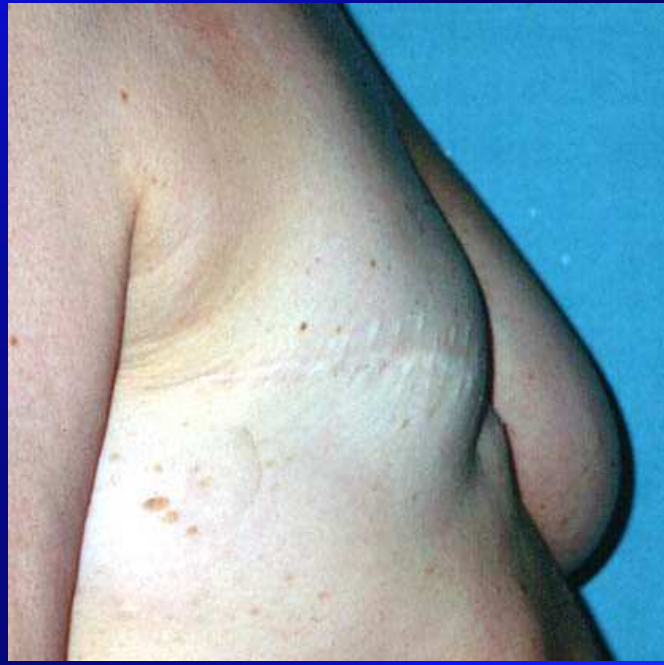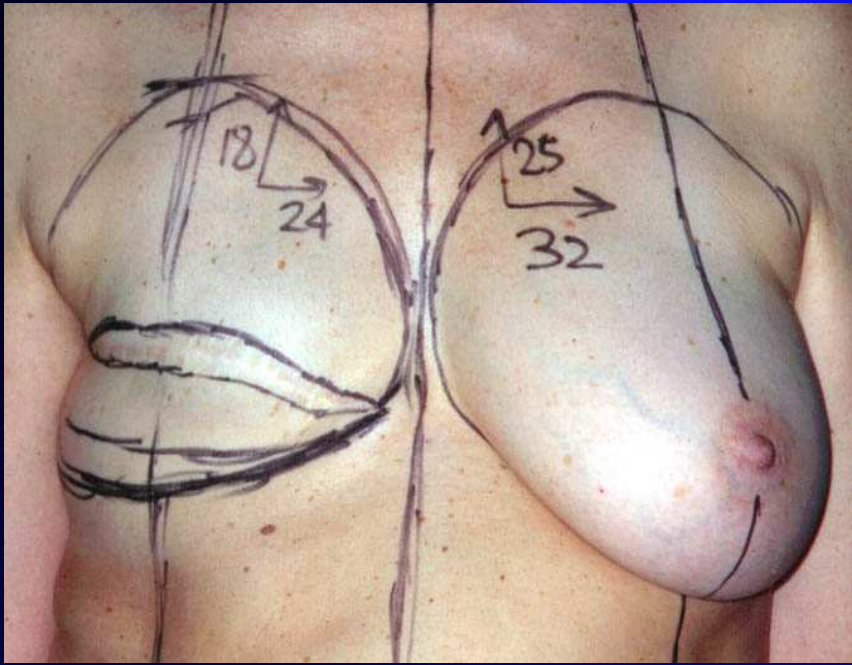
- ✓ **Quantità e qualità di cute e di muscolo**
- ✓ **Versatilità dell'isola miocutanea**
- ✓ **Vitalità del lembo**
- ✓ **Semplicità di esecuzione della tecnica**

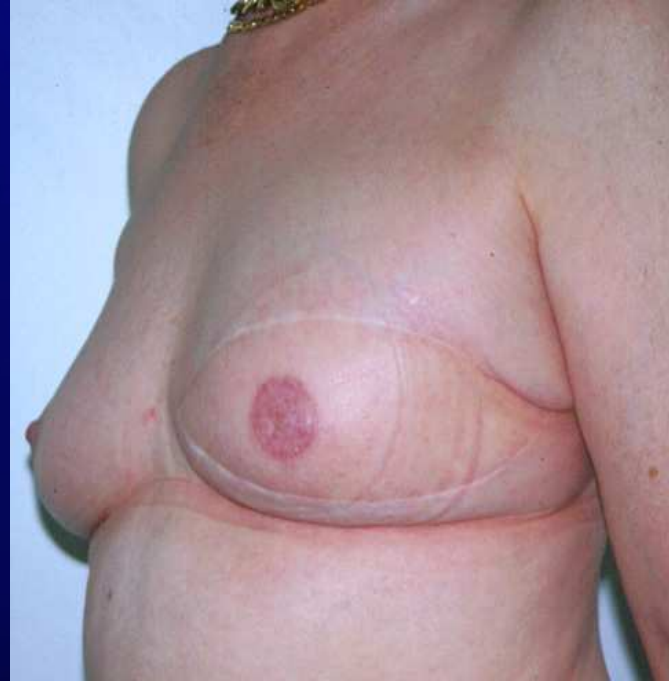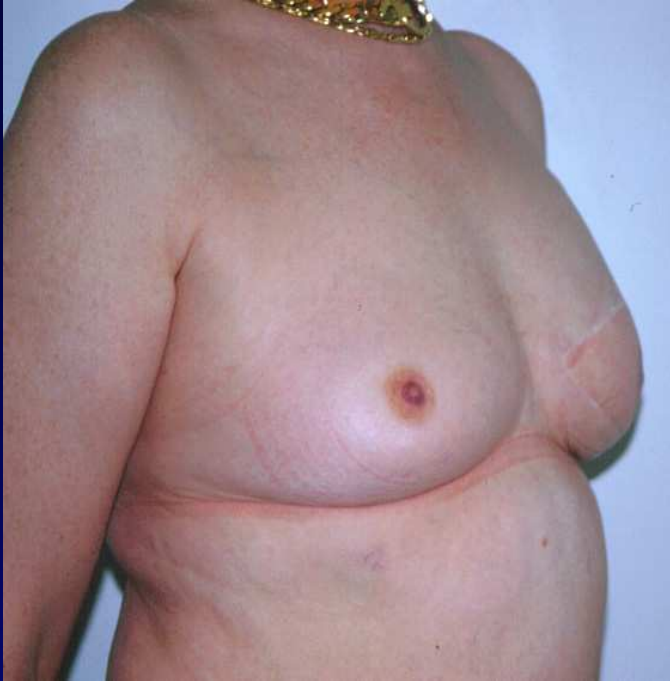

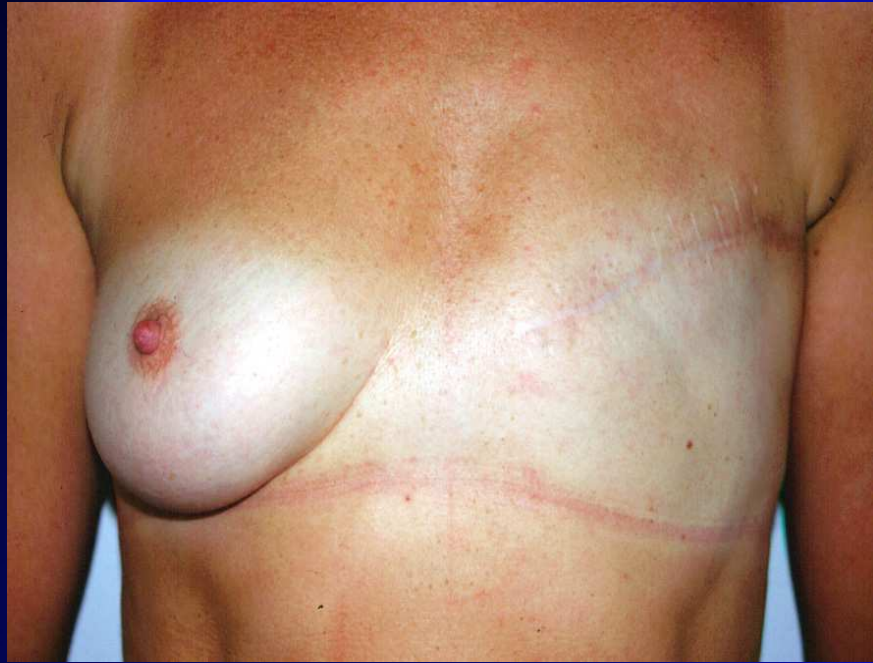
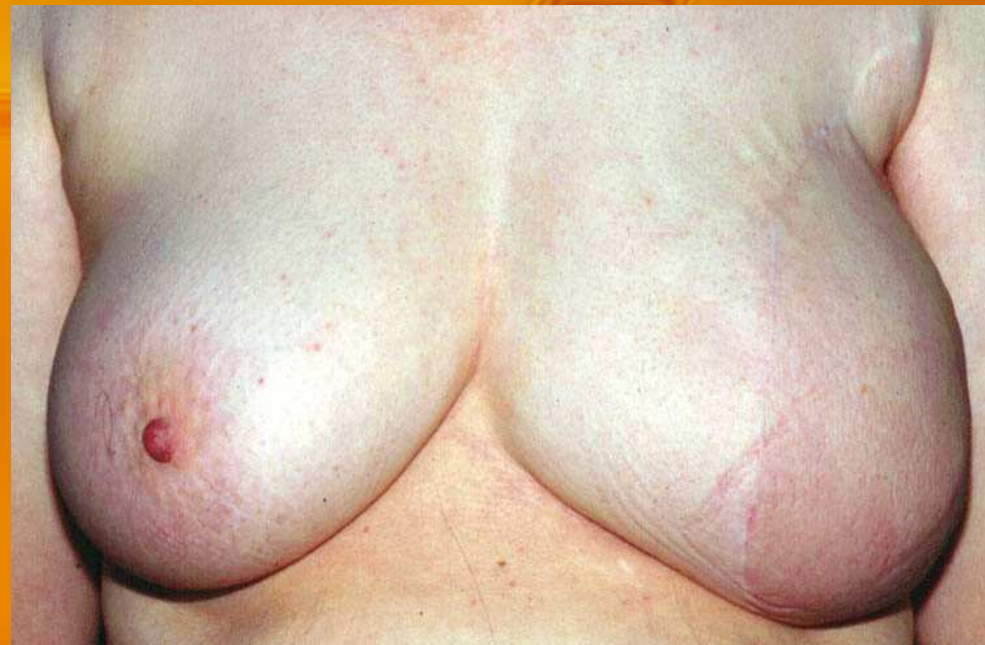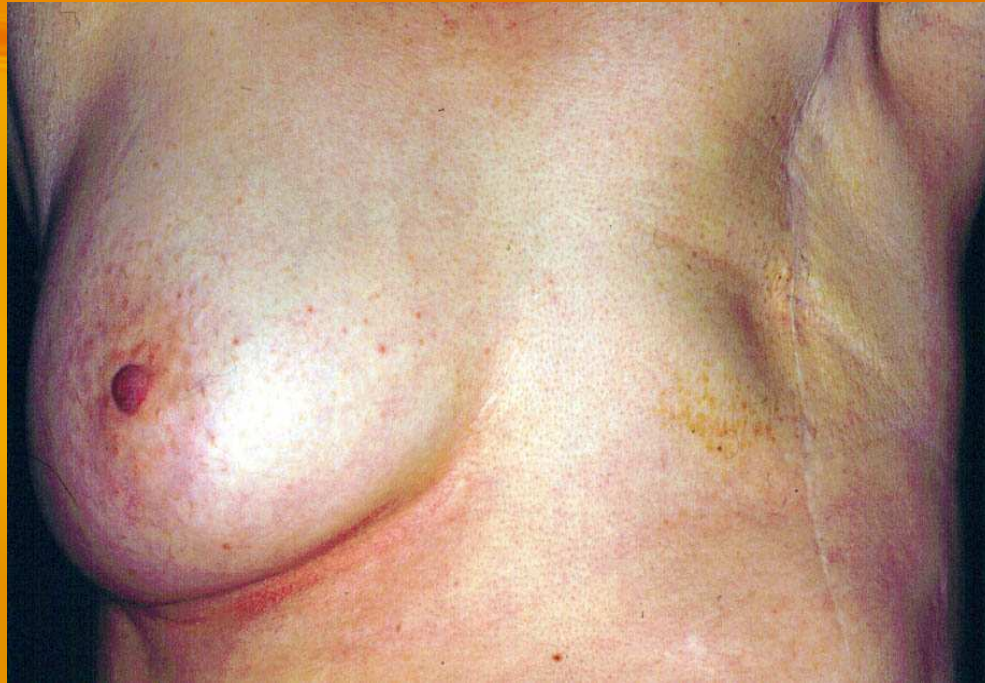[www.ifonli.org](http://www.ifonli.org)



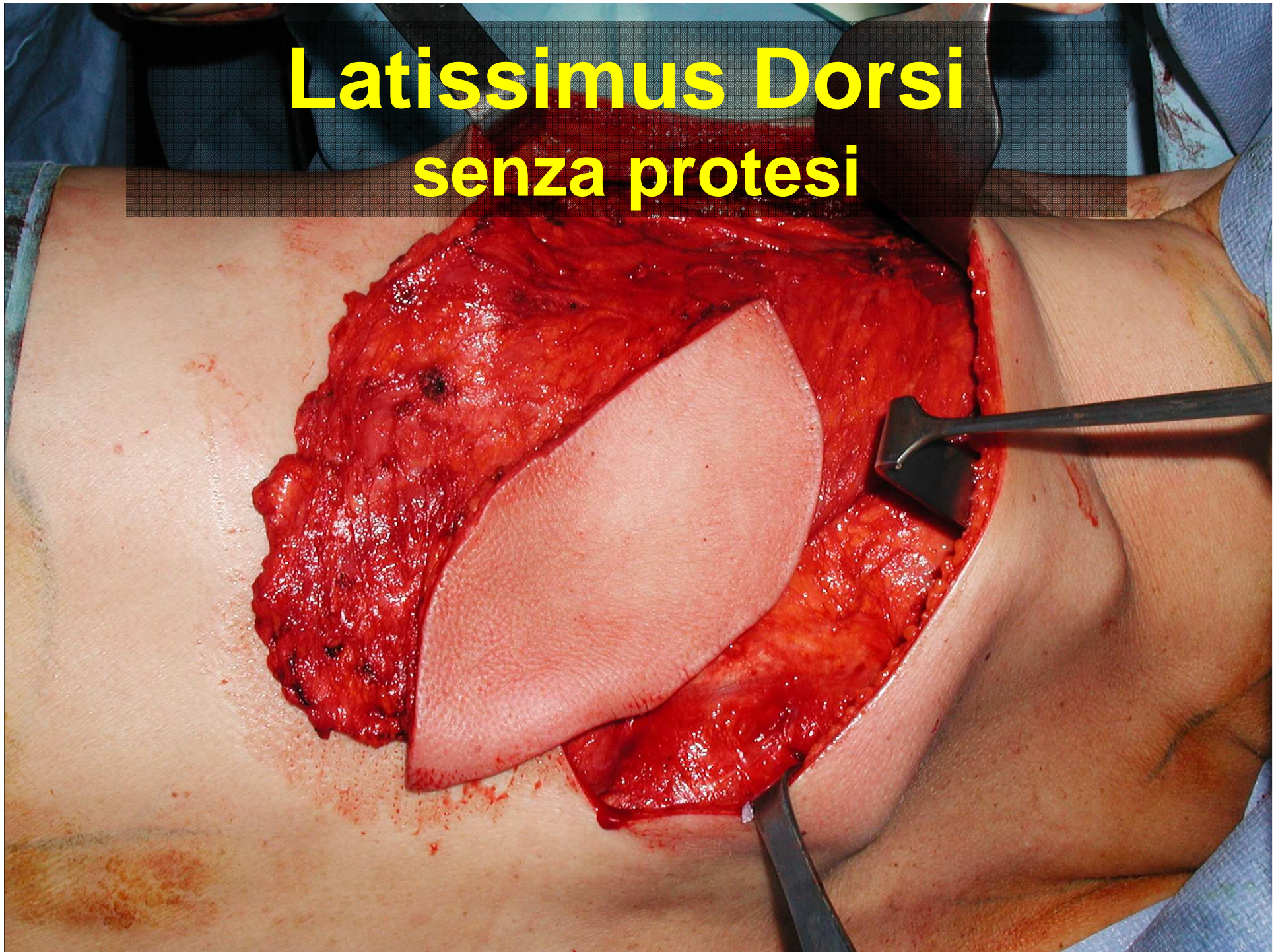







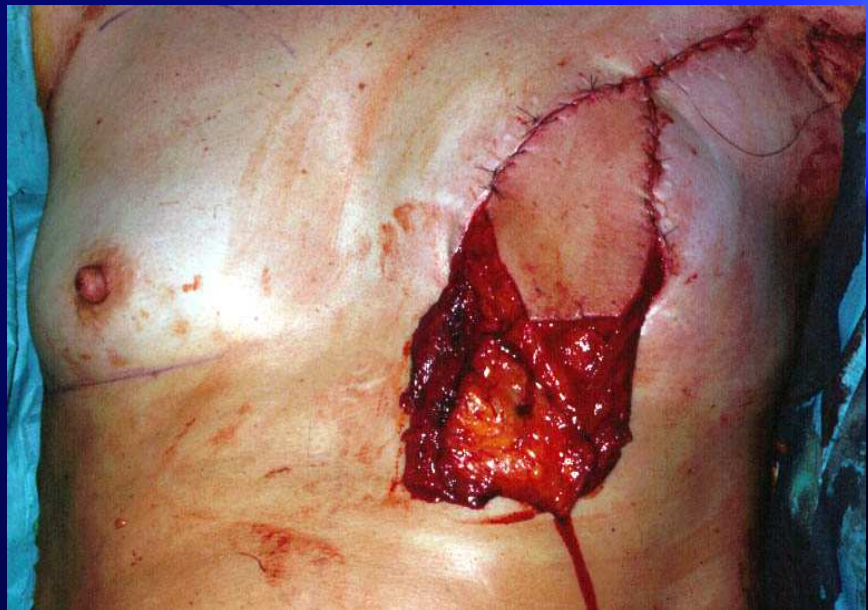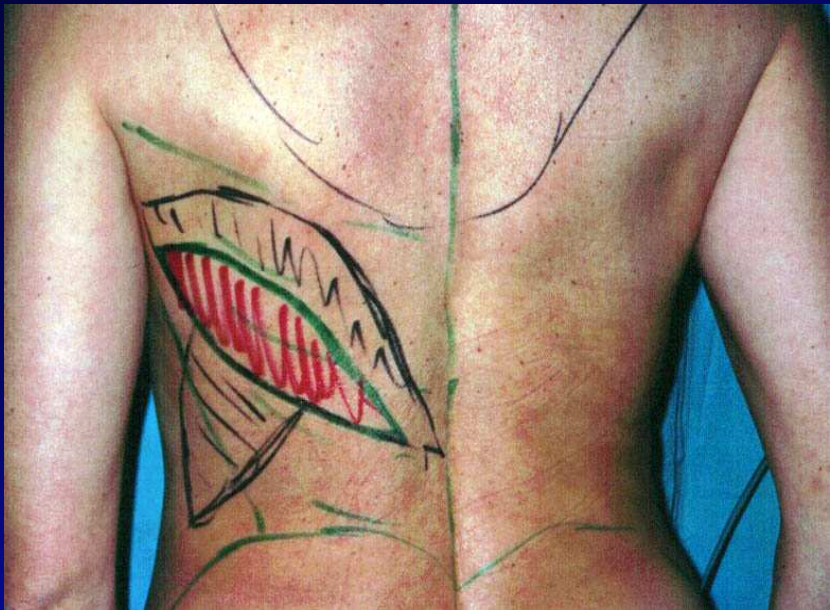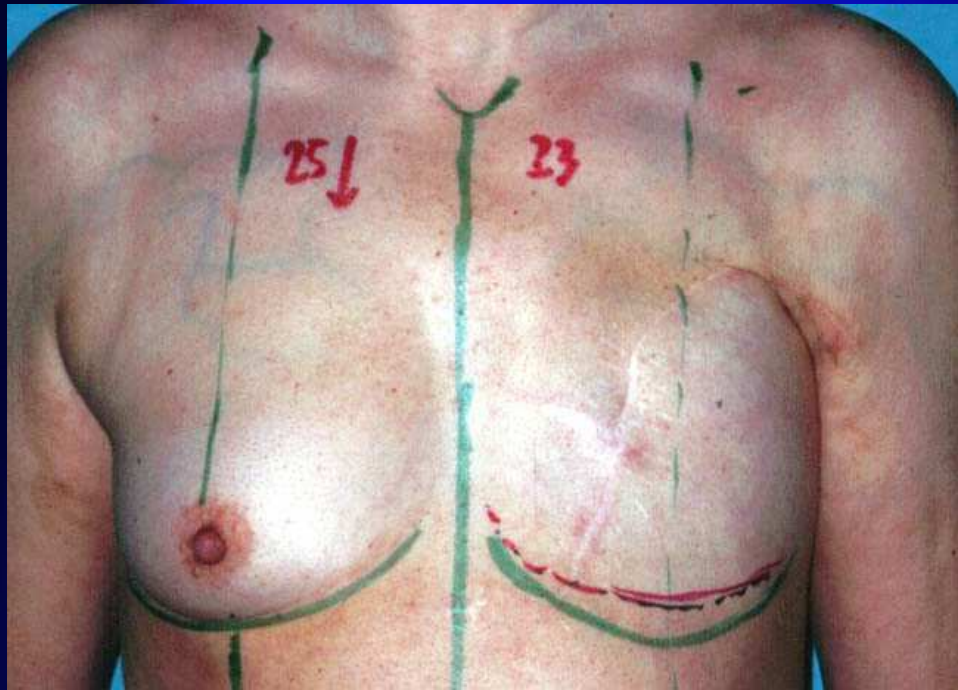
# Latissimus Dorsi senza protesi

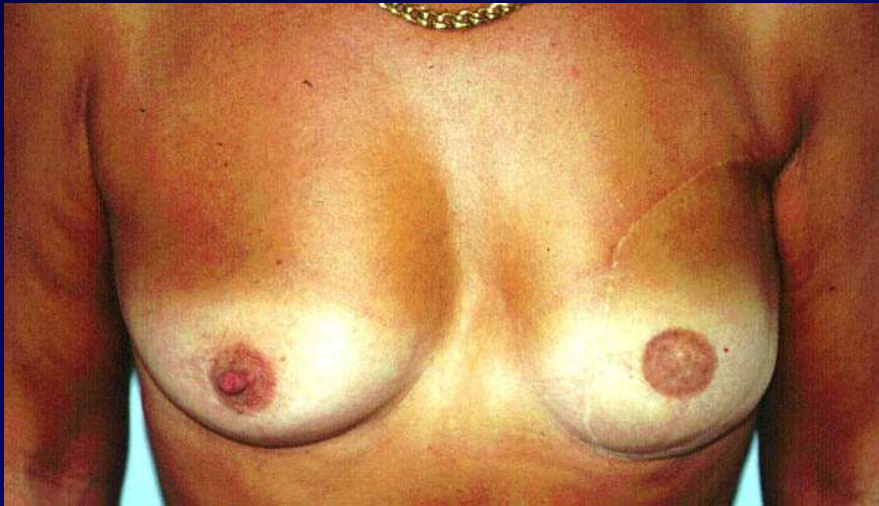
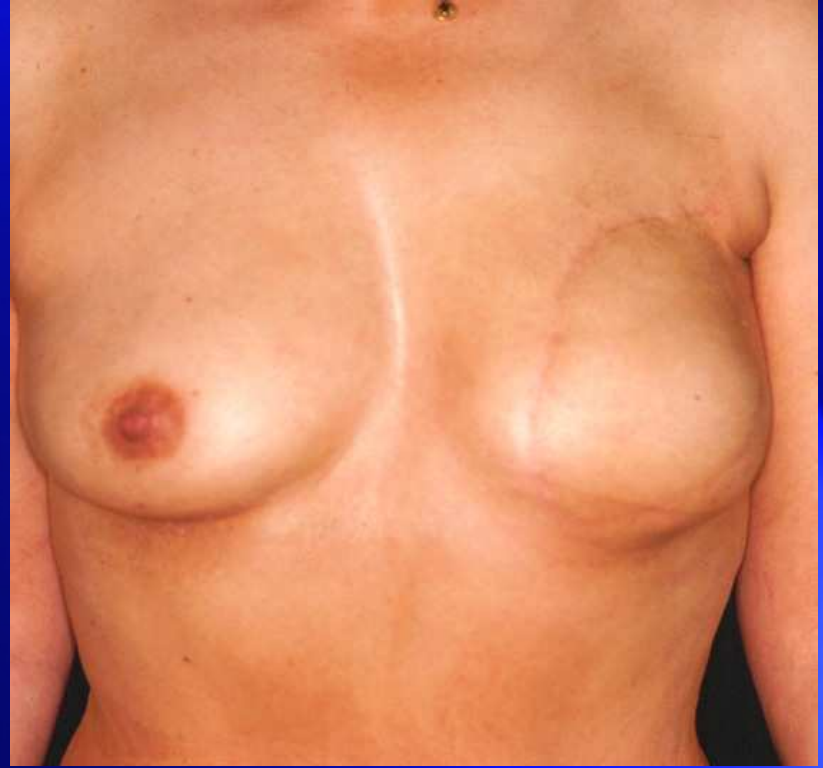
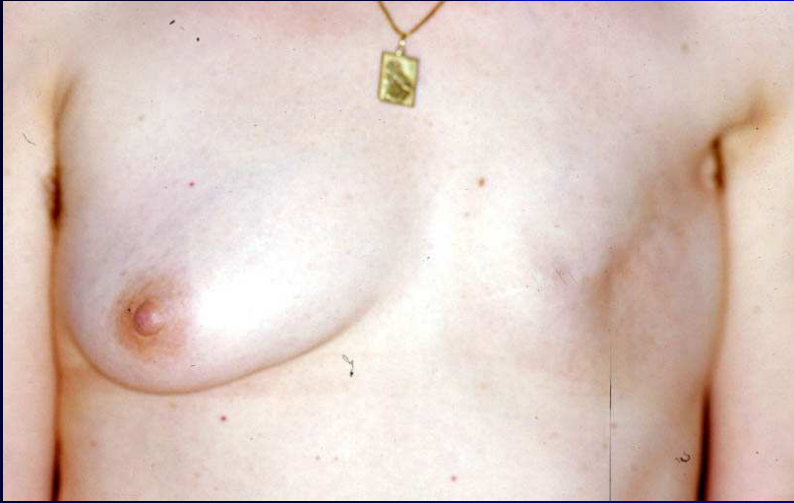

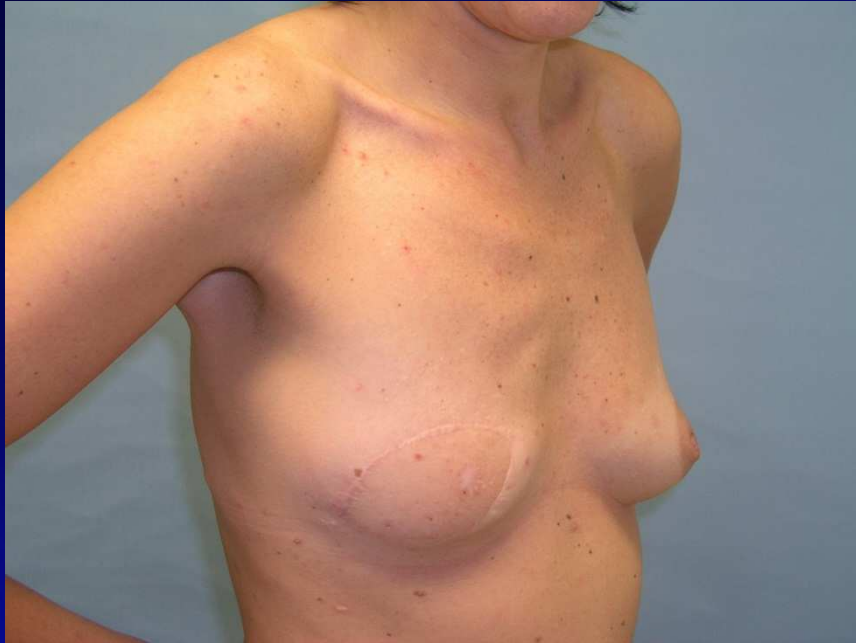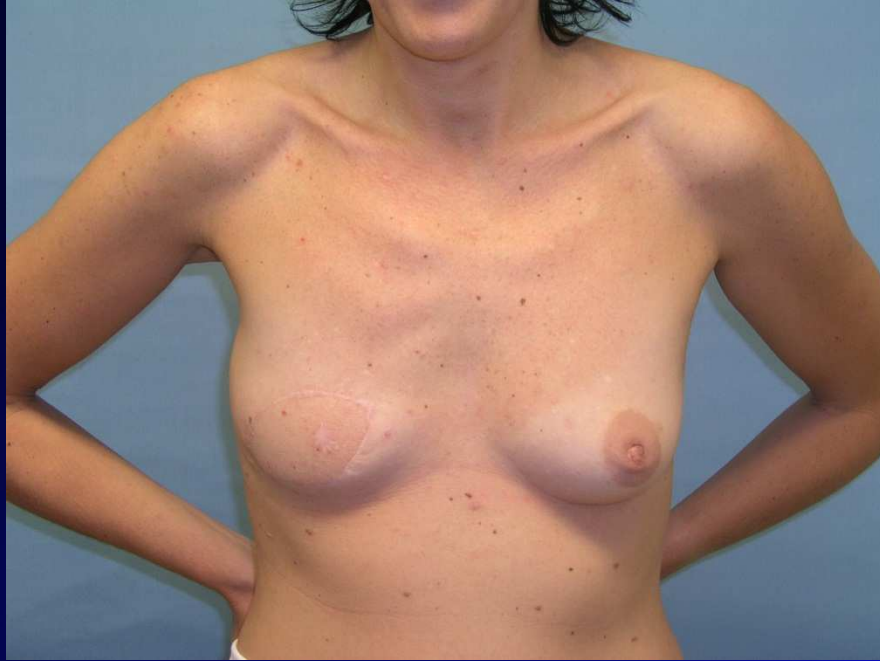In base alla quantità di tessuto adiposo sottocutaneo  
si ottengono neomammelle di 300 - 500 cc

**AUTOPROTESI**









**Lembo di m. retto  
dell'addome  
TRAMF**

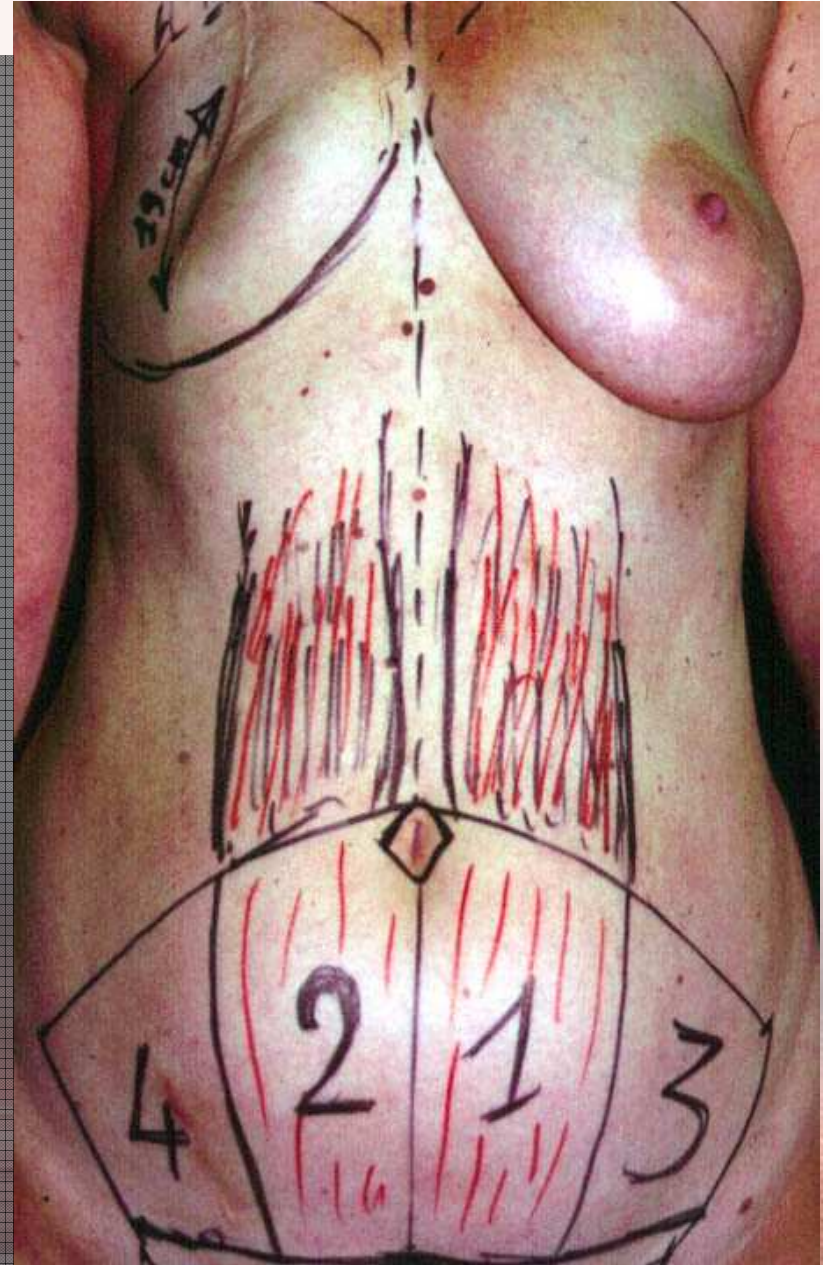


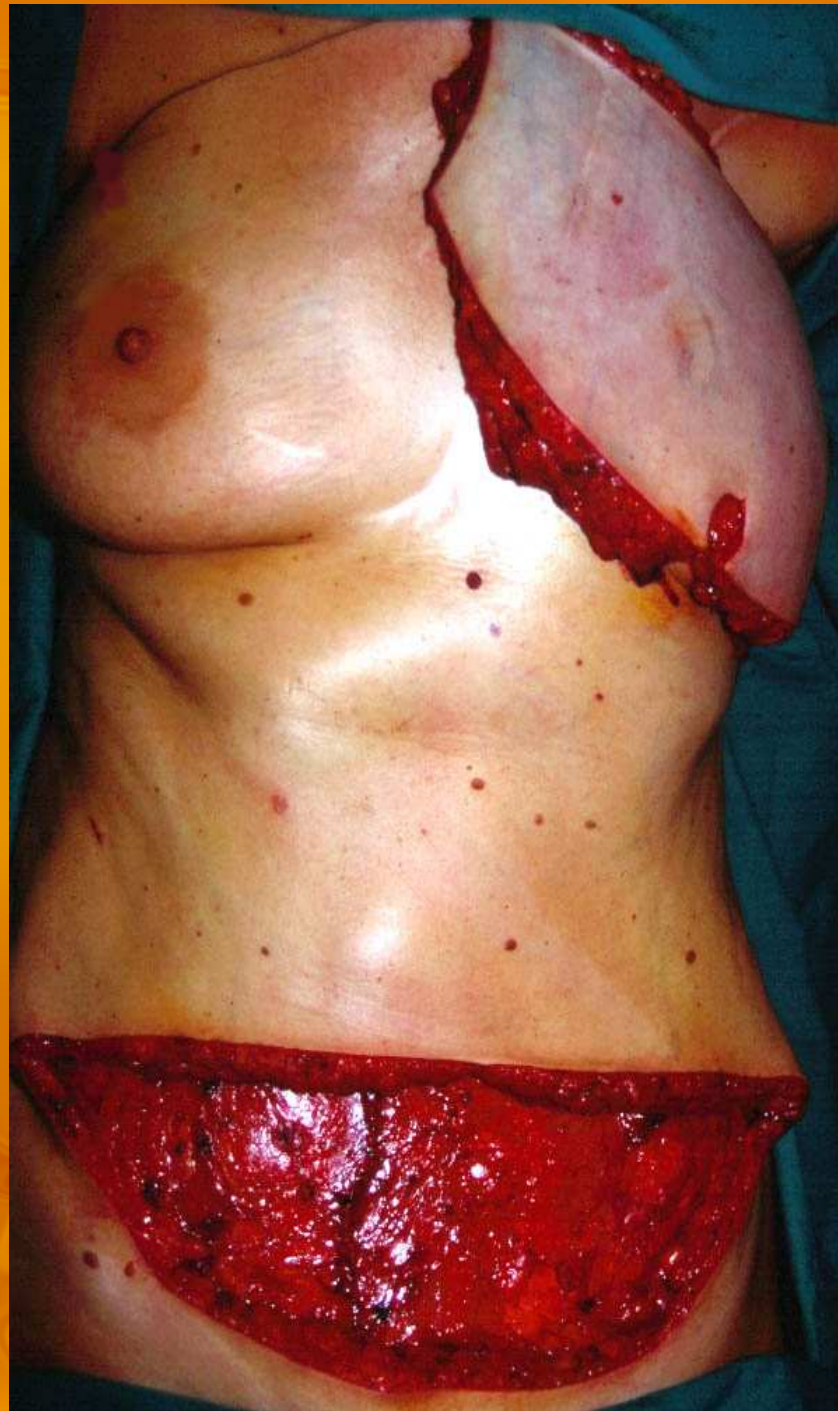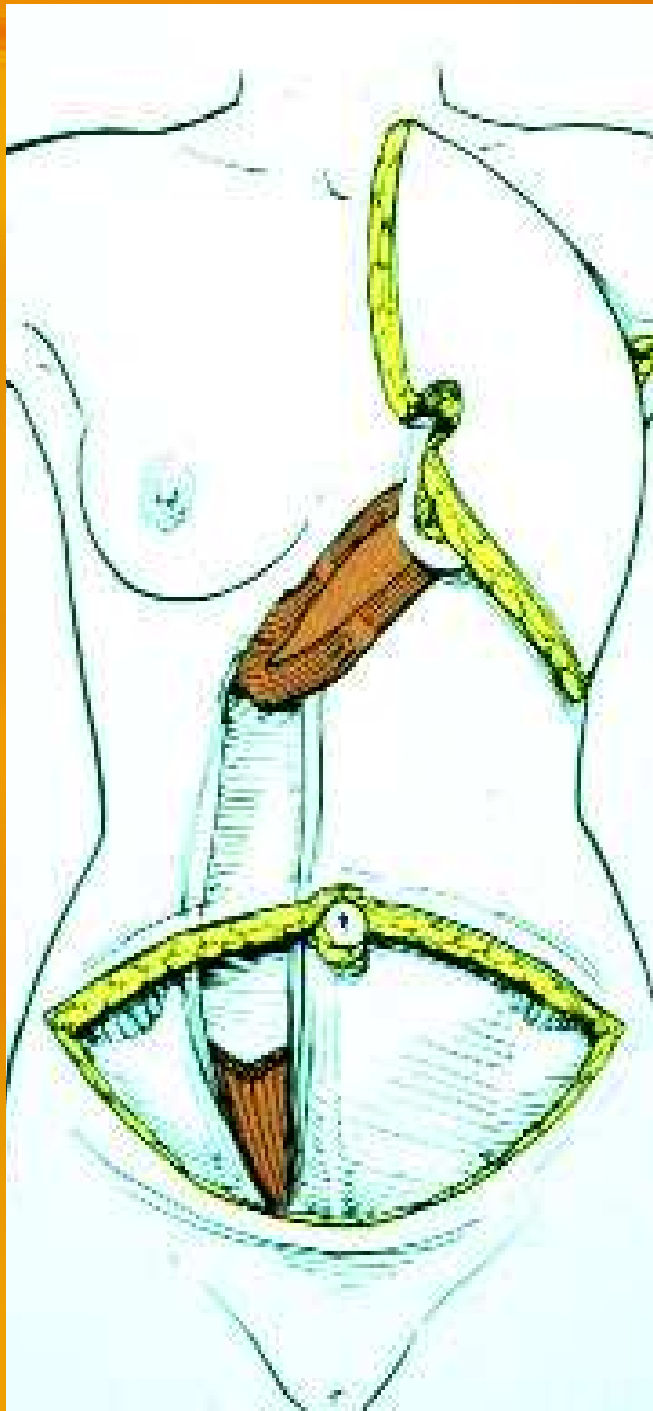
**TRAM flap (transverse rectus abdominis myocutaneous flap)**

**Lembo miocutaneo di muscolo retto dell'addome utilizzato dopo mastectomia radicale.**


**La vascolarizzazione deriva dall'arteria epigastrica inferiore.**

**Viene impiegato anche come lembo microchirurgico.**





# *VANTAGGI*

- 
- A photograph of two fencers in a sparring stance. They are wearing white protective gear, including jackets and masks, and are holding their epees. The fencer on the left is in a lunge, while the fencer on the right is in a more upright stance. The background is a plain, light-colored wall.
- ✓ **Non richiede l'impiego di impianti mammari**
  - ✓ **Disponibilità di grandi quantità di cute**
  - ✓ **Grande versatilità**
  - ✓ **Trofismo e morfologia ottimale della cute in termini**

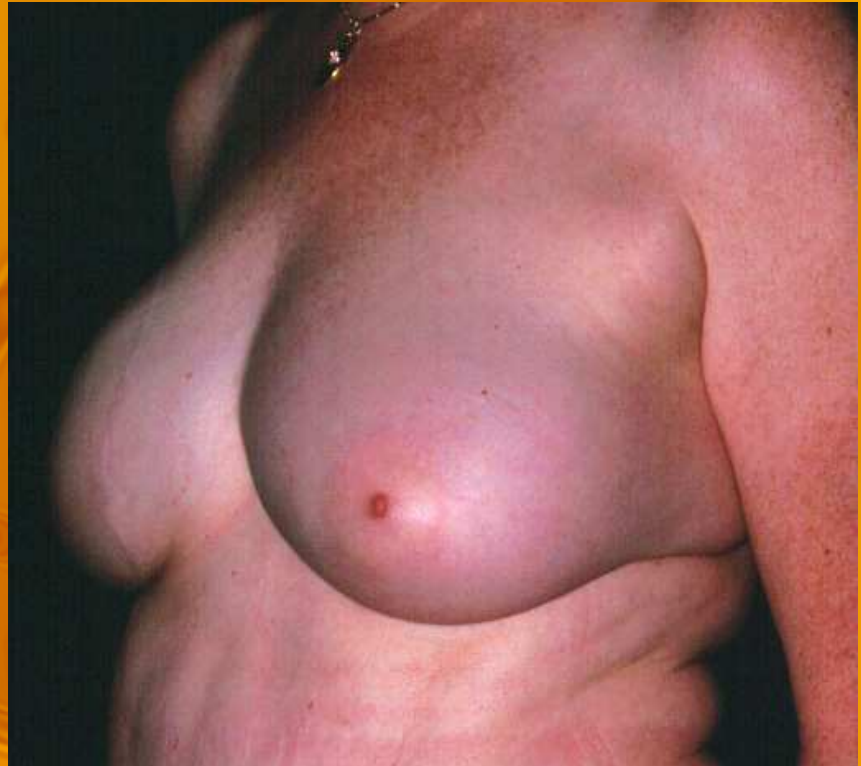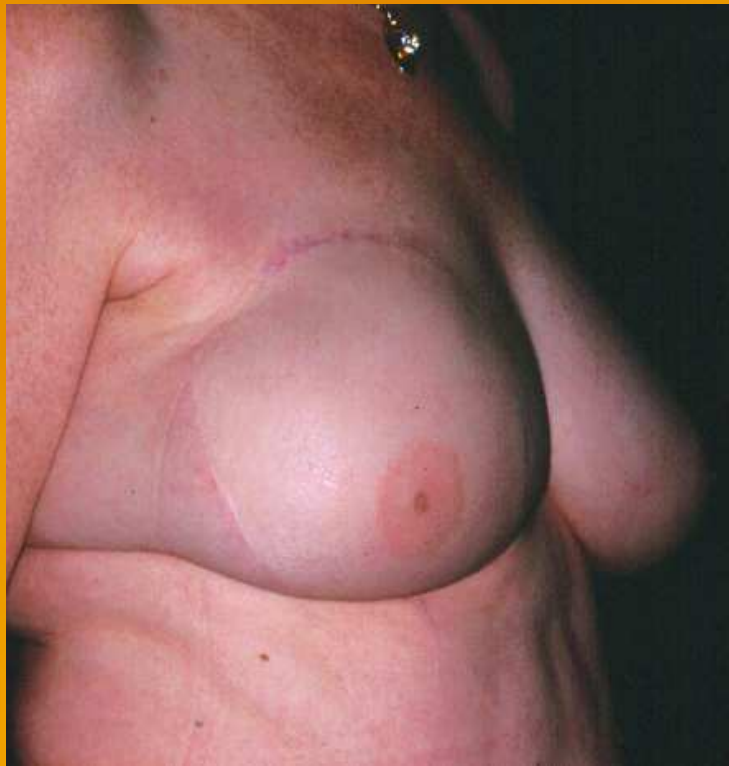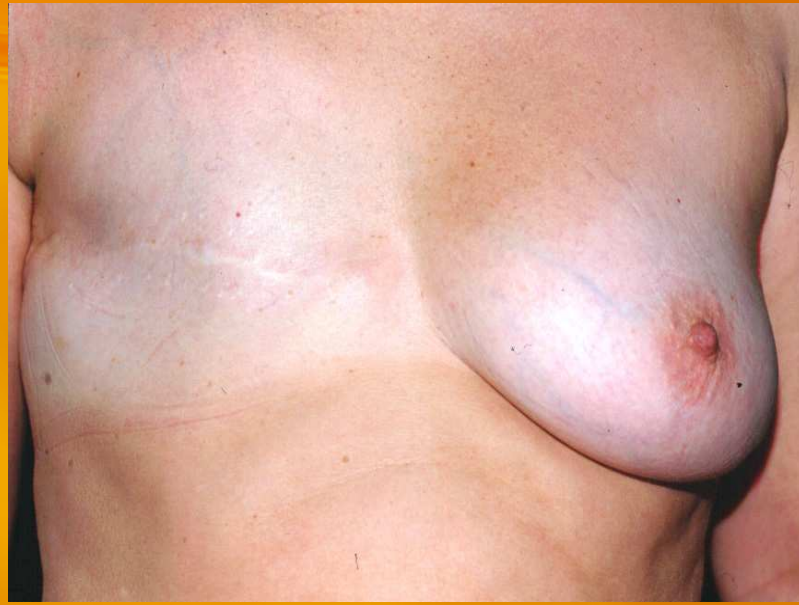# INDICAZIONI

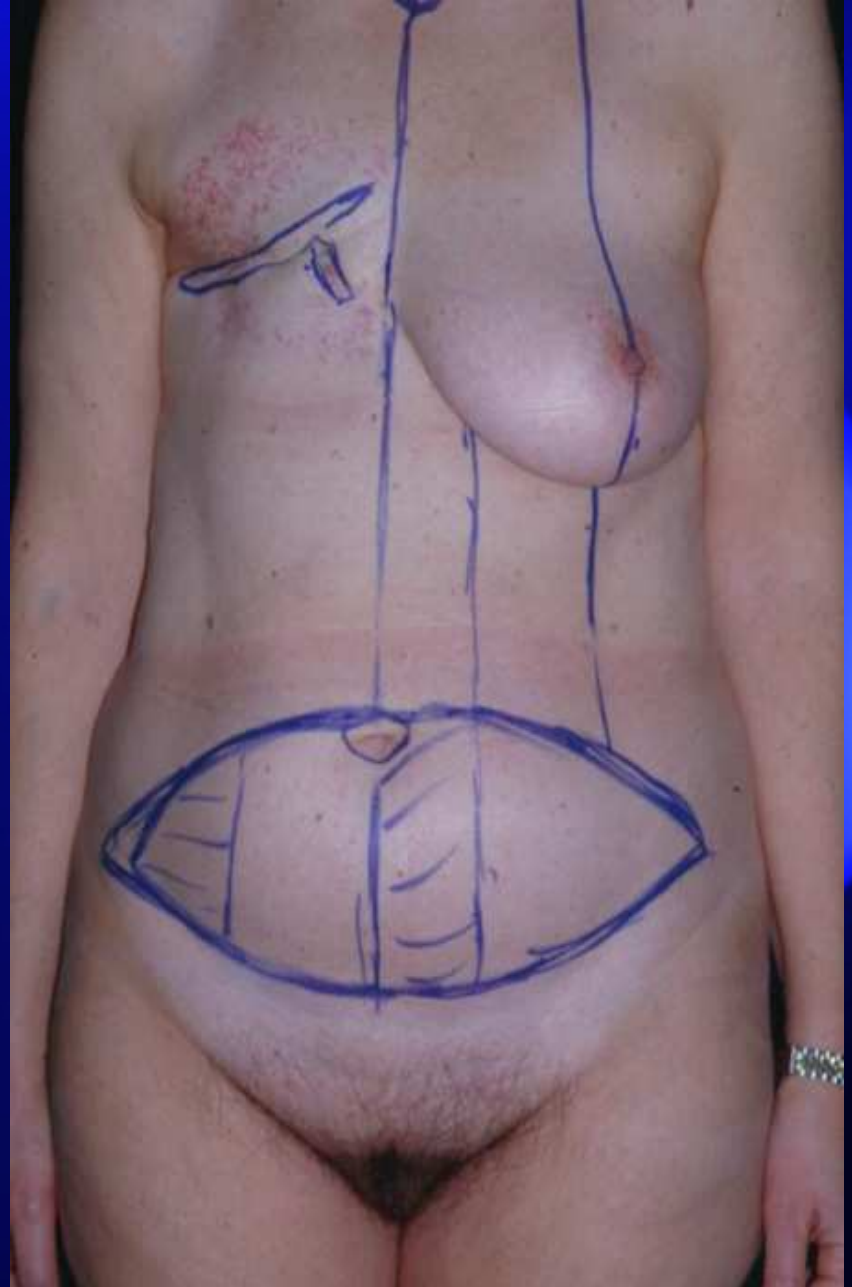
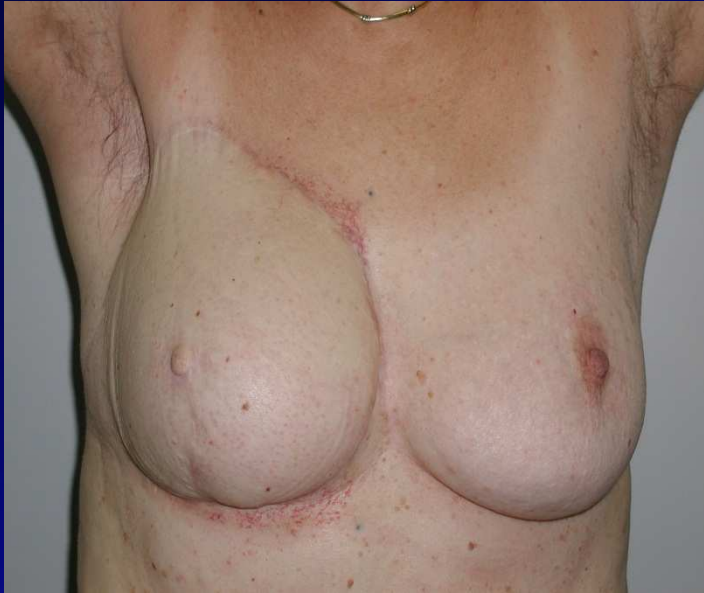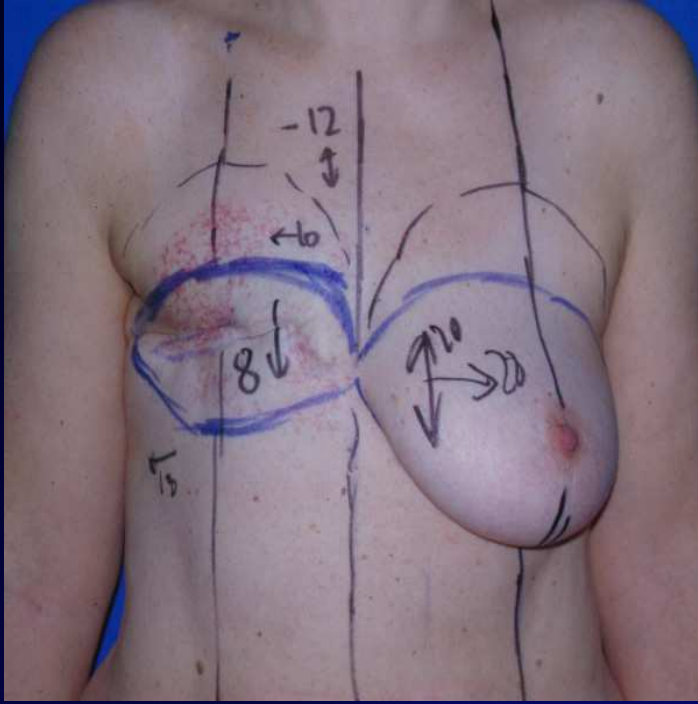
- ✓ **Necessità di ottenere neo - mammelle di grandi dimensioni**
- ✓ **Copertura di grandi deficit tessutali e/o distrofia dei tessuti in sede di ricostruzione**
- ✓ **Indisponibilità del muscolo gran dorsale**

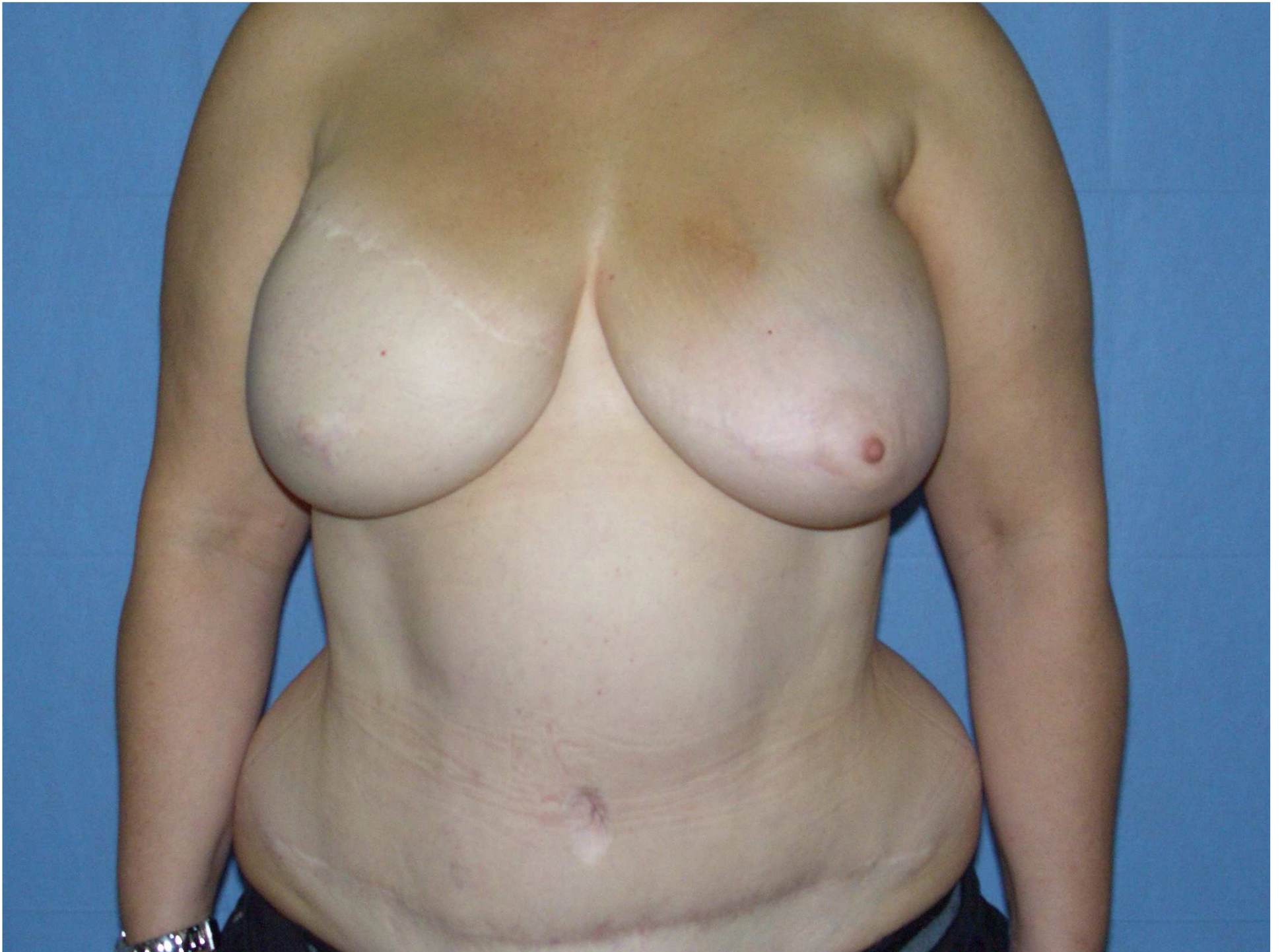

# ***CONTROINDICAZIONI***

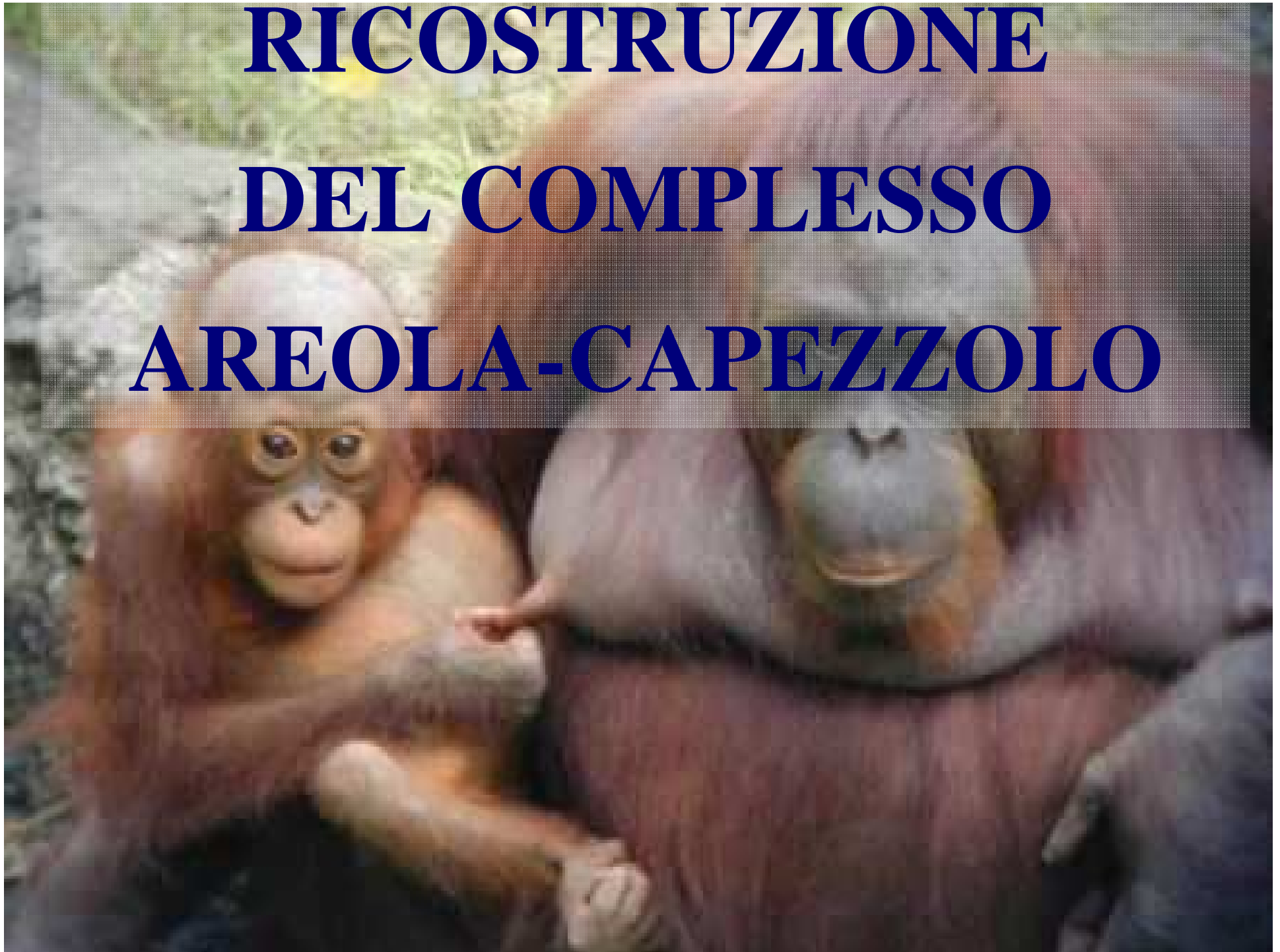- ✓ **Pazienti in età feconda**
- ✓ **Atrofia dei muscoli retti dell'addome**
- ✓ **Disturbi del microcircolo e/o tabagismo**
- ✓ **Pregressi interventi chirurgici sull'addome**








**RICOSTRUZIONE  
DEL COMPLESSO  
AREOLA-CAPEZZOLO**





**E' il gesto chirurgico che completa l'iter ricostruttivo; può essere eseguito contemporaneamente alla ricostruzione (con protesi e/o lembo), ma solitamente si preferisce differirlo di alcuni mesi (generalmente 3 mesi).**

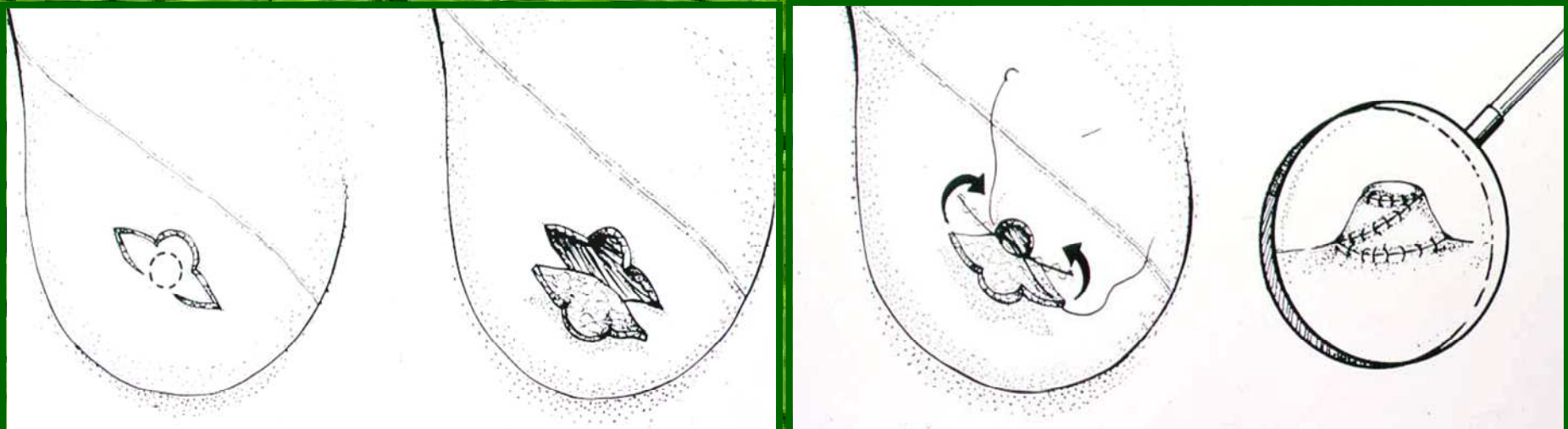
# PUNTI CHIAVE

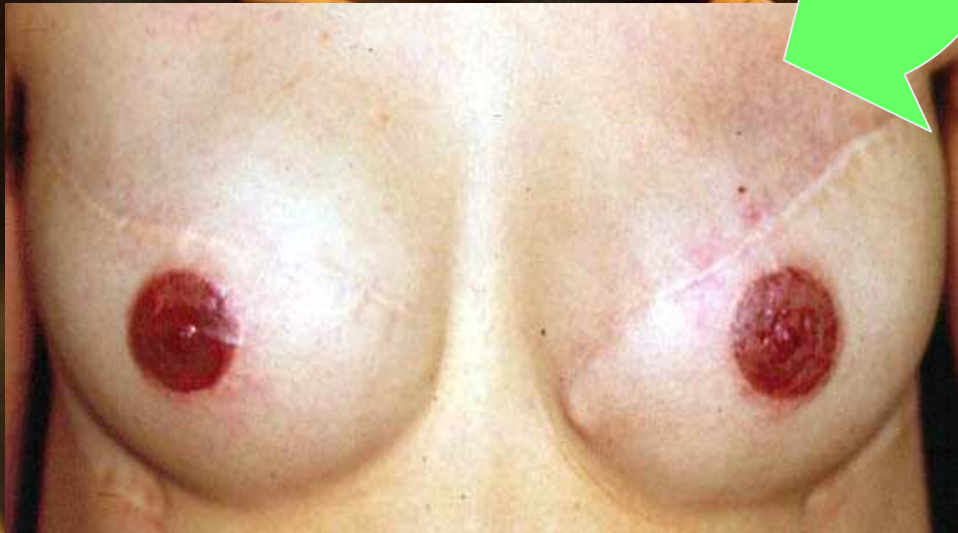
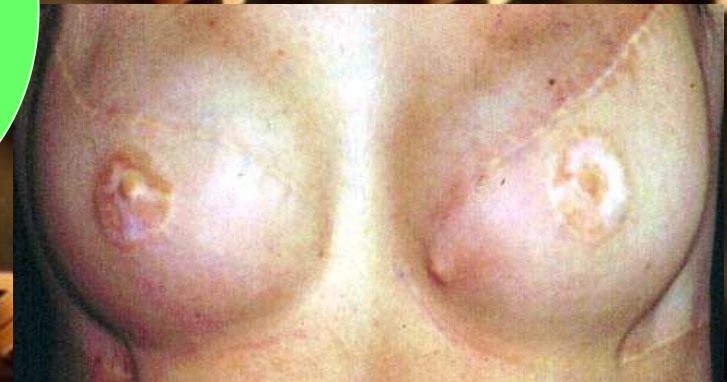
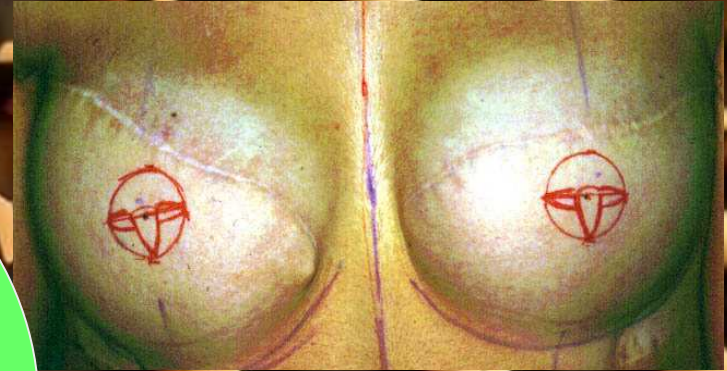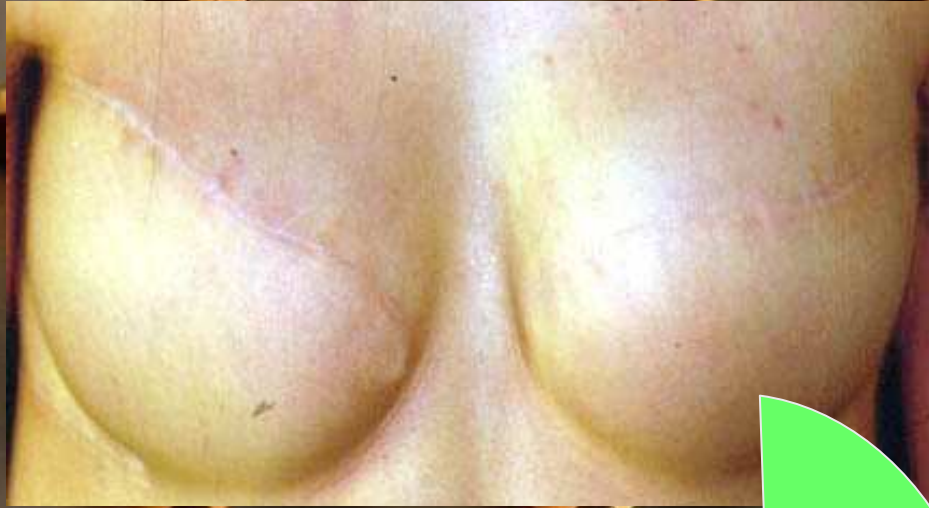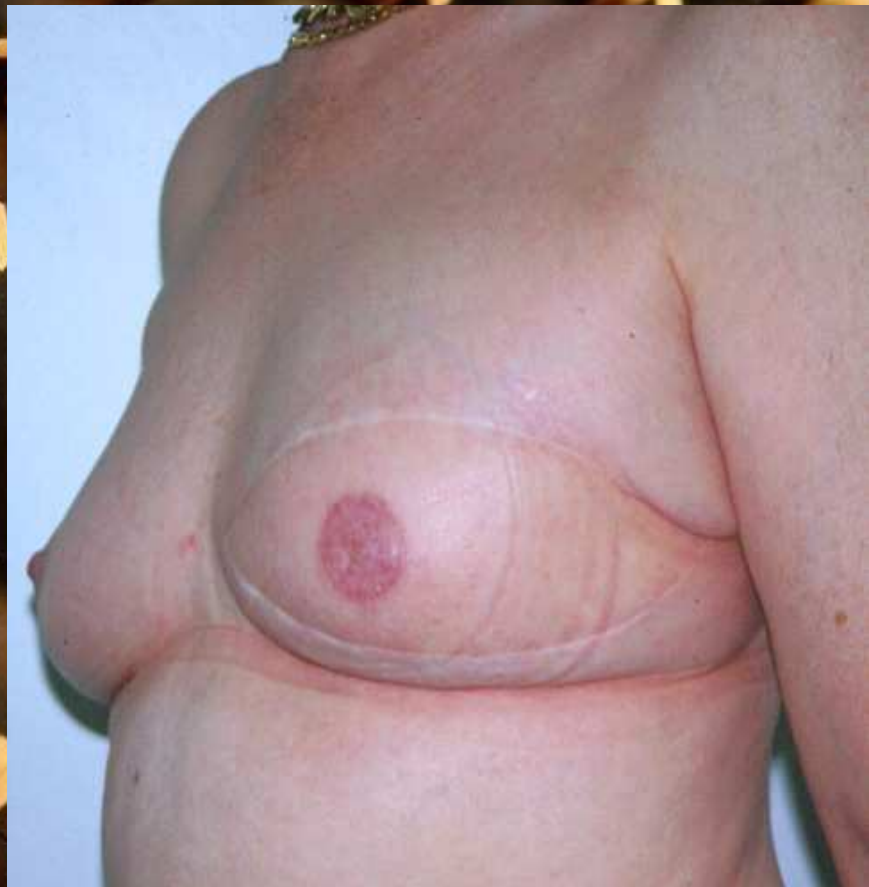
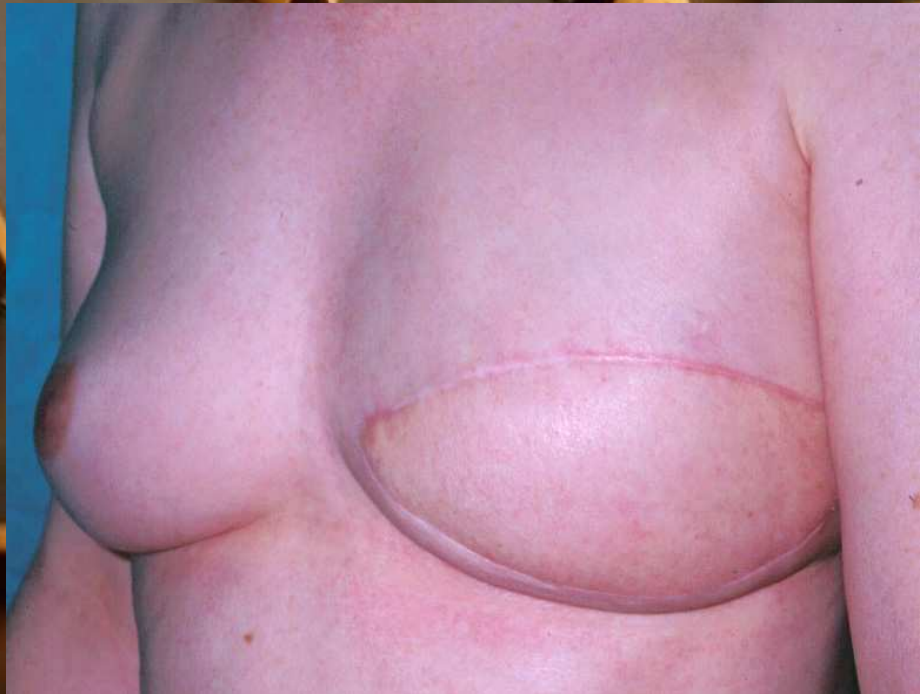- ✓ **Posizione sul cono mammario, in relazione con la mammella controlaterale**
- ✓ **Morfologia del capezzolo e colore del complesso areolare**

MENU

# Ricostruzione mediante lembi a “TRIFOGLIO”







# ***THE SKIN SPARING MASTECTOMY***



✓ **1991 Toth and Lappert**

Prima segnalazione in letteratura

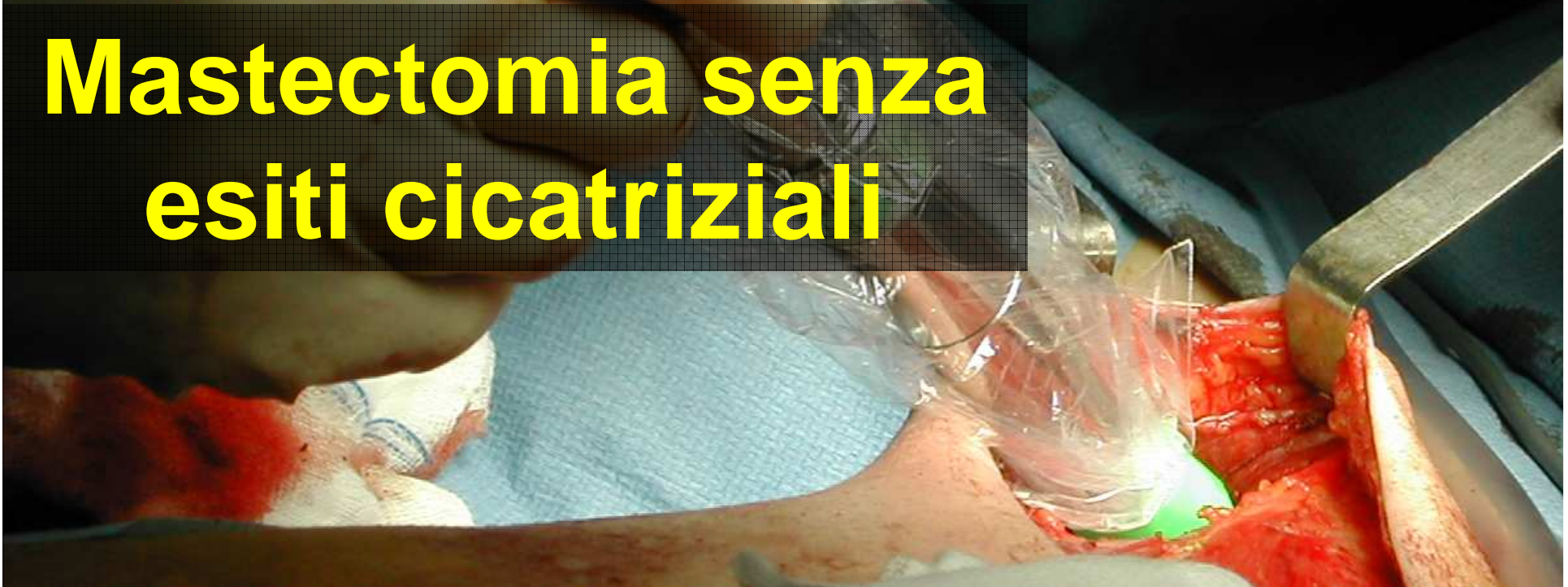✓ **1992 Kroll et al.**

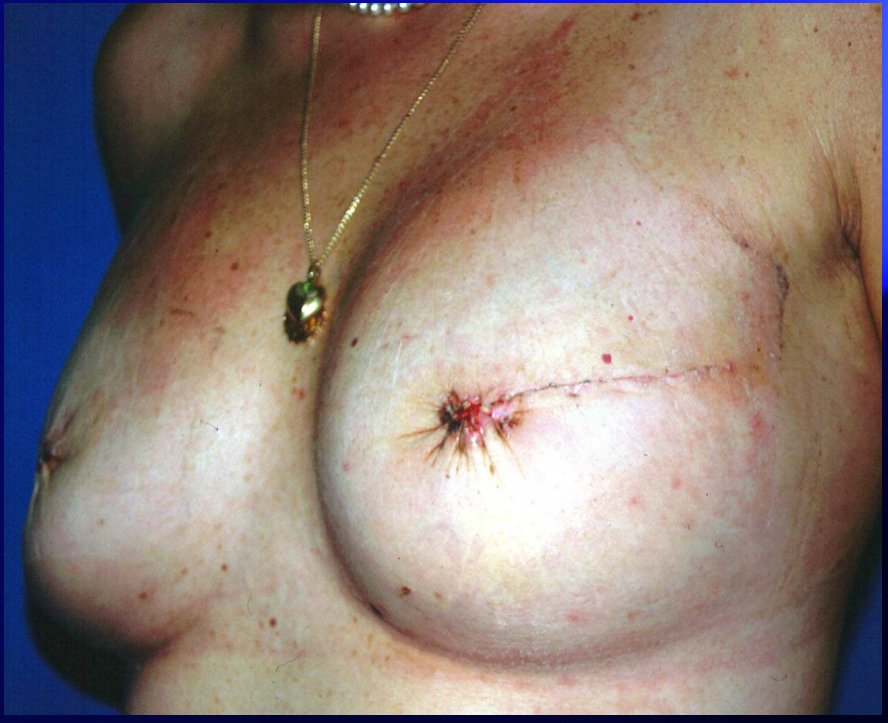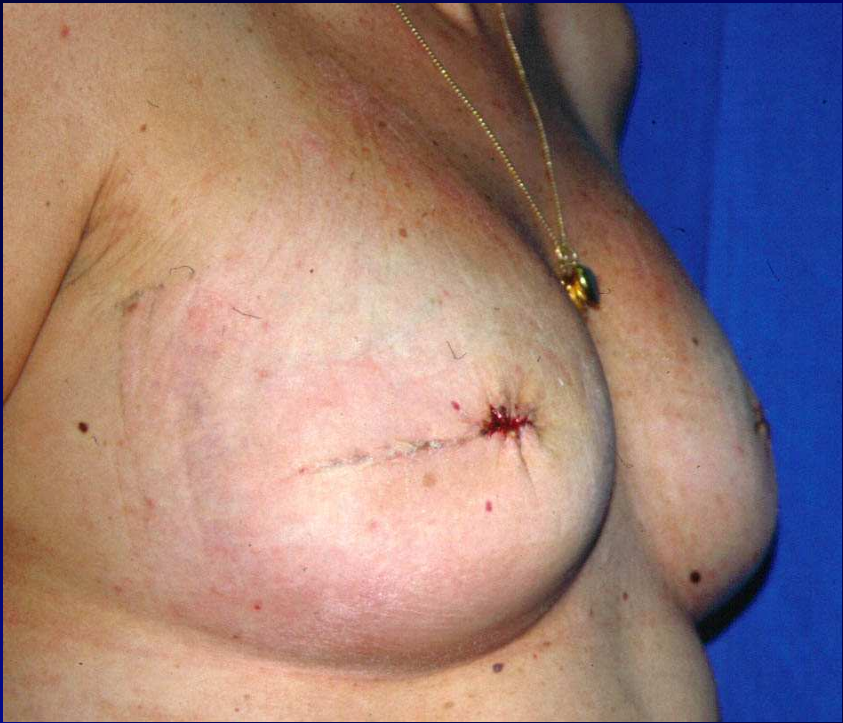
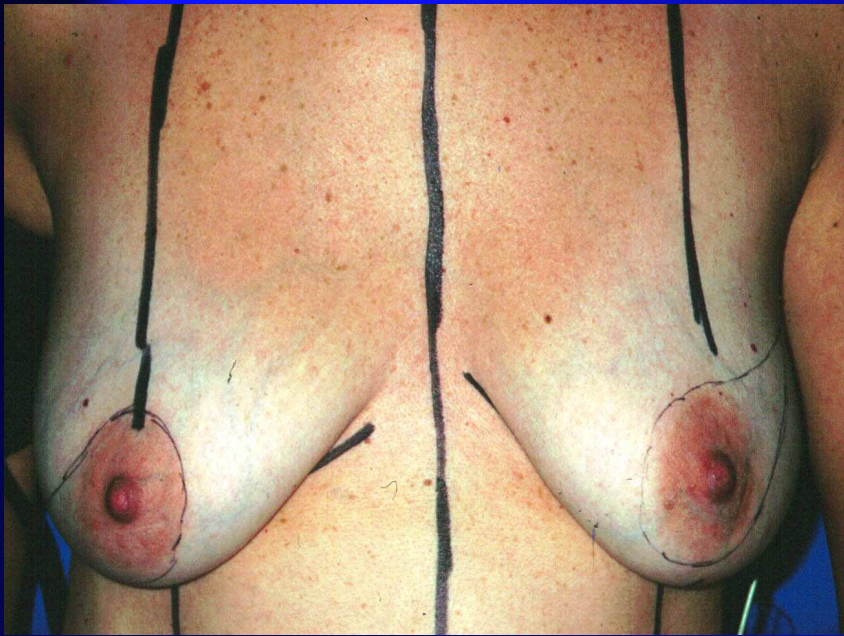
Valutazione di 100 casi consecutivi

# Skin Sparing mastectomy + LFN sentinella



**Mastectomia senza  
esiti cicatriziali**





# COMPLICANZE Lungo termine

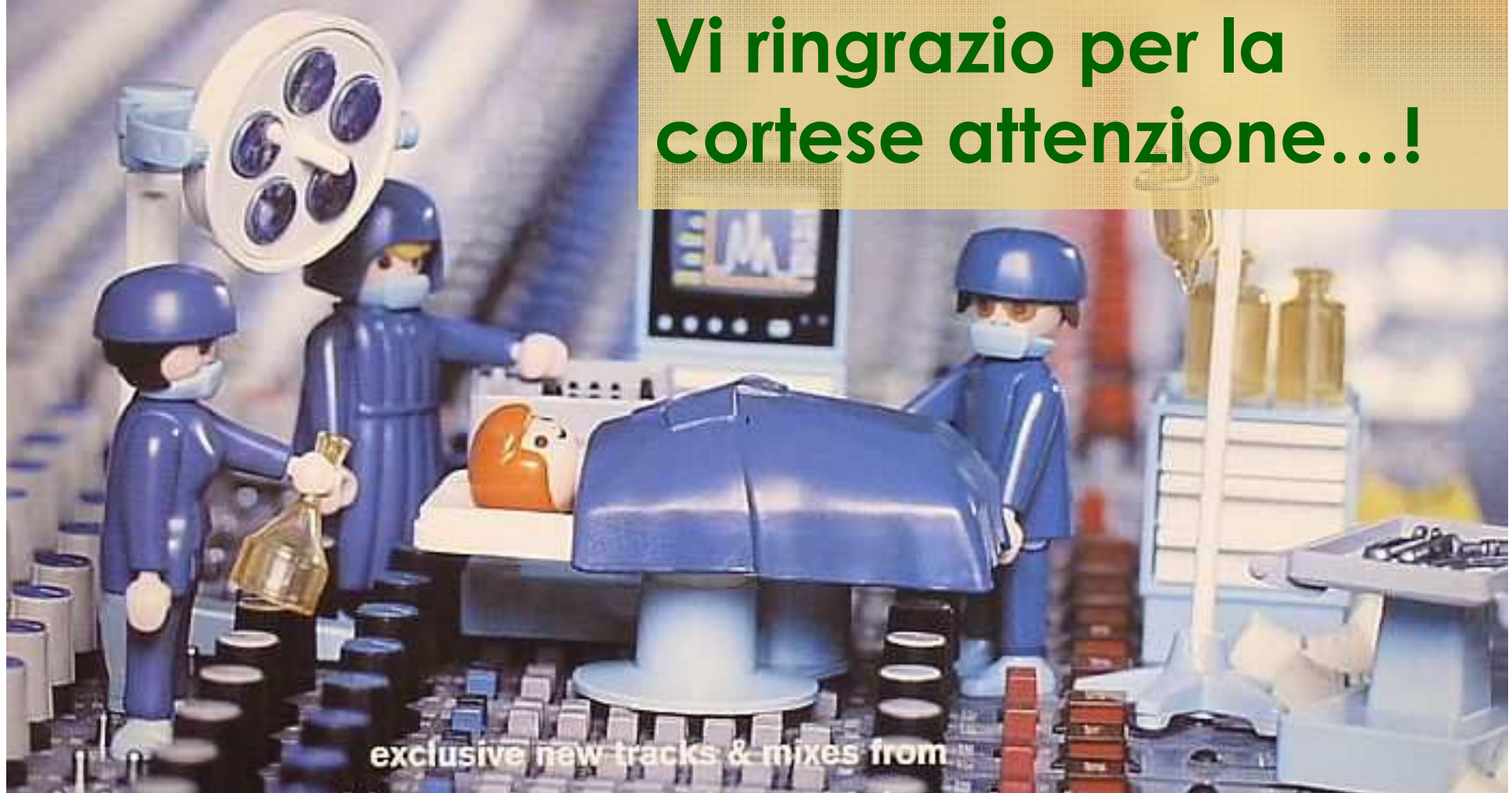- E' stata necessaria la sostituzione dell'impianto mammario in seguito a rottura non traumatica nel 5% dei casi a 5 anni, nell' 11% dei casi a 10 anni. Complessivamente è stato necessario ricorrere alla RMN nel 72% dei casi di sospetta rottura.

# IN CONCLUSIONE

- ✦ Rimane un gesto chirurgico rapido con una curva di apprendimento relativamente breve
- ✦ Anche se necessita quasi sempre di due tempi chirurgici, presenta un range di complicanze minimo.
- ✦ Importanti sono le tecniche ancillari che consentono di ottimizzare il risultato estetico (ridefinizione del SSM, lipofilling,...)

# plastic surgery <sup>3</sup>

Vi ringrazio per la  
cortese attenzione...!



exclusive new tracks & mixes from