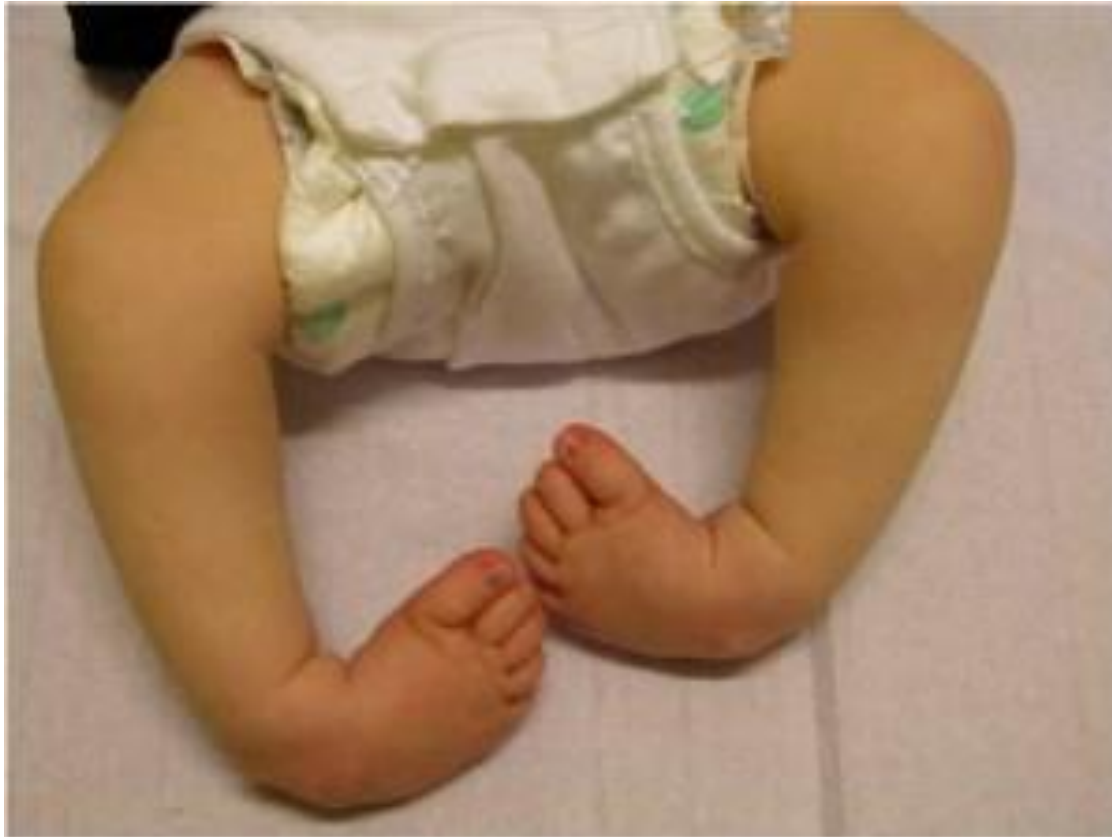



UP TO DATE IN ORTOPEDIA PEDIATRICA

ARTIOLI FRANCESCA, GALLA AMBRA
U.O. ORTOPEDIA E TRAUMATOLOGIA
AZIENDA OSPEDALIERO-UNIVERSITARIA DI FERRARA
11 MARZO 2016

PIEDE TORTO CONGENITO

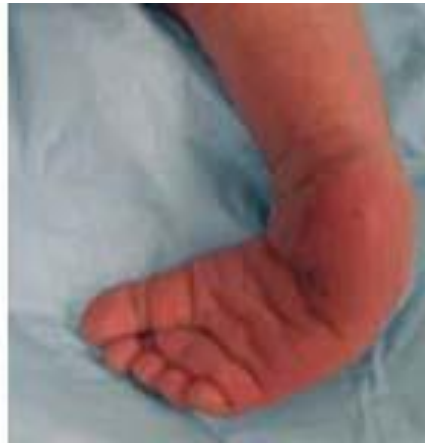
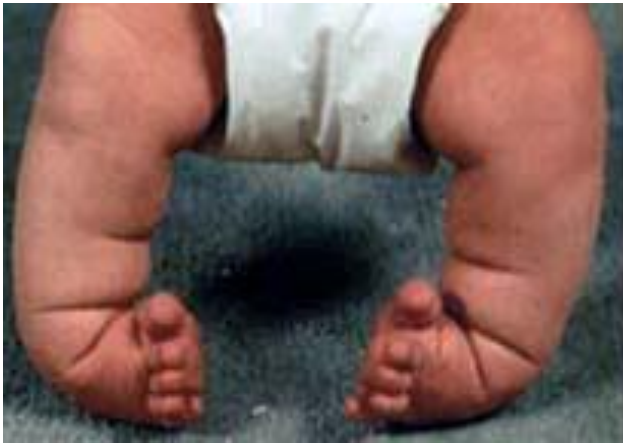
CARATTERISTICHE

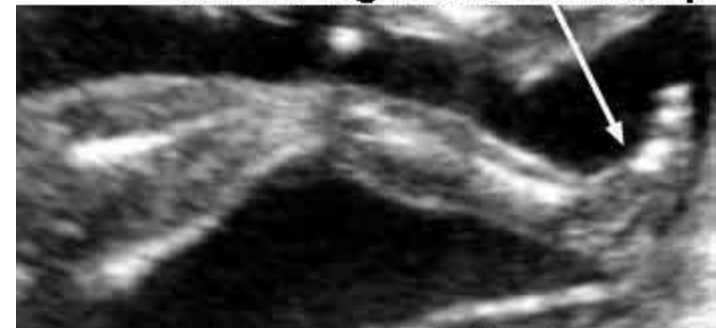
- Colpisce il 1-2/1000 nati
- Il sesso maschile è colpito 2-3 volte di più del sesso femminile
- Nel 50% dei casi è bilaterale
- Familiarità
- Può essere associato a sindromi e condizioni neurologiche (spina bifida, artrogriposi)

DIAGNOSI

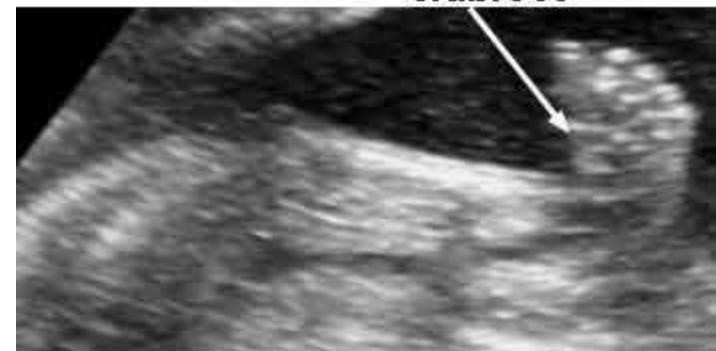- Clinica alla nascita
- Prenatale con ecografia morfologica



normal leg-foot relationship

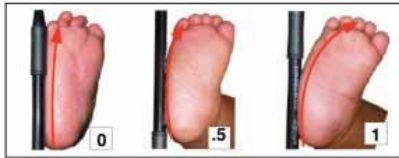

clubfoot

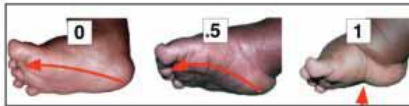

CLASSIFICAZIONI PIU' UTILIZZATE

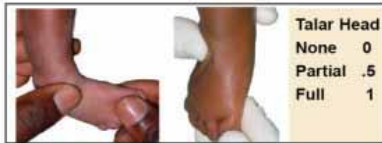PIRANI



CLB

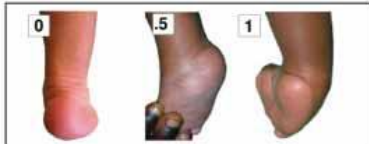

MC

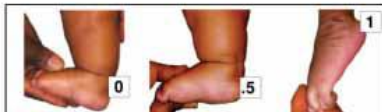

Talar Head
None 0
Partial .5
Full 1

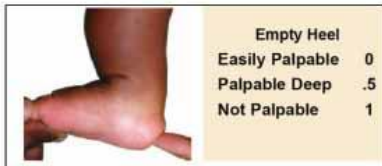
LHT



PC



RE



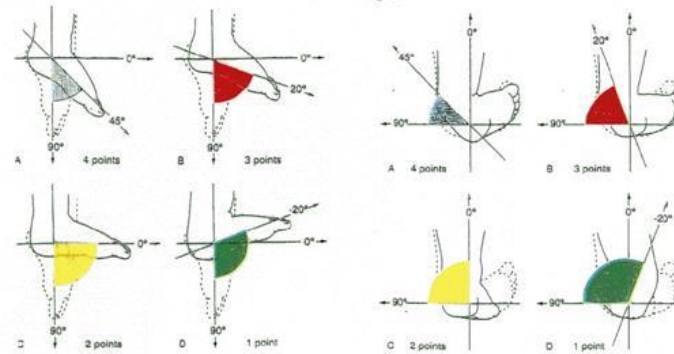
Empty Heel
Easily Palpable 0
Palpable Deep .5
Not Palpable 1

EH

DI MEGLIO

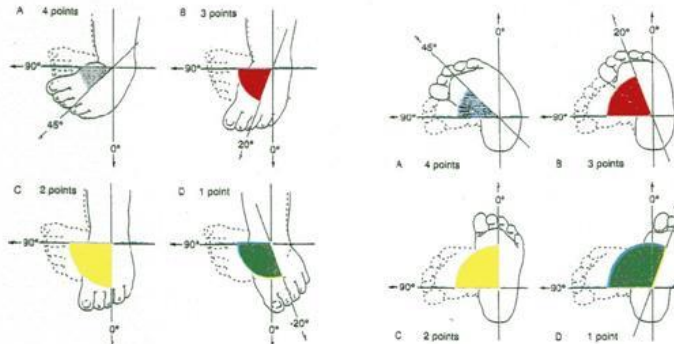
CLUBFOOT ASSESSMENT : SCORE OUT OF 20 POINTS

A. Dimeglio



EQUINUS / 4

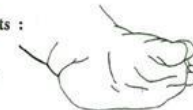VARUS / 4



INTERNAL ROTATION / 4

ADDUCTION / 4

Add 4 pejorative points :
1 for the posterior crease
1 for the medial crease
1 for the cavus deformity
1 for global hypertonía



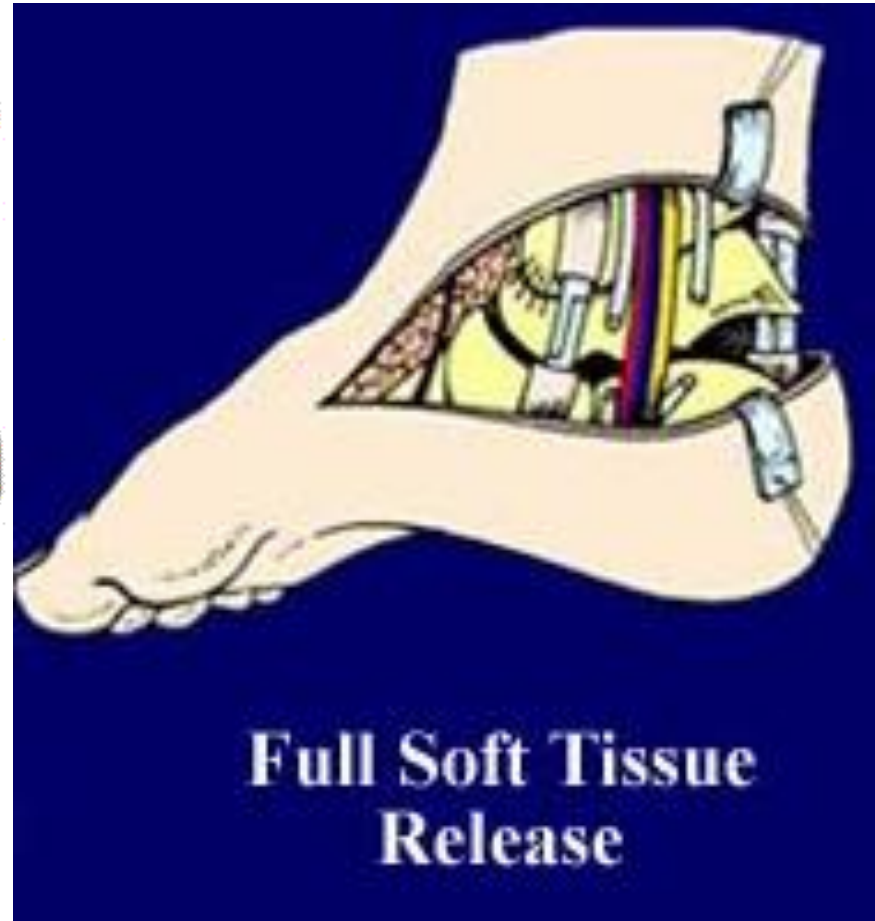TRATTAMENTO CHIRURGICO

Clubfoot Surgery

Incision

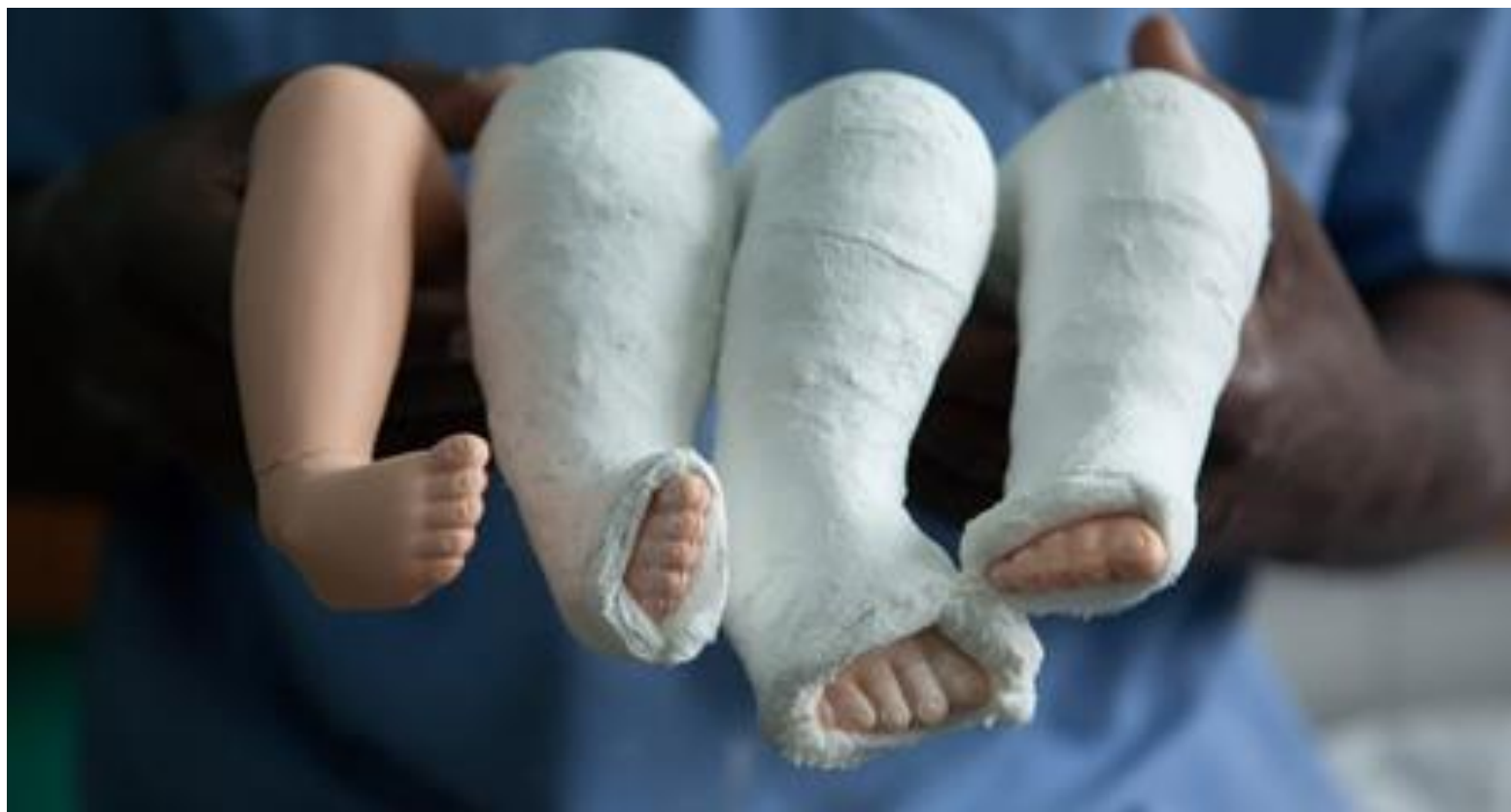Ligaments
lengthened
or
shortened

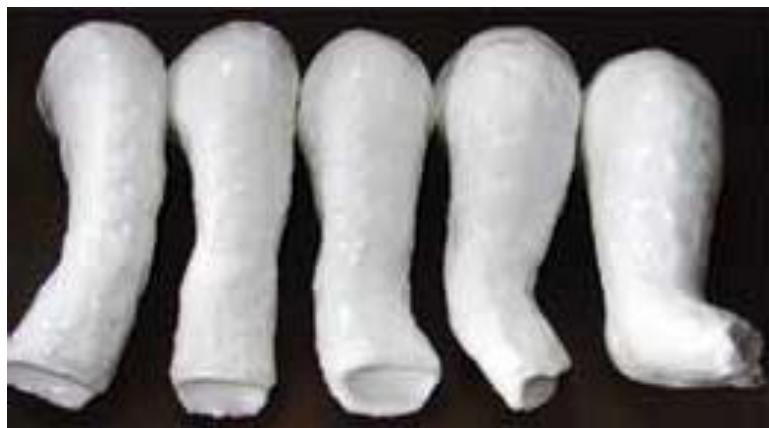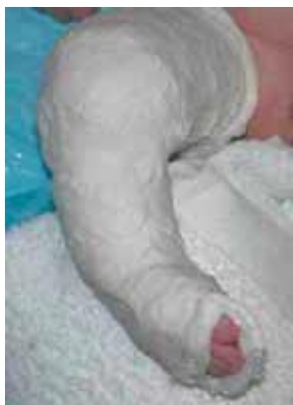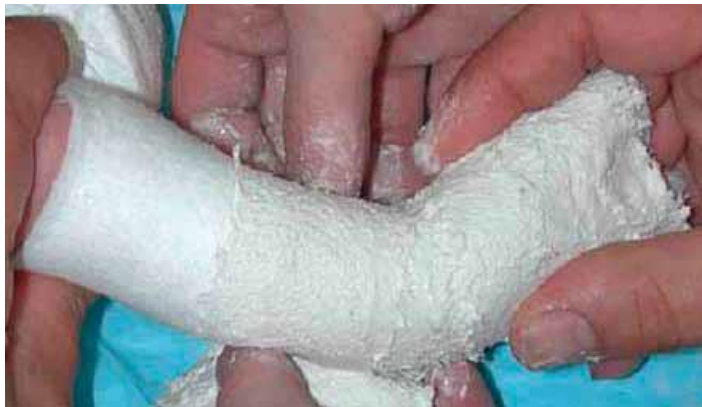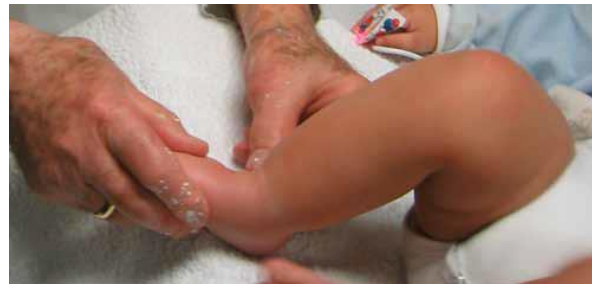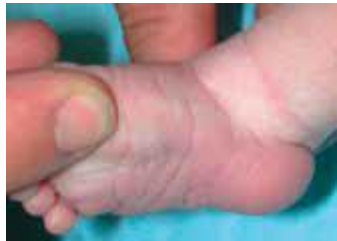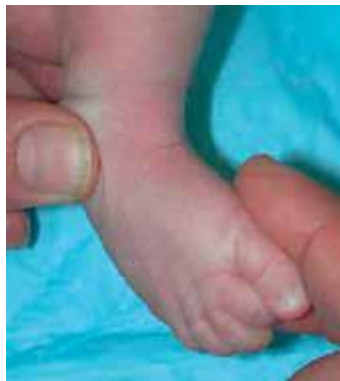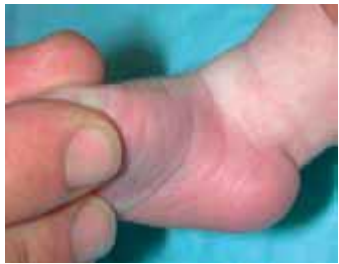©MMG 2009

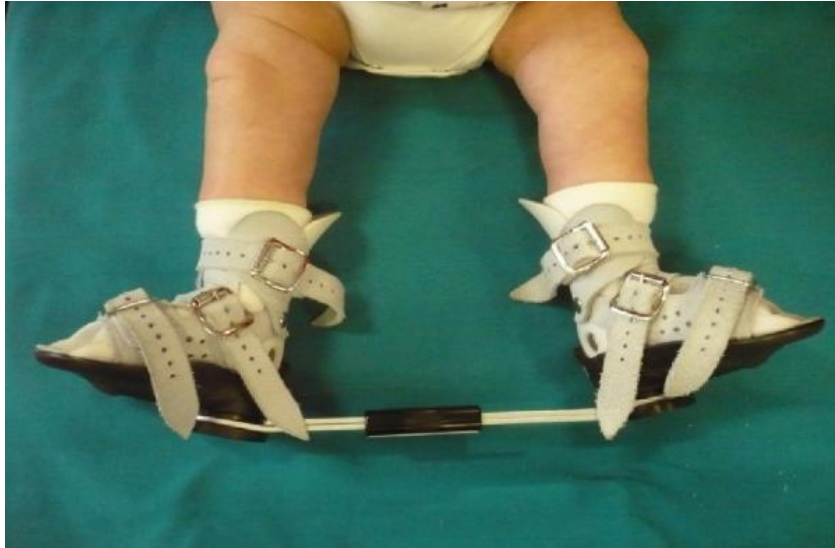
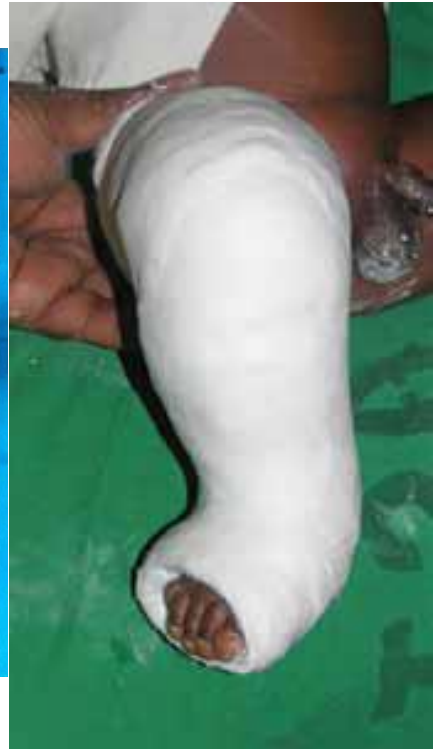
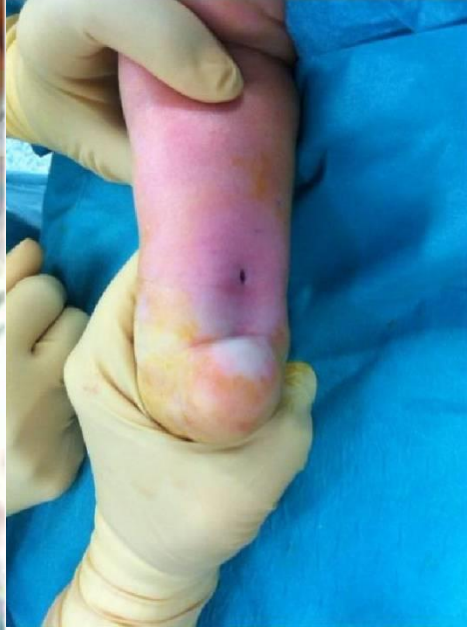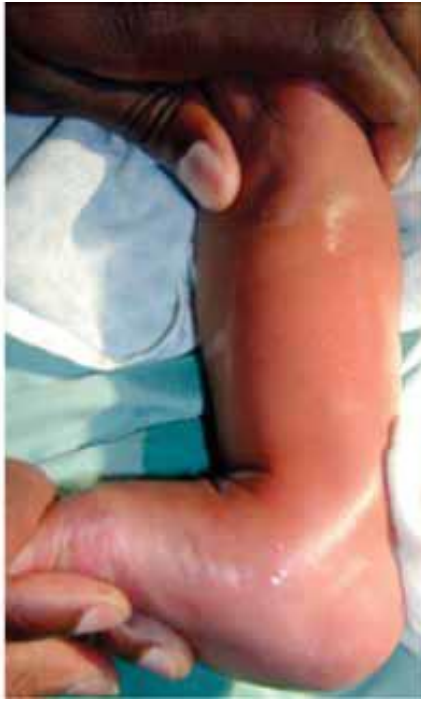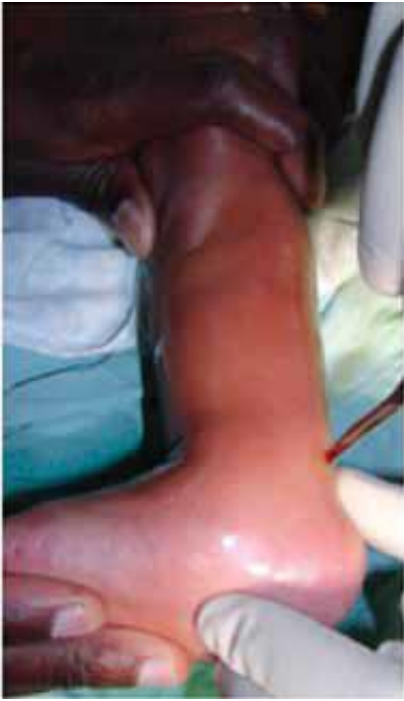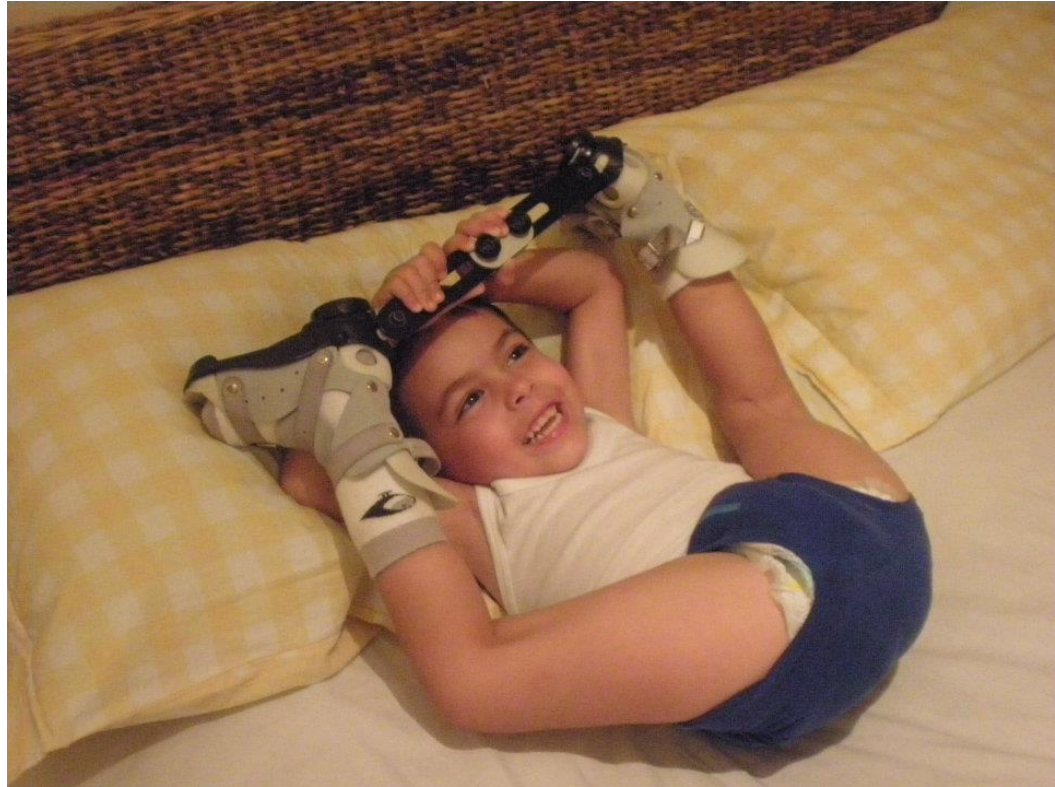Full Soft Tissue
Release

Trattamento secondo Ponseti

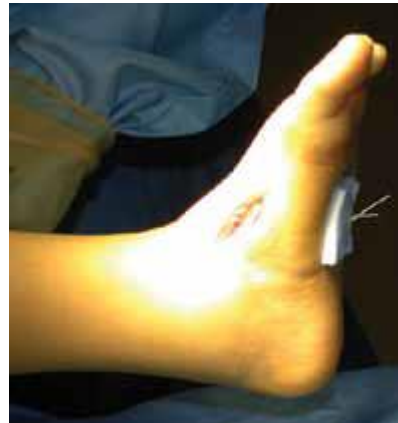
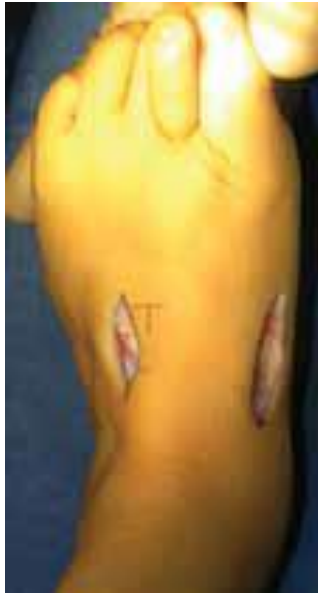
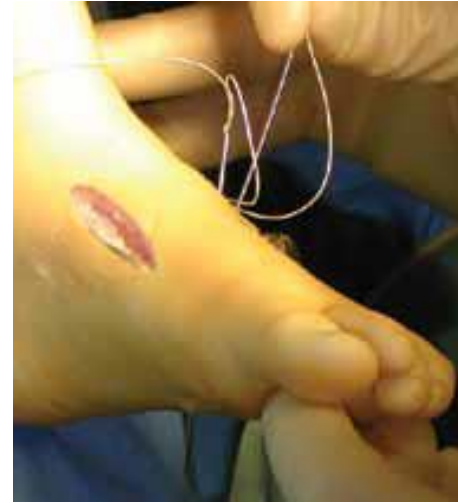
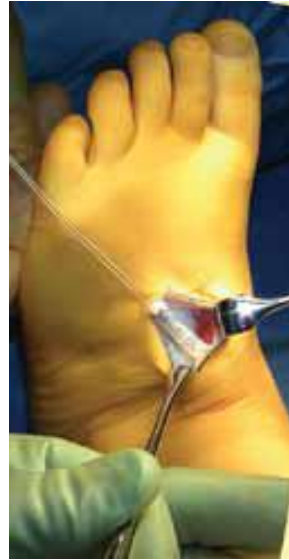
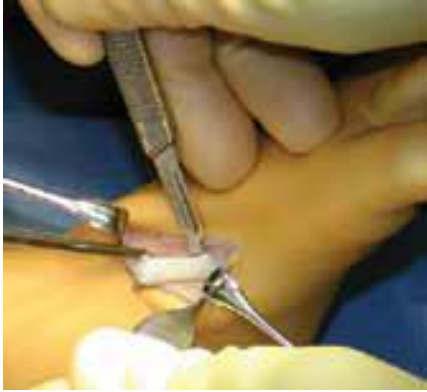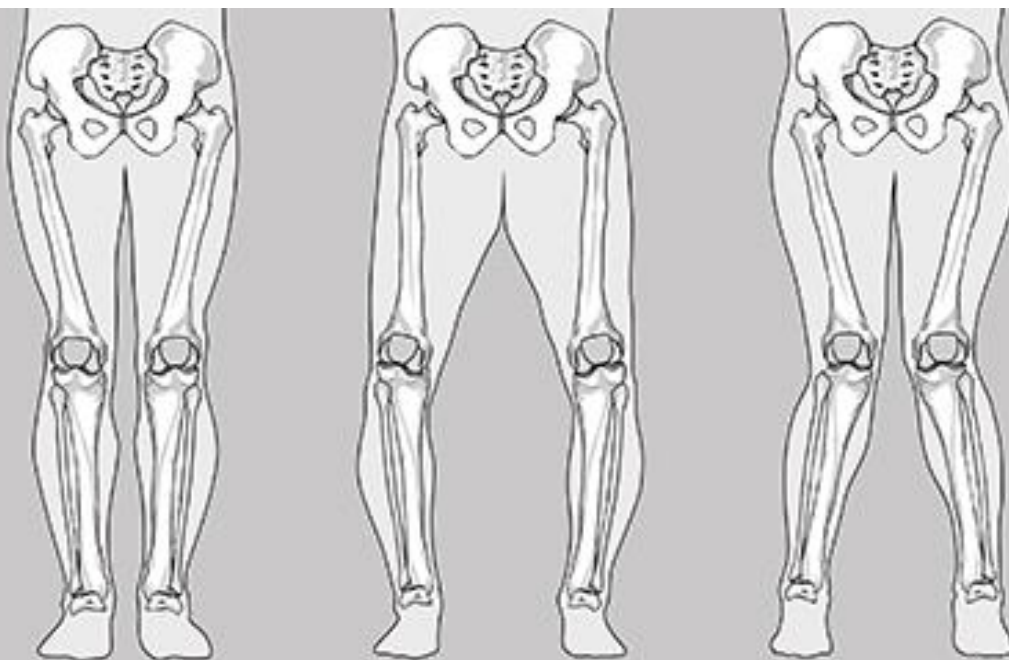




TRATTAMENTO DELLE RECIDIVE



DEFORMITA' ANGOLARI DELL'ARTO INFERIORE

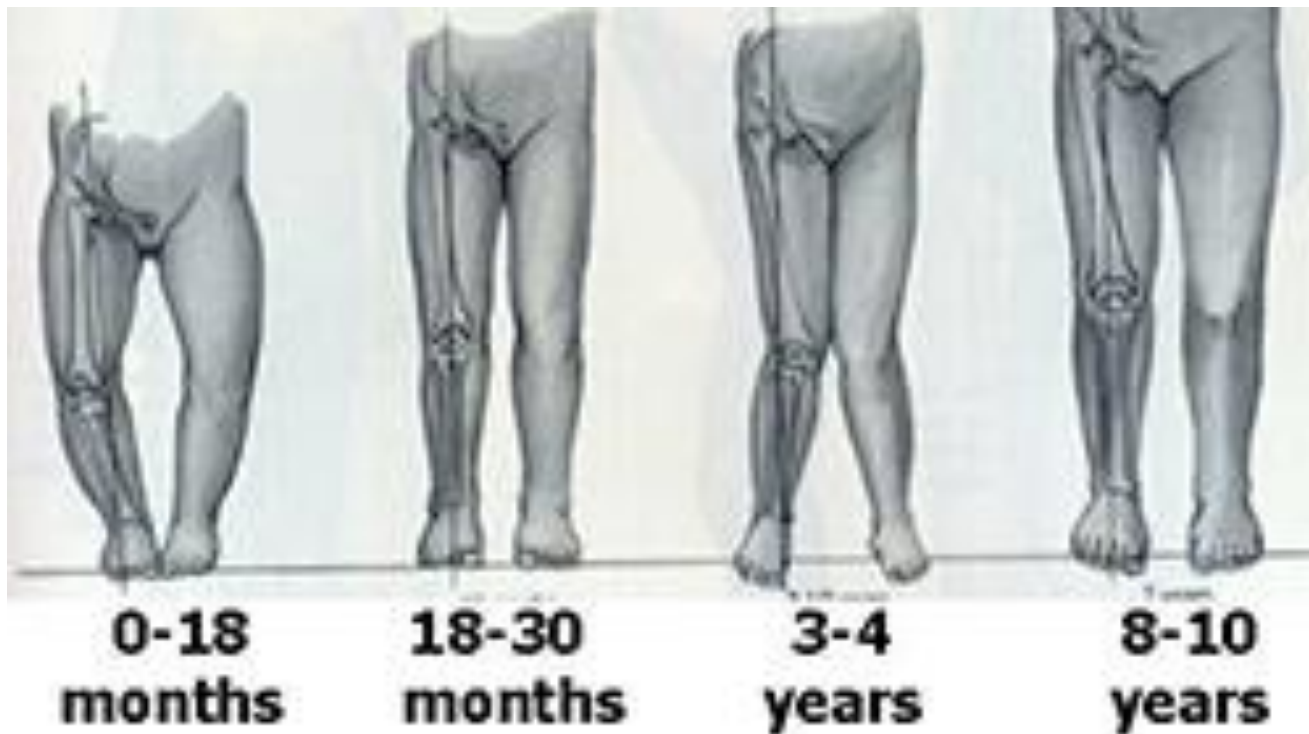

NORMAL

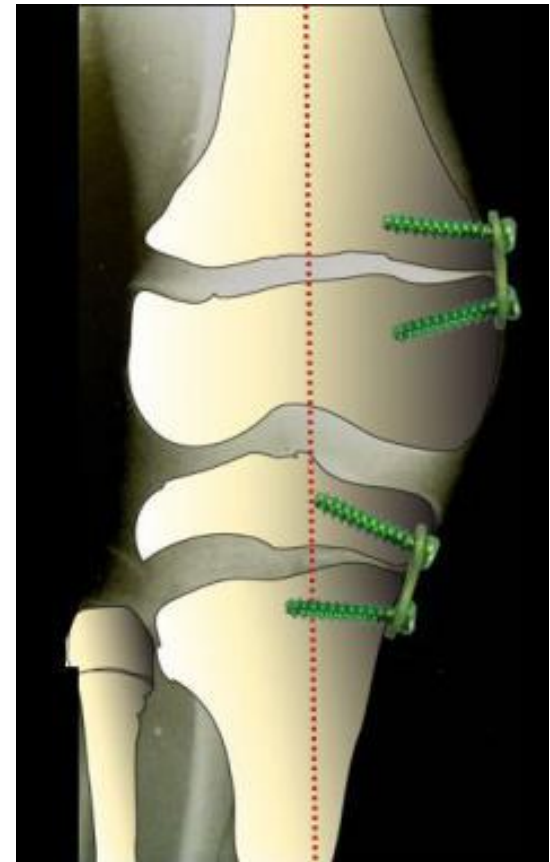
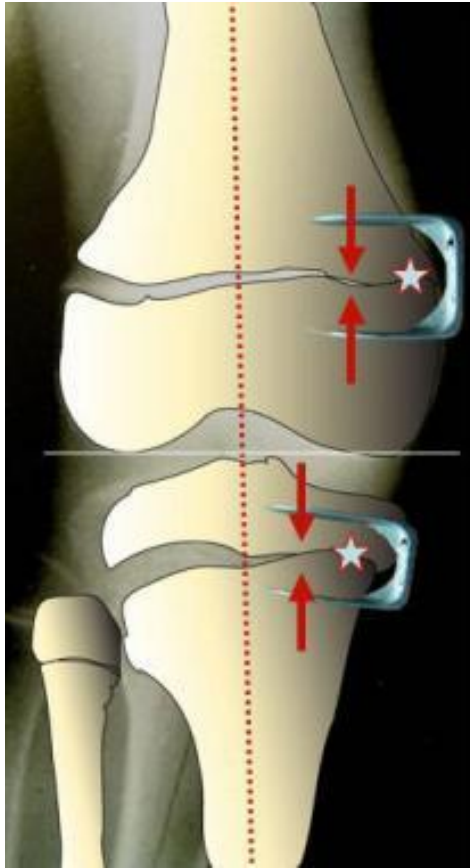
VARUS

KNOCK KNEES (VALGUS)

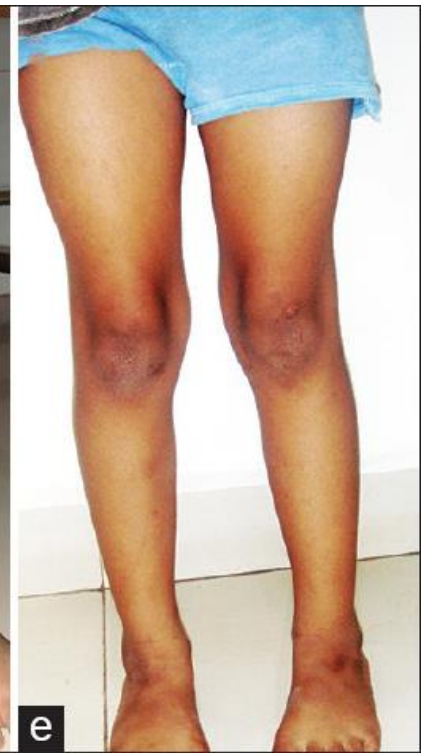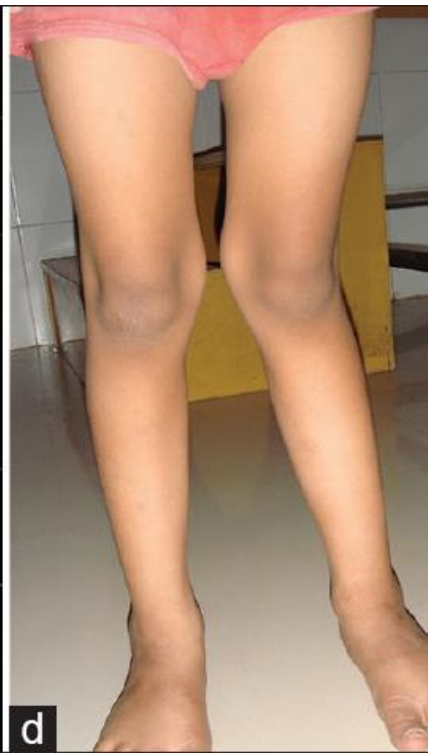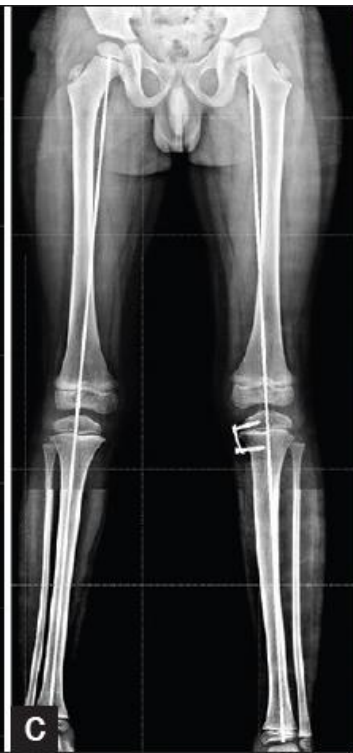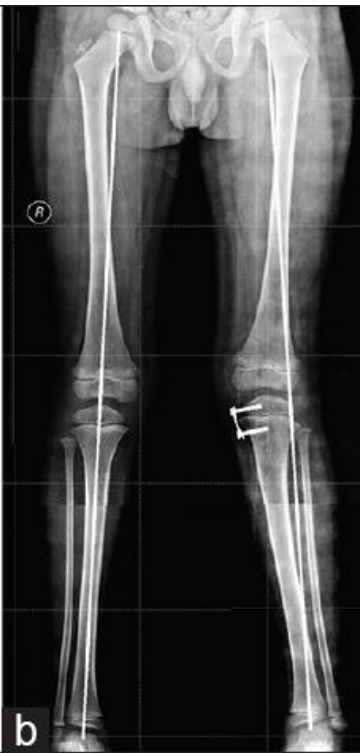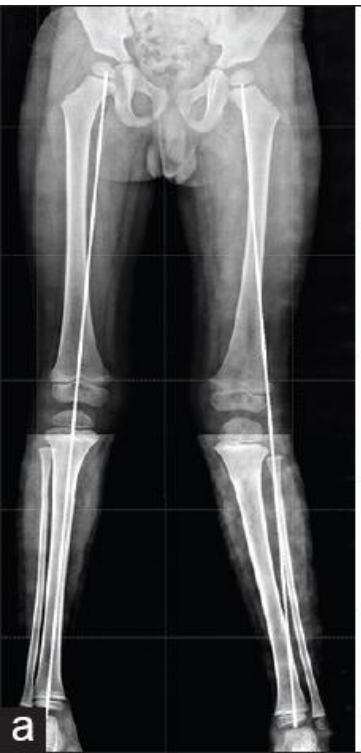L'ORIENTAMENTO DEGLI ARTI INFERIORI NELLA CRESCITA

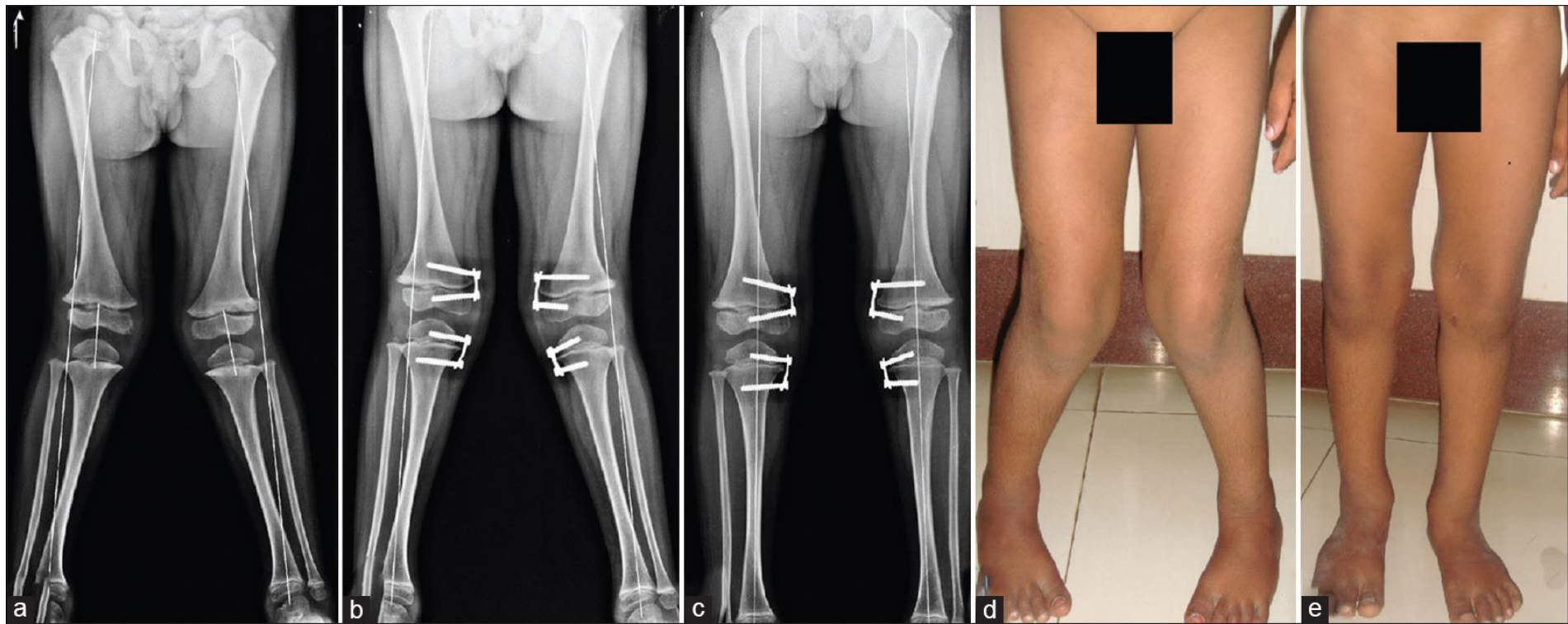


CRESCITA GUIDATA

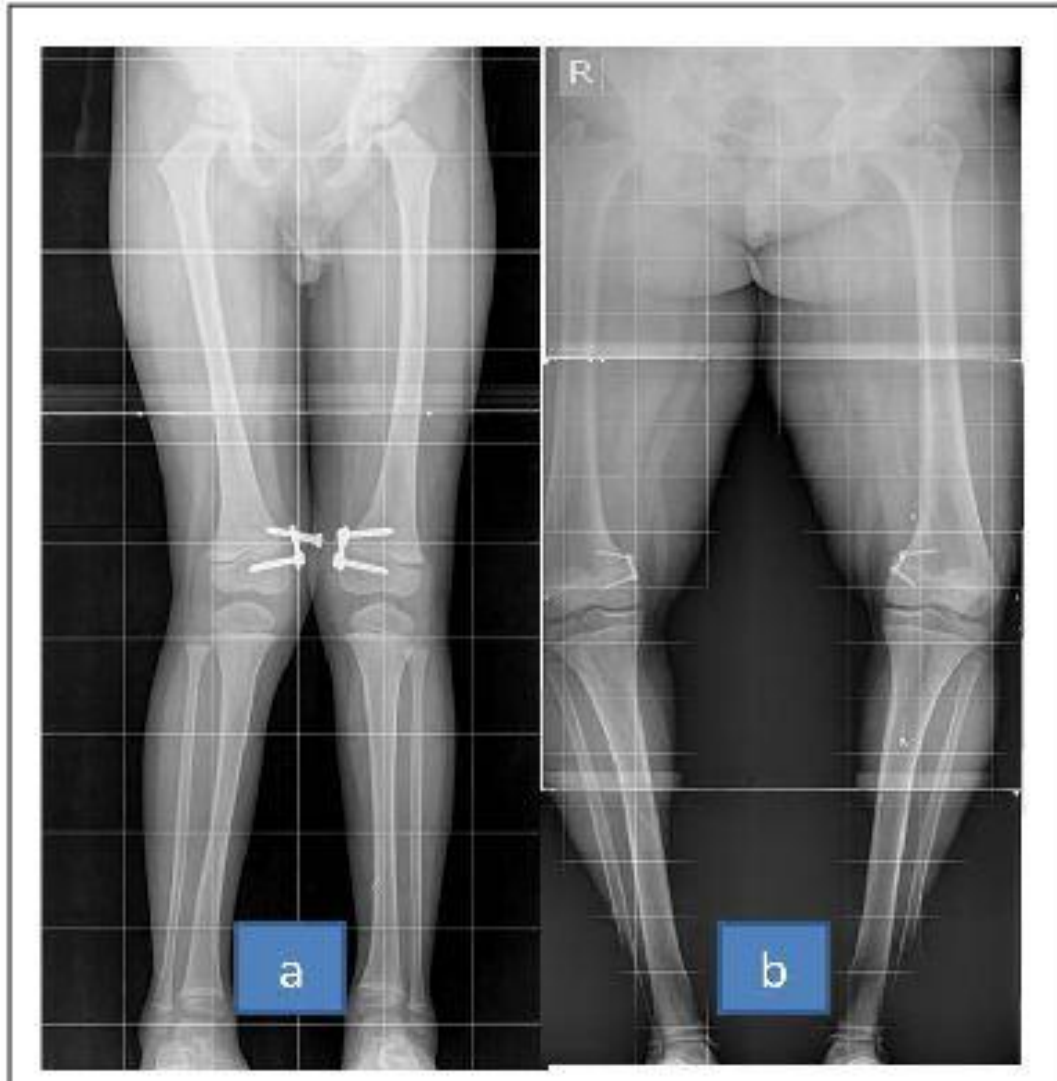


TRATTAMENTO CHIRURGICO PRIMA DELLA CHIUSURA DELLE CARTILAGINI DI ACCRESCIMENTO

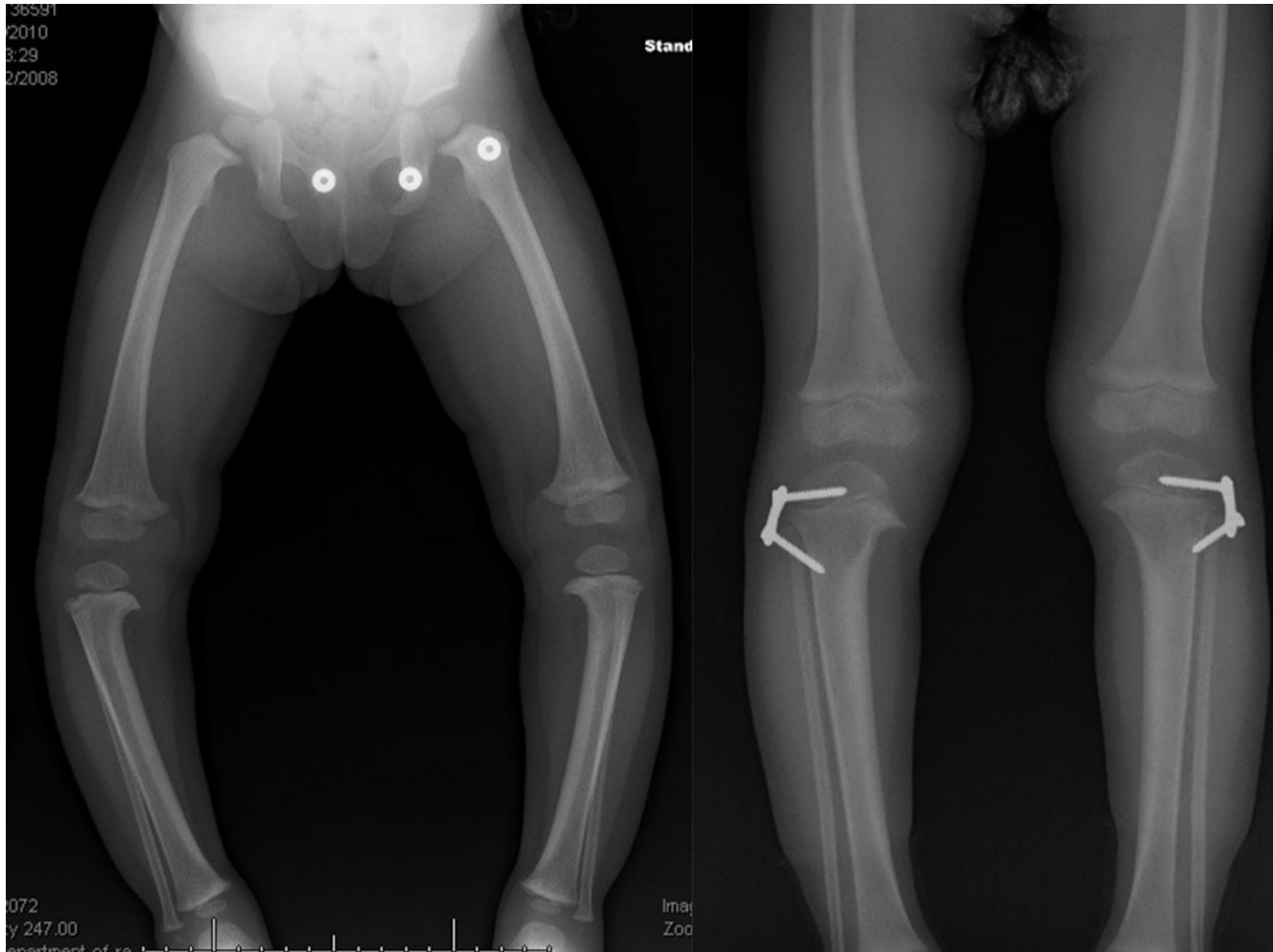




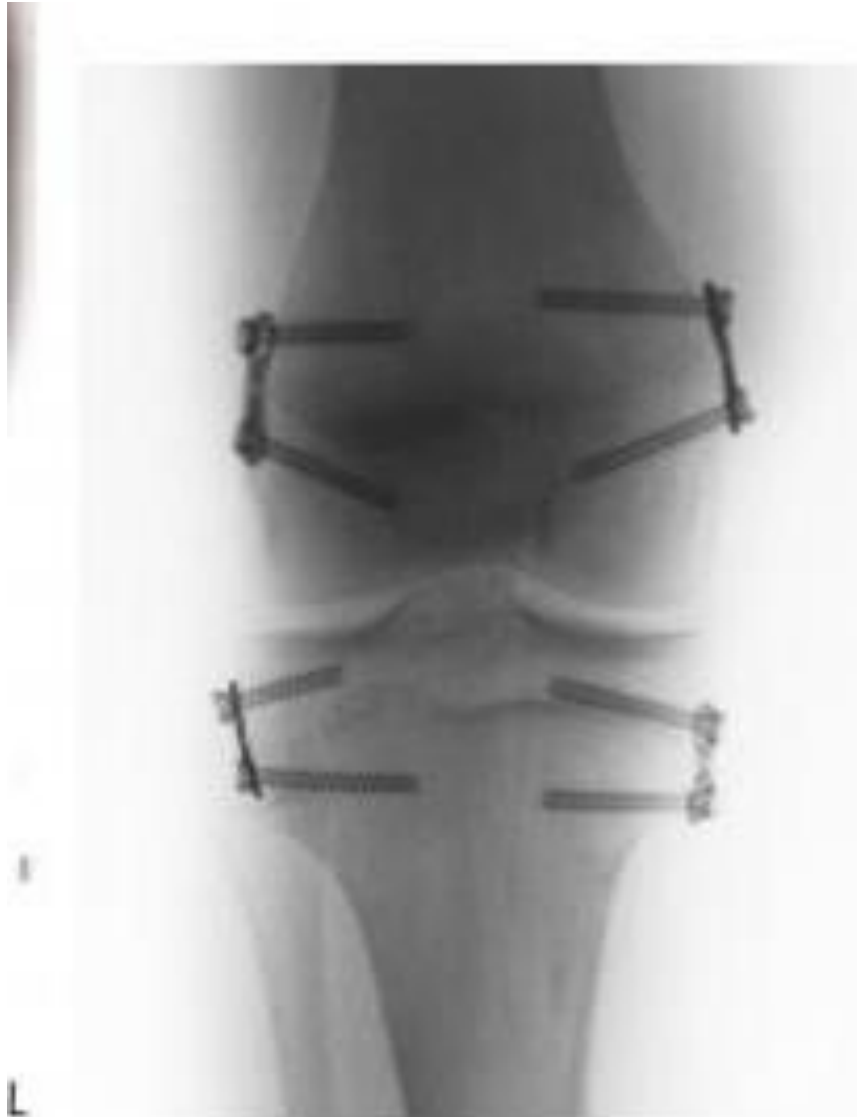COMPLICANZE



ALTRE INDICAZIONI: M. DI BLOUNT



TRATTAMENTO DELLE ETEROMETRIE



Girls

Elbow closure

20.5 cm
(± 1cm)

Closure of the
triradiate cartilage

12

Risser 1 : menarche

11

13

18 years
Bone Age

7.5 cm

7 cm

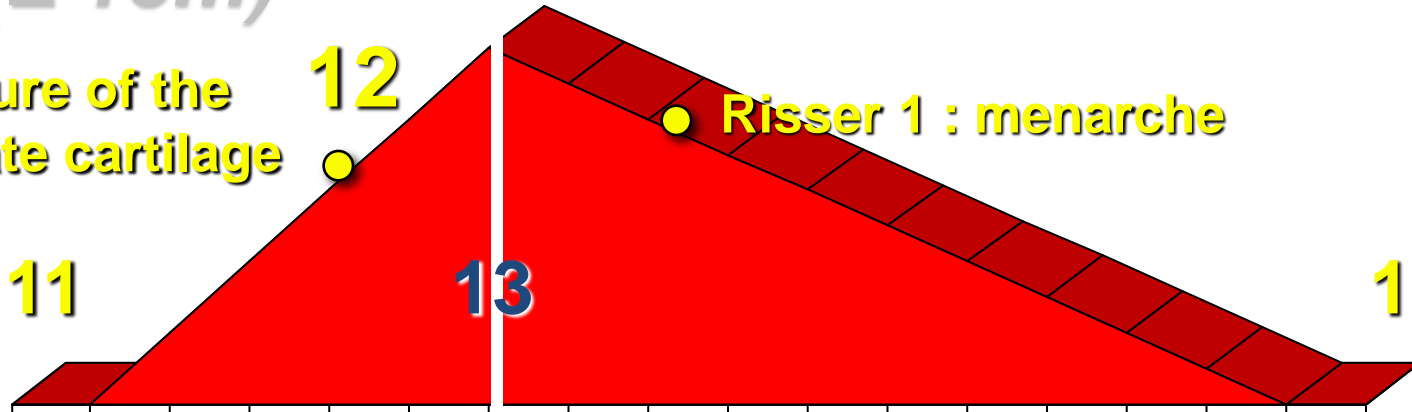
4.5 cm

1.5 cm

sitting height

lower limb

Lower limb growth is complete after Risser I and menarche



Boys

Elbow closure

22.5 cm
(± 1cm)

Closure of the
triradiate cartilage

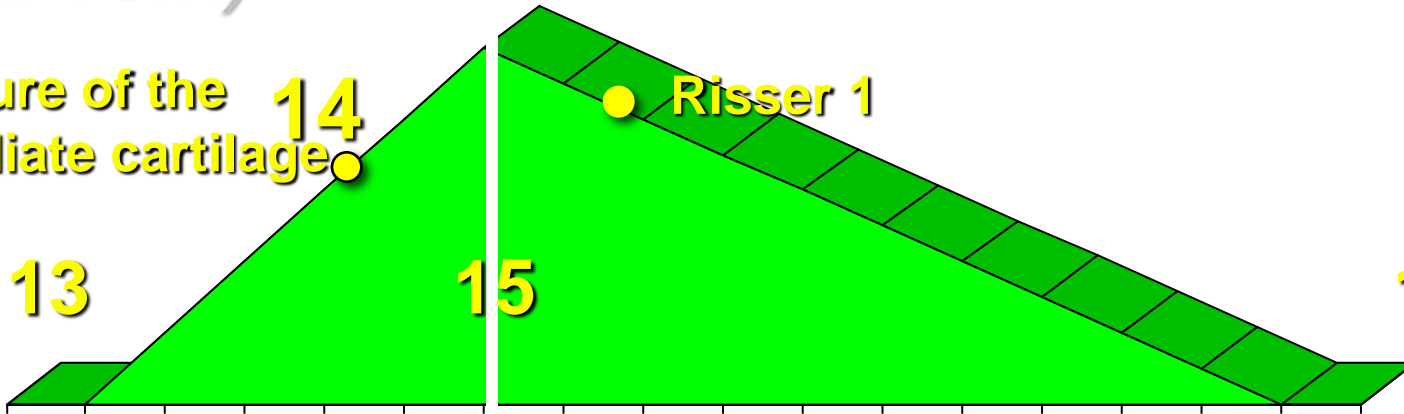
14

Risser 1

13

15

18 years
Bone Age



8.5 cm

4.5 cm

sitting height

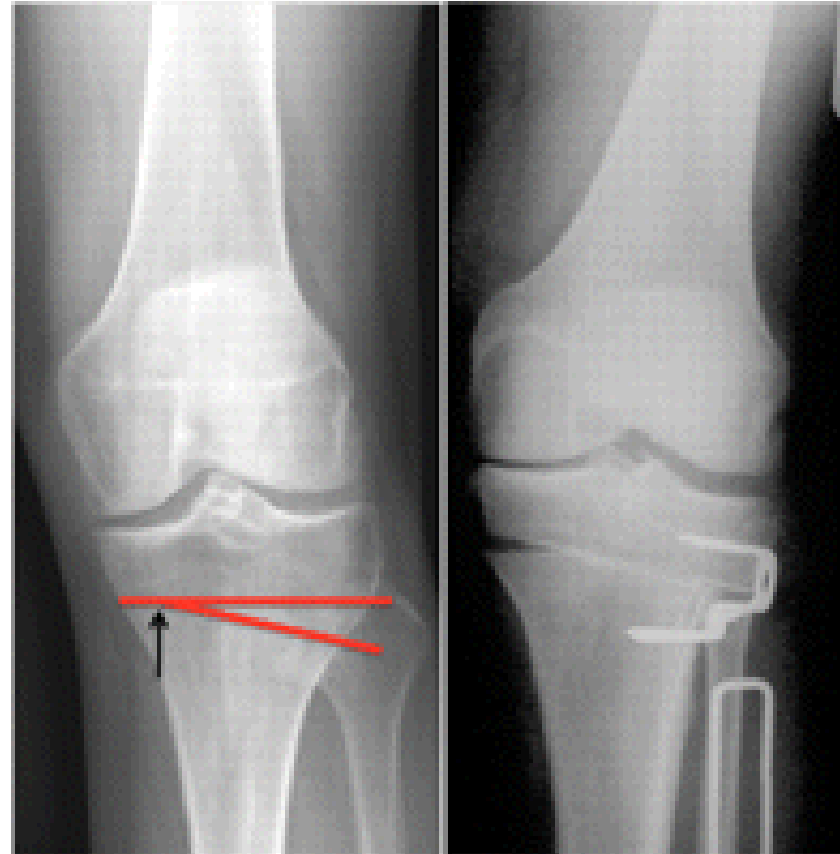
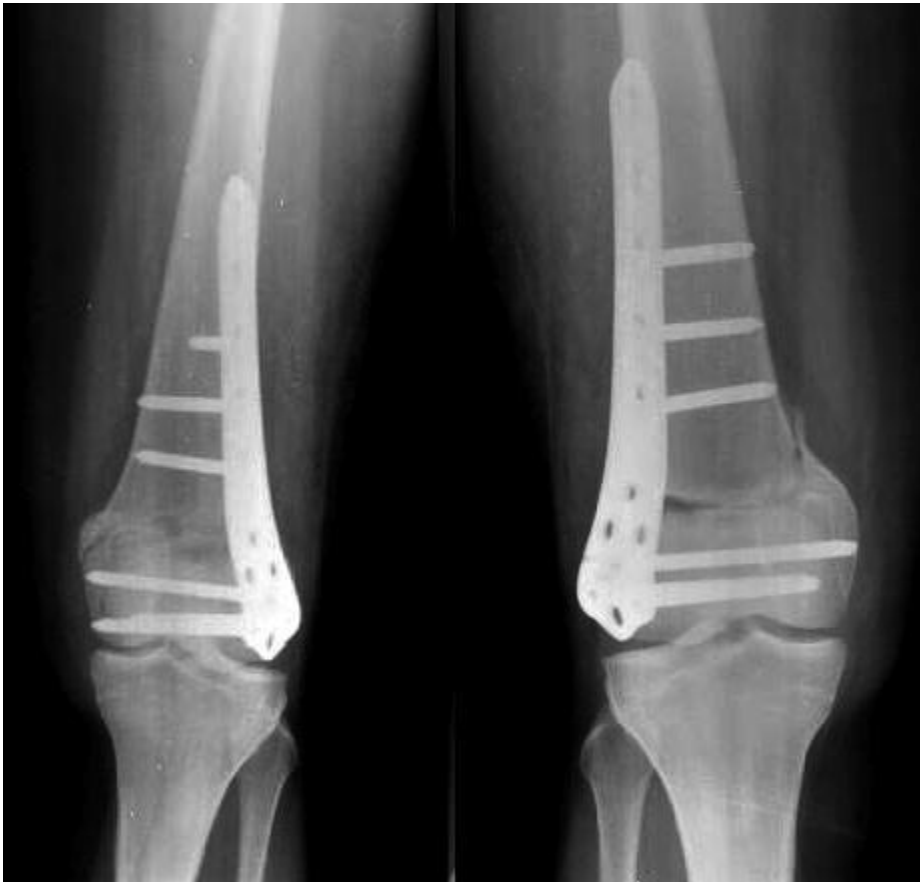8 cm

1.5 cm

lower limb

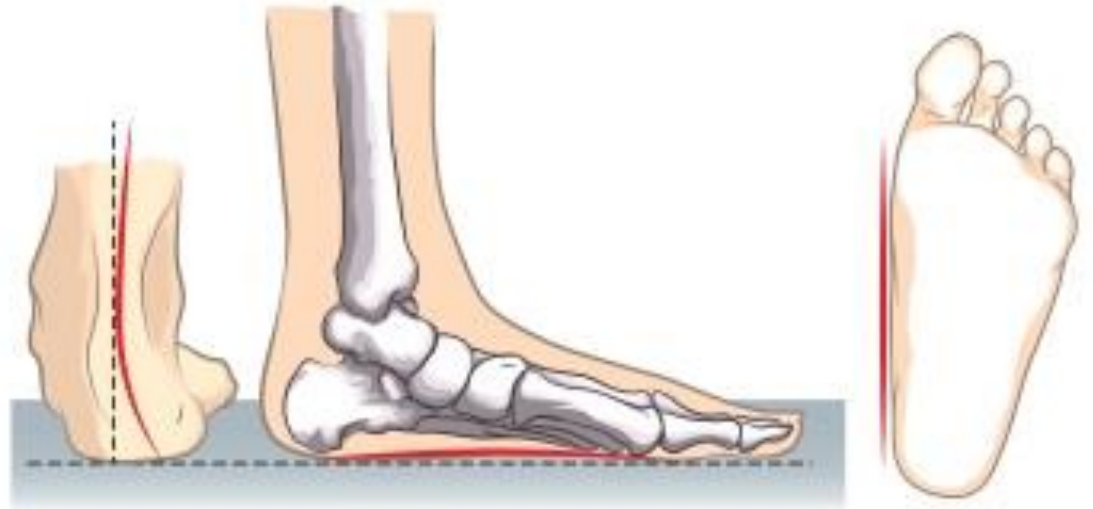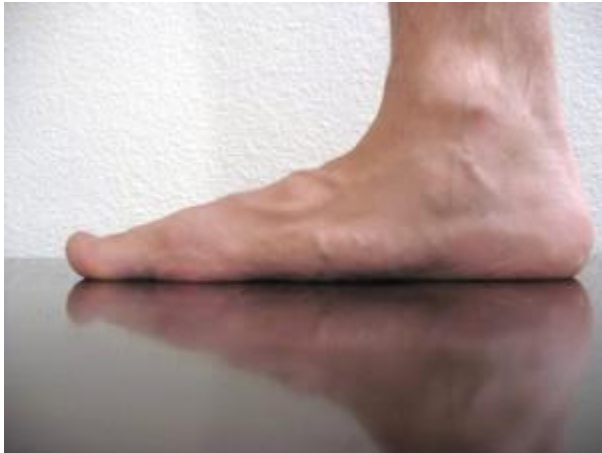Lower limb growth is complete after Risser I

Mentre a cartilagini di accrescimento chiuse...

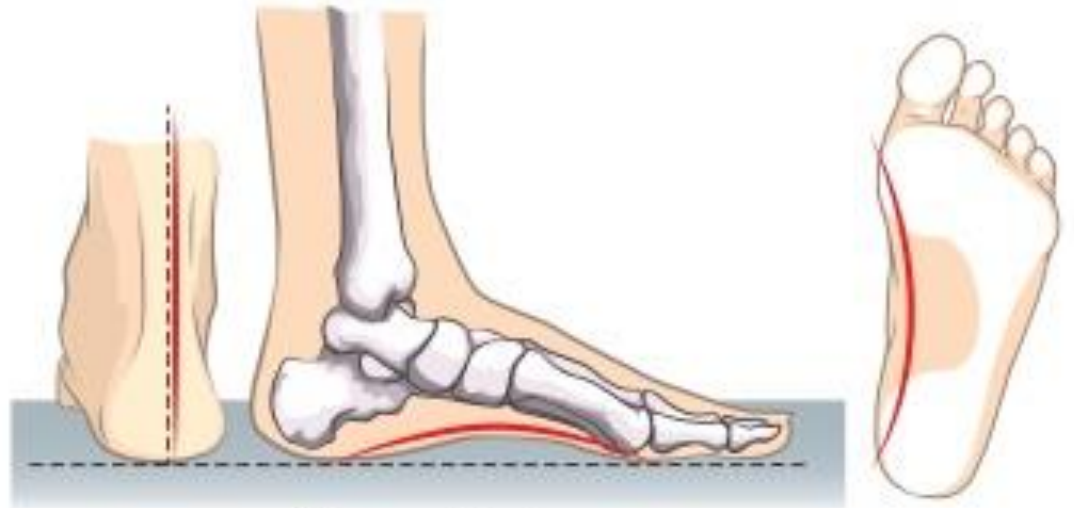
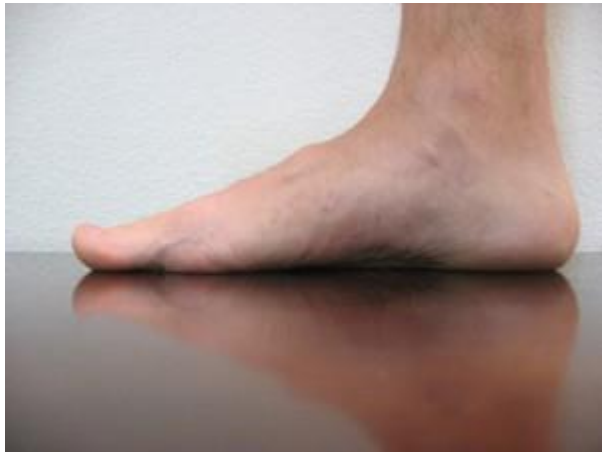
PIEDE PIATTO

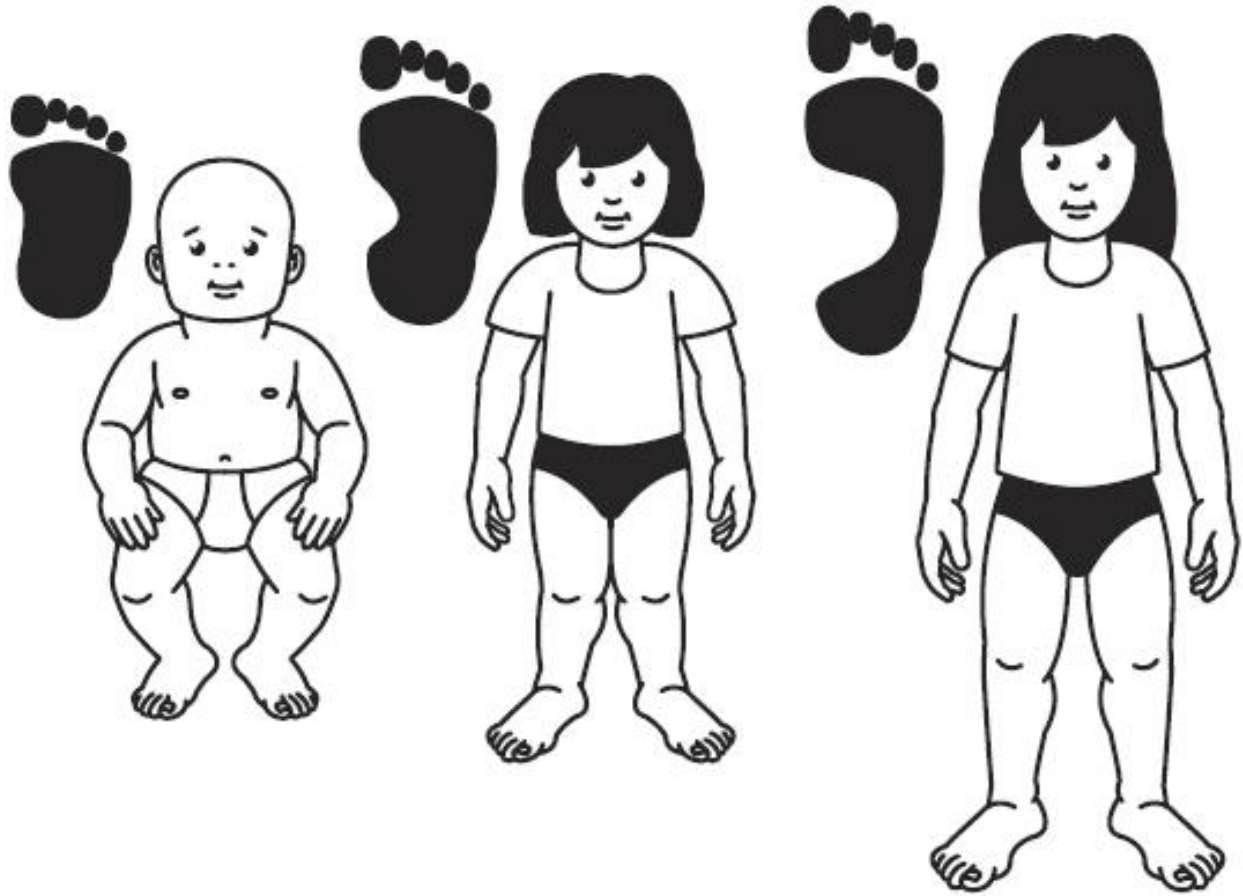


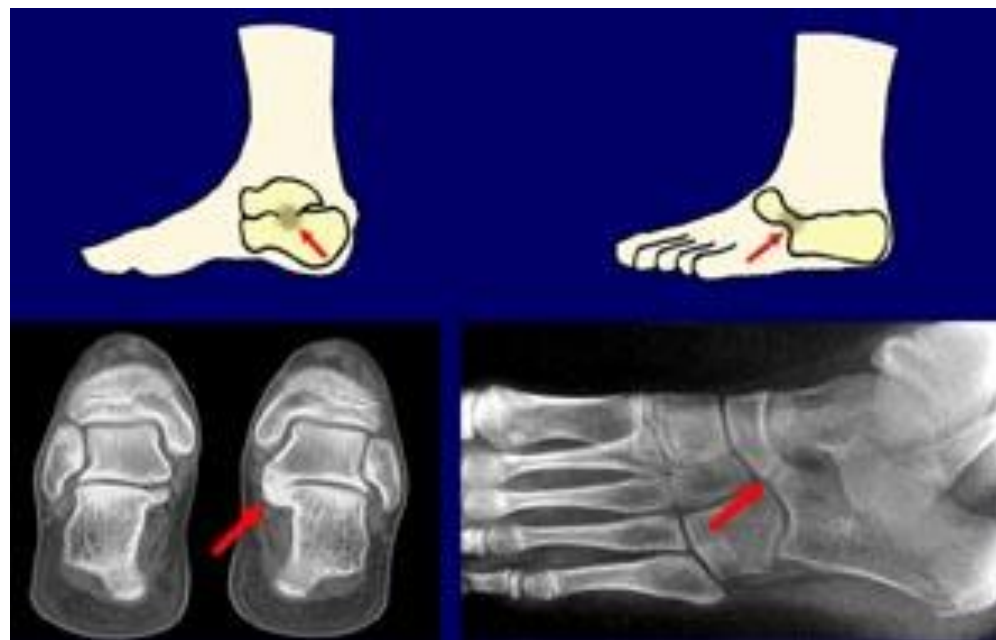
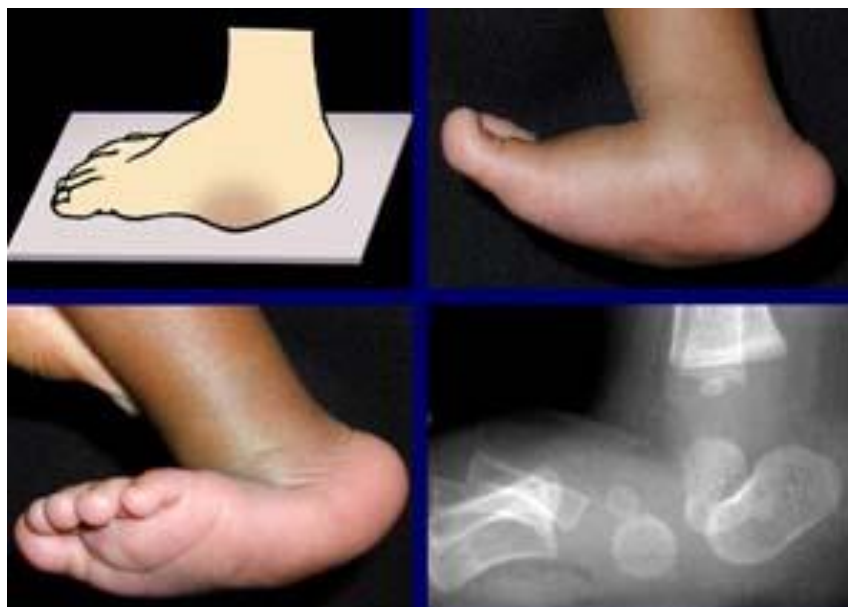
Flat feet



Normal feet

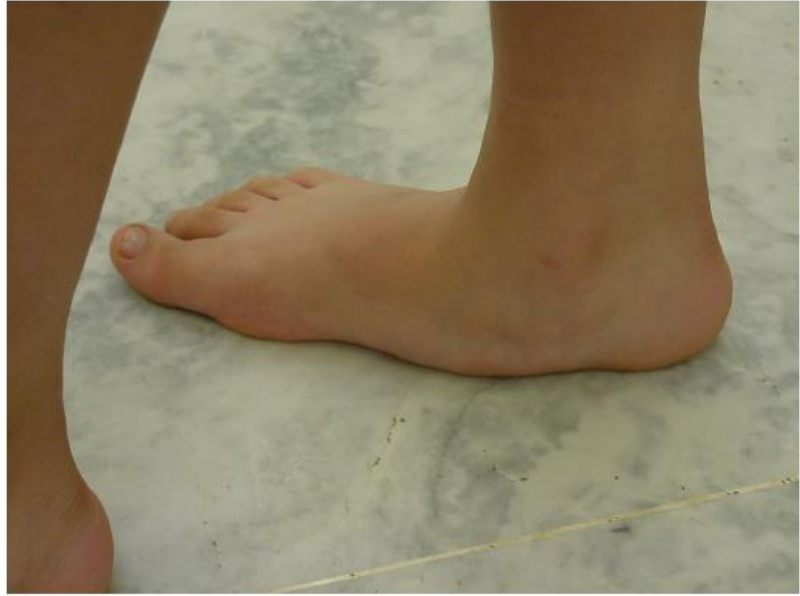
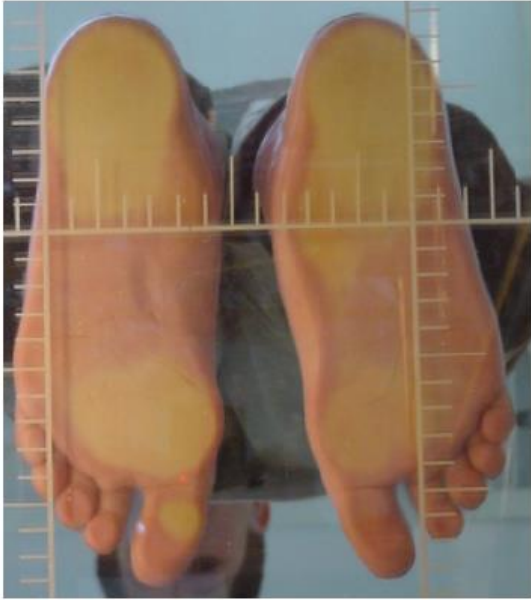


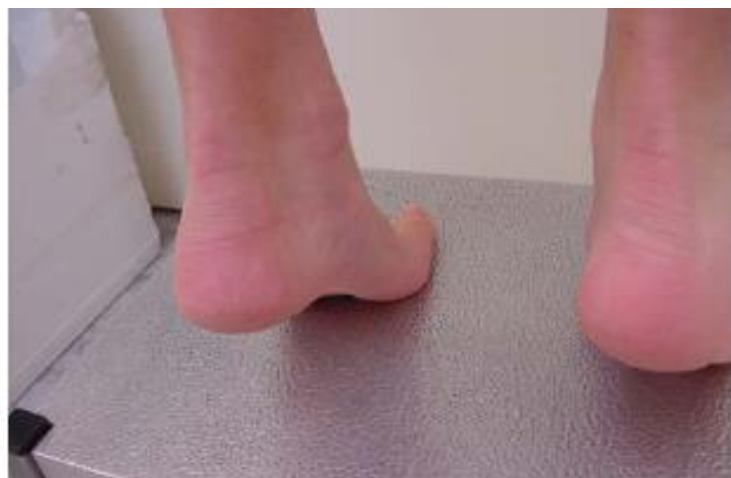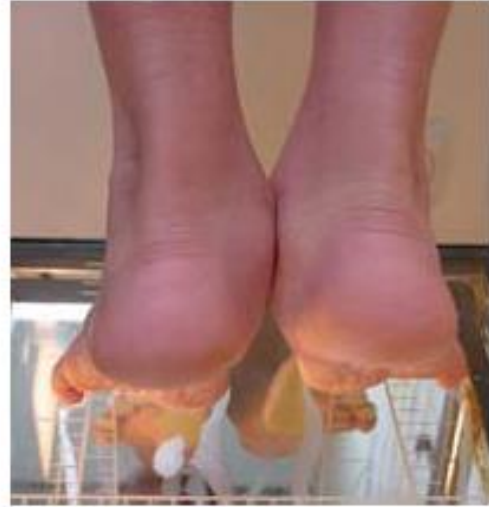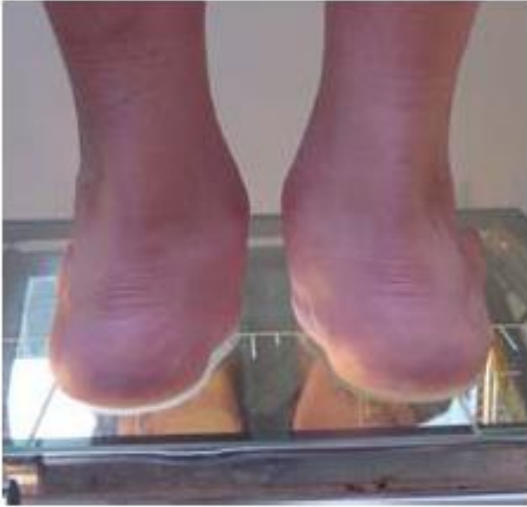INDICAZIONI AL TRATTAMENTO CHIRURGICO

In rapporto all'età e al tipo di deformità

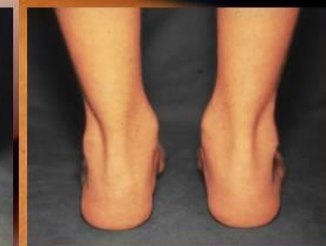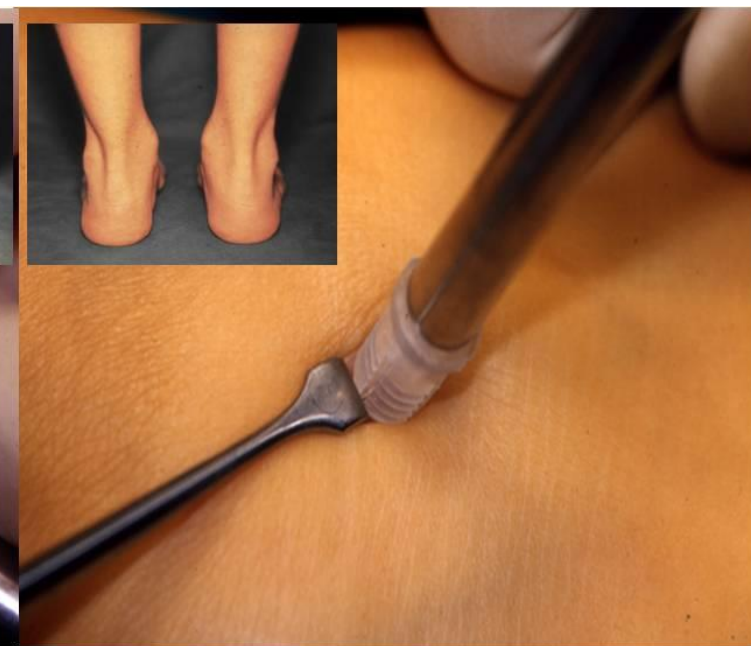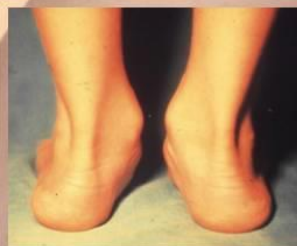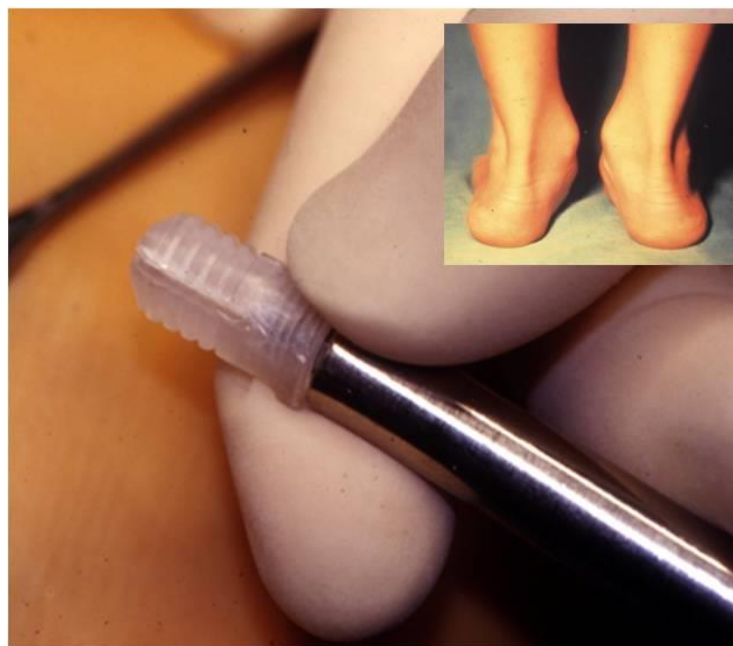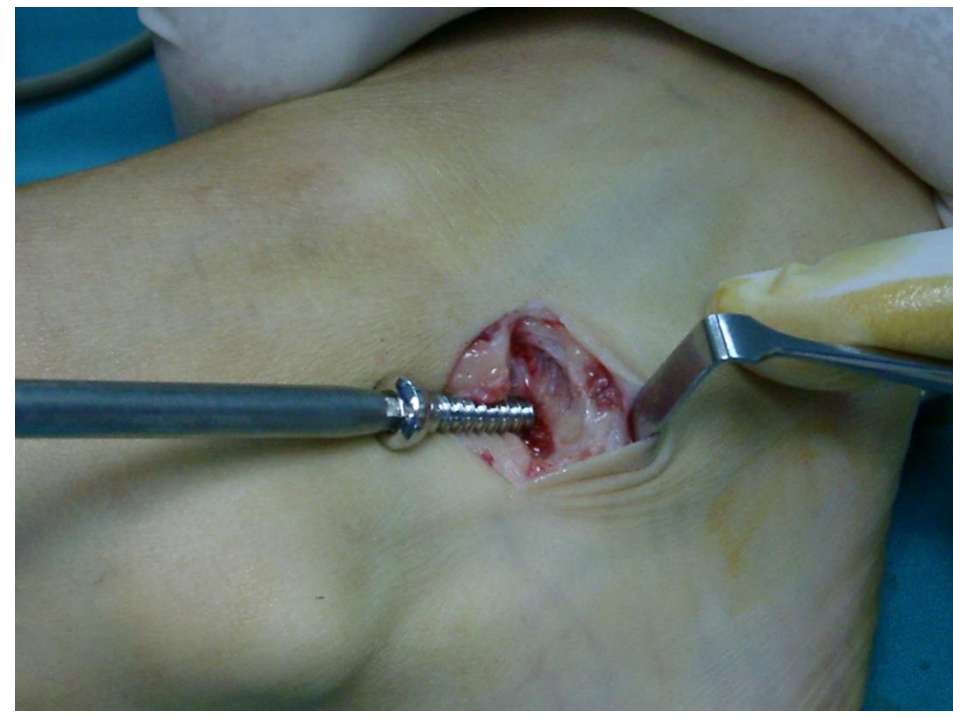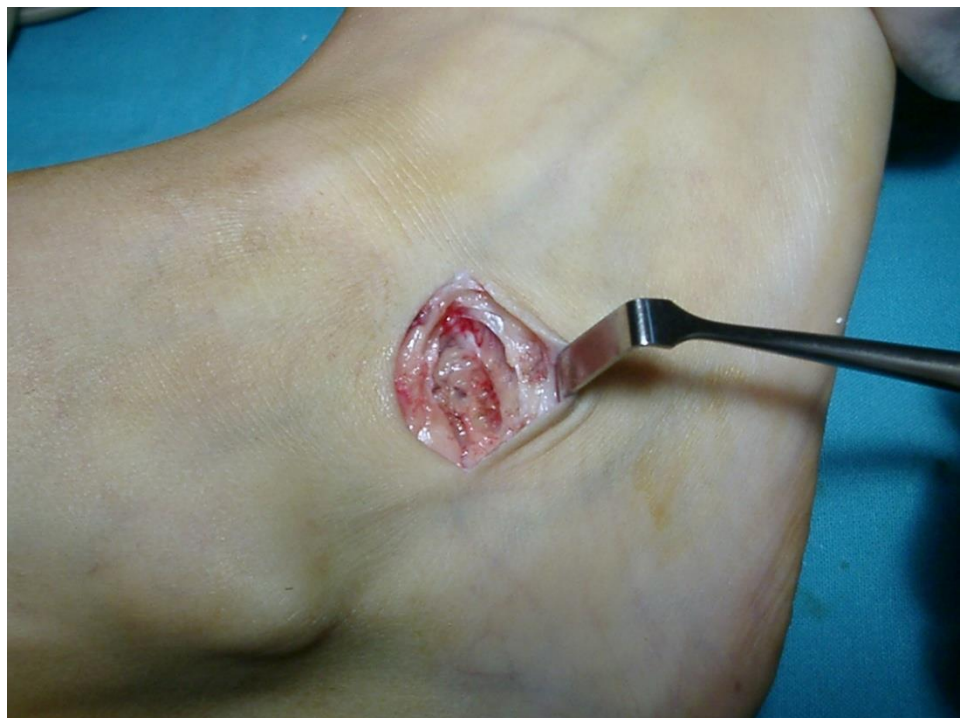- Nel piede flessibile prima dello sviluppo puberale: artrorisi sottoastragalica con ev. allungamento del T. di Achille
- Nel piede rigido da sinostosi tarsale: resezione della sinostosi (fino al 50% dello spazio artic.) + all. T. di Achille + ev. endortesi od osteotomia del calcagno
- Nel ragazzo dopo la pubertà osteotomia calcaneare + all. tendine di Achille ed ev. osteotomia del 1° cuneiforme

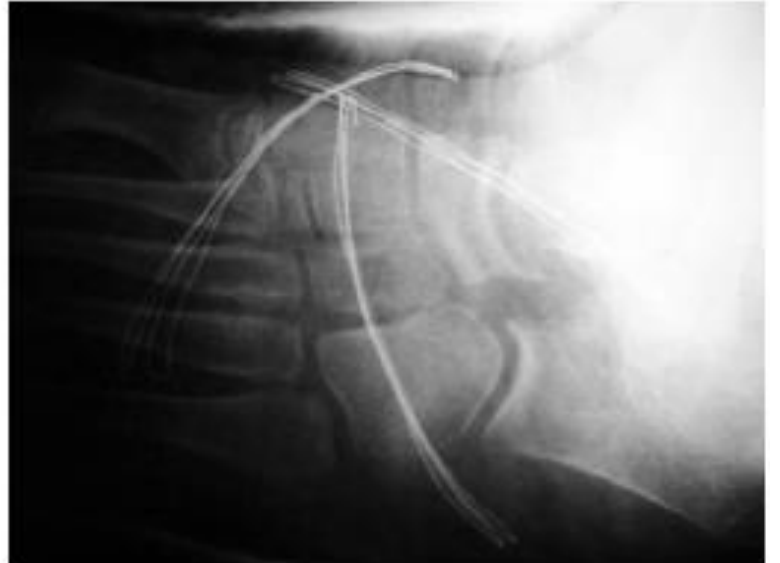
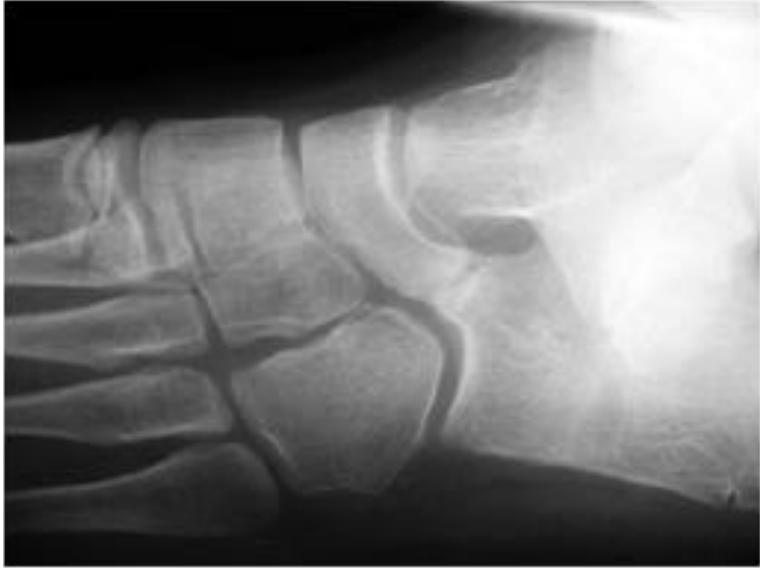
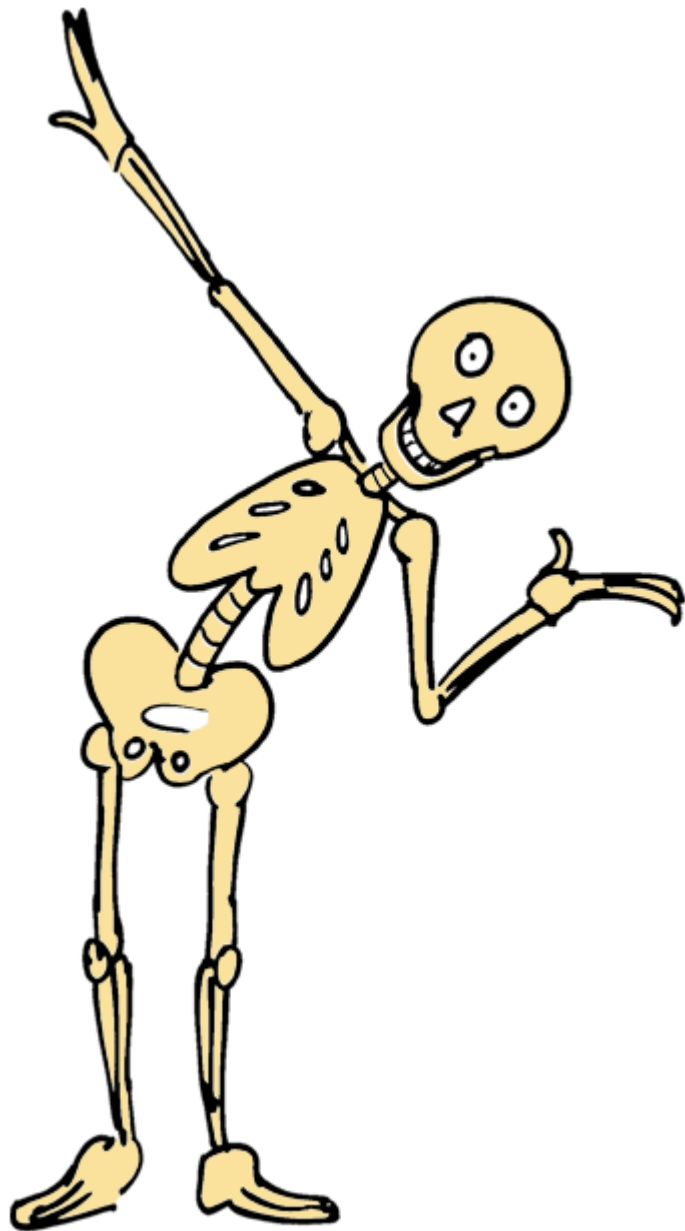












GRAZIE!
GRAZIE!

