

Un caso di  
**Idrosadenite Suppurativa**  
associato a  
**Malattia Infiammatoria Intestinale**  
e  
**Pioderma Gangrenoso**

**Sindrome PCSH?**

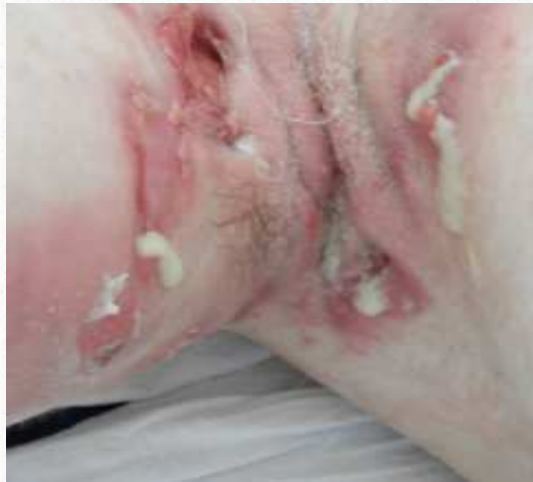Valeria Scuderi

## BJ, caso clinico (36 anni)

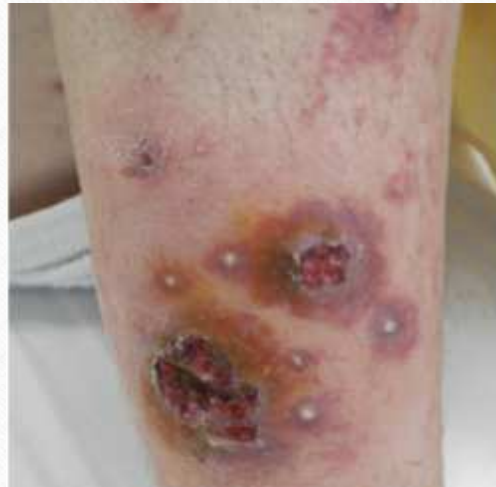- 27 anni: primi sintomi riferibili a patologia intestinale
- 28 anni: diagnosi RCU, HS a quel tempo lieve (1-2 piccoli noduli inguinali)
- 29 anni: gravidanza: peggioramento HS.  
parto: rapido peggioramento HS (inguini unica localizzazione)
- 30 anni: estensione HS ad ascelle e genitali
- 31 anni: eritema nodoso
- 33 anni: pioderma gangrenoso (RCU: quiescenza)(HS peggiorato > adalimumab)
- 34 anni: ulteriore peggioramento HS
- 35 anni: RCU molto grave - rilevante decadimento generale > colectomia totale
- 36 anni: assenza di lesioni infiammatorie cutanee - remissione della colite

# Pre-trattamento

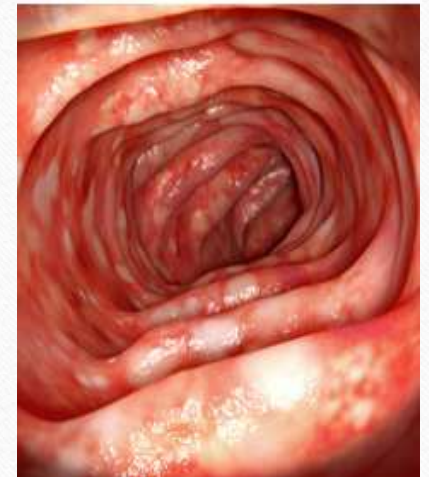HS



PG

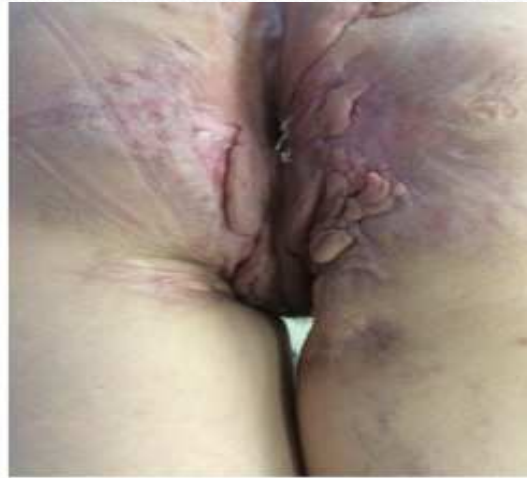
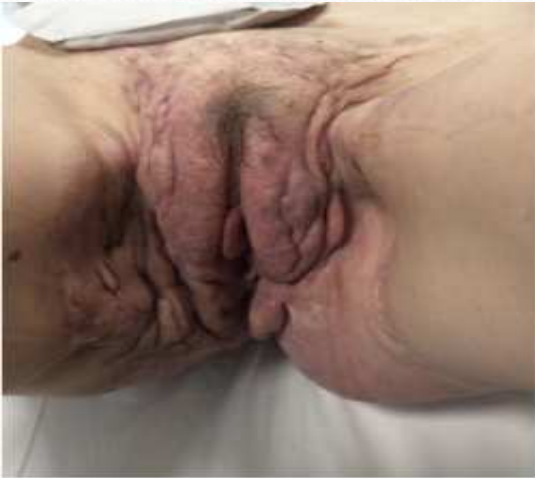
RCU

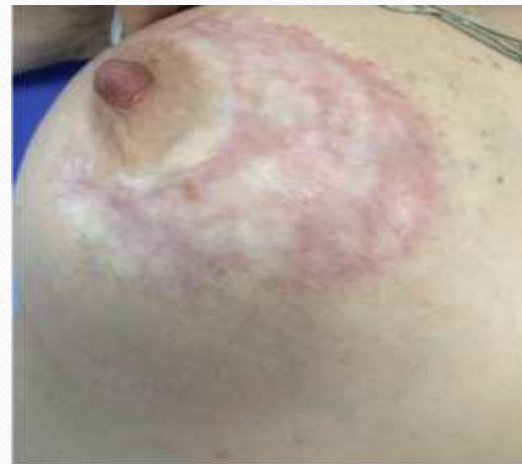

# Anti- TNF alfa Colectomia

HS



PG

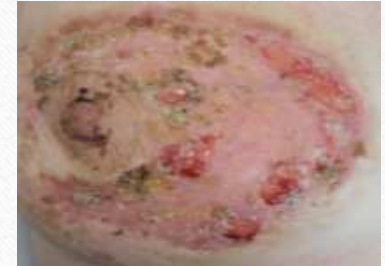


RCU

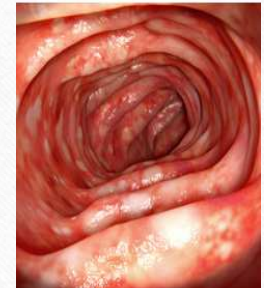

## Sindrome.....

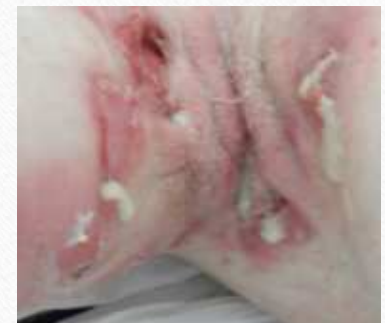**P** Pyoderma gangrenosum



**C** IBD (Ulcerative Colitis)



**SH** Hidradenitis Suppurativa



# Sindromi HS correlate

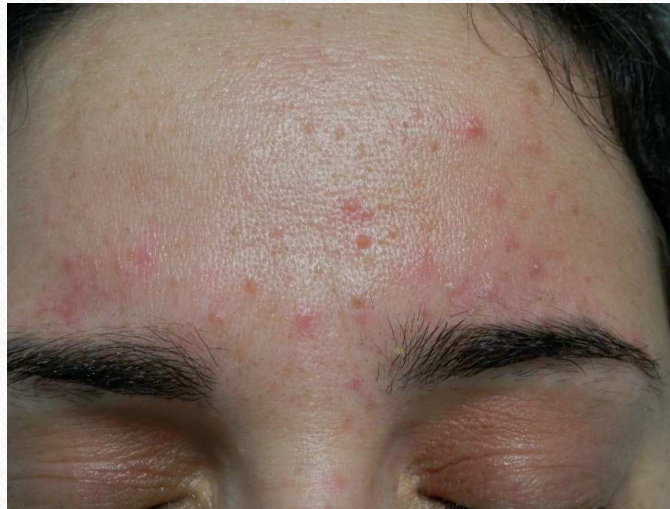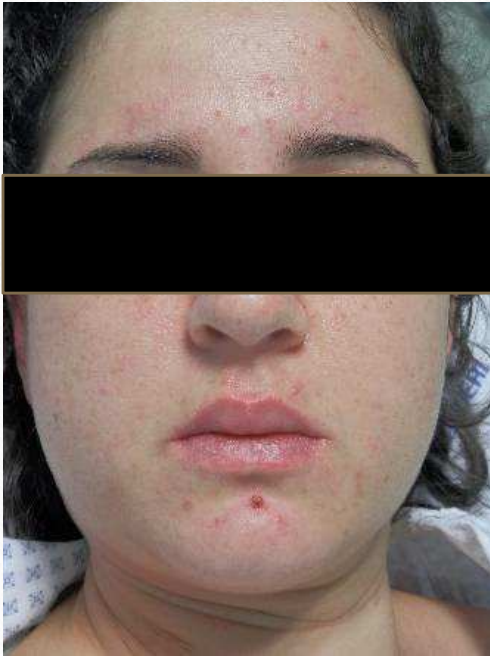	Pyogenic Arthritis	Pyoderma Gangren.	Severe Acne	HS-AI	Ulcerative Colitis	Psoriatic Arthritis	Ankylosing Spondilitis
PAPA	X	X	X				
PASH		X	X	X			
PAPASH	X	X	X	X			
PsAPASH		X	X	X		X	
PASS		X	X	X			X
ASH			X	X			
PAC		X	X		X		
<b>PCSH</b>		X	( )	X	X		

Mutaz.  
PSTPIP1

Mutaz.  
PSTPIP1



## acne LIEVE



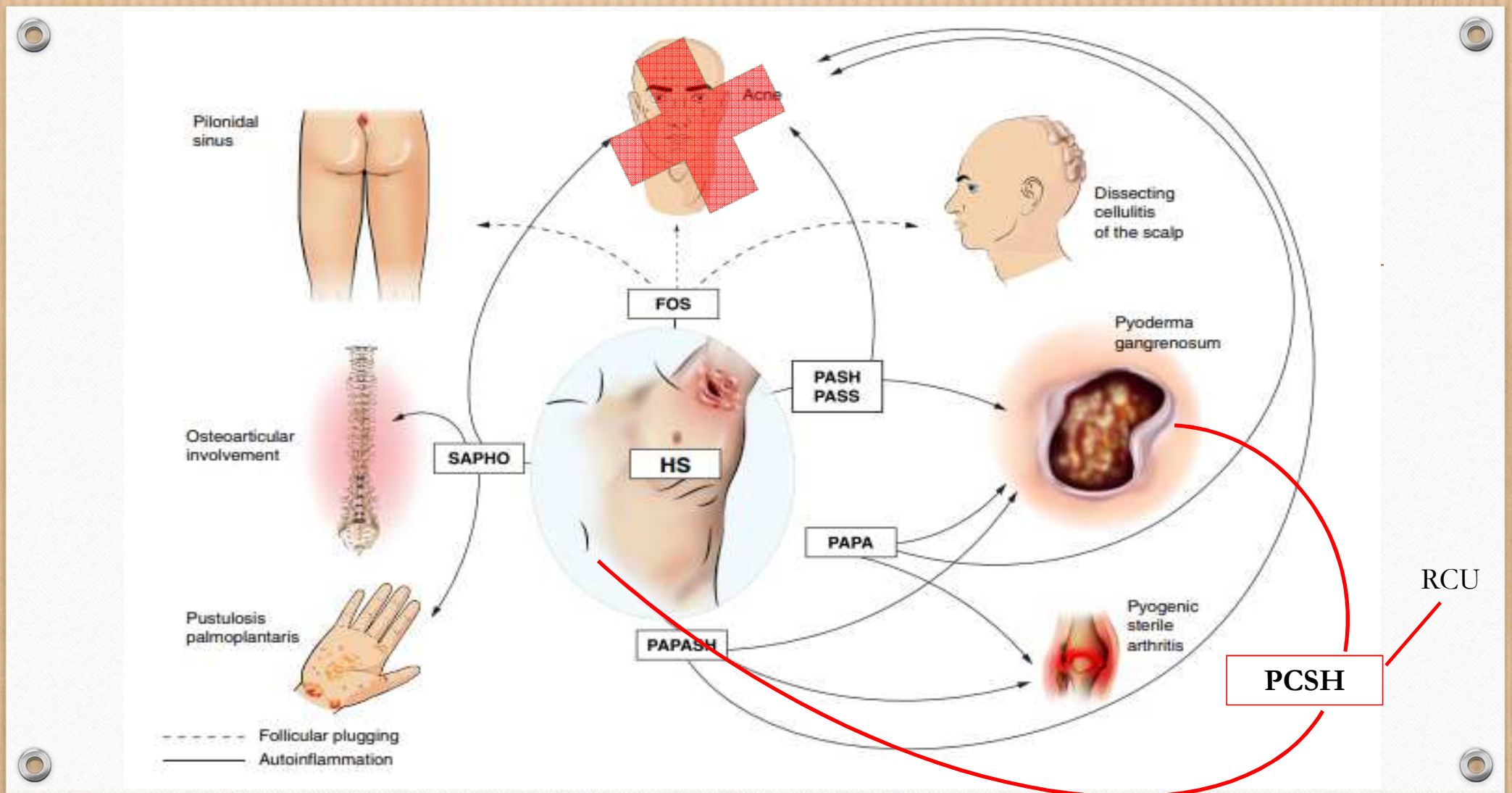
NO PASH

L'acne inserita nelle sindromi deve essere grave!

# Sindromi HS correlate

	Pyogenic Arthritis	Pyoderma Gangren.	Severe Acne	HS-AI	Ulcerative Colitis	Psoriatic Arthritis	Ankylosing Spondilitis
PAPA	X	X	X				
PASH		X	X	X			
PAPASH	X	X	X	X			
PsAPASH		X	X	X		X	
PASS		X	X	X			X
ASH			X	X			
PAC		X	X		X		
PCSH		X	( )	X	X		





J.Gasparic, P. Theut Riis, G.B.Jemec. Recognizing syndromic hidrosadenitis suppurativa: a review of the literature, JEADV 2017

# HS sindromica

## HS + altre manifestazioni

- 1 Syndromes with a genetic background and therefore a pathognomonic test (BDCS, DDD, DS, KIDS, PAPASH),
- 2 Syndromes with follicular plugging or structural disorders (FOS, DDD, DS, KIDS, BDCS),
- 3 Syndromes with a possible autoinflammatory pathogenesis (PASH, PASS, PAPASH, SAPHO).

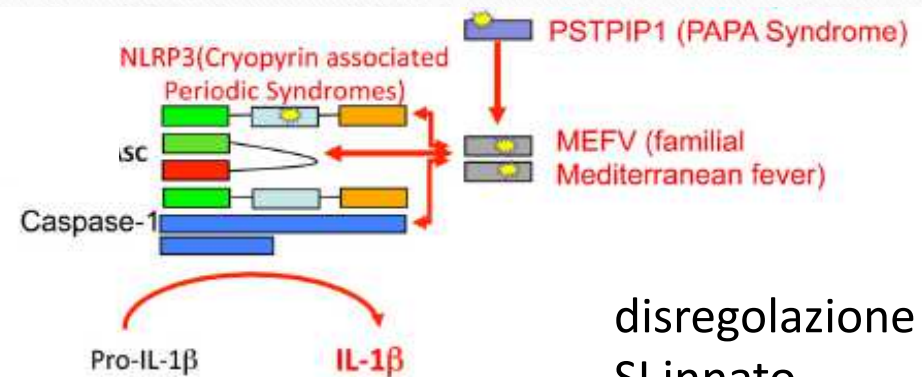


The registry of Hereditary Auto-inflammatory Disorders Mutations

## *PSTPIP1* (NM\_003978.3) sequence variants

Gene mutato in PAPA  
*artrite piogenica sterile*  
*pioderma gangrenoso*  
*acne*

PAPA+HS=PAPASH



# Presente caso: Analisi Genetica

Valutazione di 10 geni

Osp. Gaslini Genova  
Dott. M.Gattorno  
Dott.ssa I.Ceccherini

MVK	NM_001114185.1	MVK:exonic:NM_001114185.1	missense	AAC	3	p.Ser52Asn
NOD2	NM_022162.1	NOD2:exonic:NM_022162.1	missense	TCC	4	p.Pro268Ser
NOD2	NM_022162.1	NOD2:exonic:NM_022162.1	missense	CGC	8	p.Gly908Arg
NLRP12	NM_001277126.1	NLRP12:exonic:NM_001277126.1	missense	GTA	1	p.Gly39Val

Le varianti identificate NON hanno significato patogenetico

# IMIDs

## immune-mediated inflammatory diseases

Gruppo di **differenti** malattie croniche su base immuno-  
mediata

- condivisione meccanismi fisiopatologici e basi genetiche predisponenti
- chi ha una IMID ha più rischio di svilupparne una seconda

-psoriasi  
-artrite reumatoide  
-artrite psoriasica  
-spondiloartropatie assiali  
-artrite idiopatica giovanile  
-malattia di Crohn  
-rettocolite ulcerosa

.....

**IDROSADENITE SUPPURATIVA**

# Conclusioni (1)

- HS è una dermatosi infiammatoria che condivide aspetti clinici, patogenetici e patologici con altre patologie cutanee e non
- A seconda degli aspetti clinici contemporaneamente presenti si delineano aspetti sindromici diversi verosimilmente riconducibili ad una patogenesi con numerosi caratteri comuni (IMID)
- Le IMID, condividendo aspetti patogenetici, rispondono agli stessi trattamenti

## Conclusioni (2)

- La sindrome PCSH appare avere tutte le caratteristiche per entrare nella liste delle forme sindromiche comprendenti la HS
- Si differenzia dalle altre per assenza di acne severa

GRAZIE PER L'ATTENZIONE

